ISSN 2304-0041

ХІРУРГІЯ ДИТЯЧОГО ВІКУ

PAEDIATRIC SURGERY. UKRAINE

2 (71) 2021

Передплатний індекс 60162

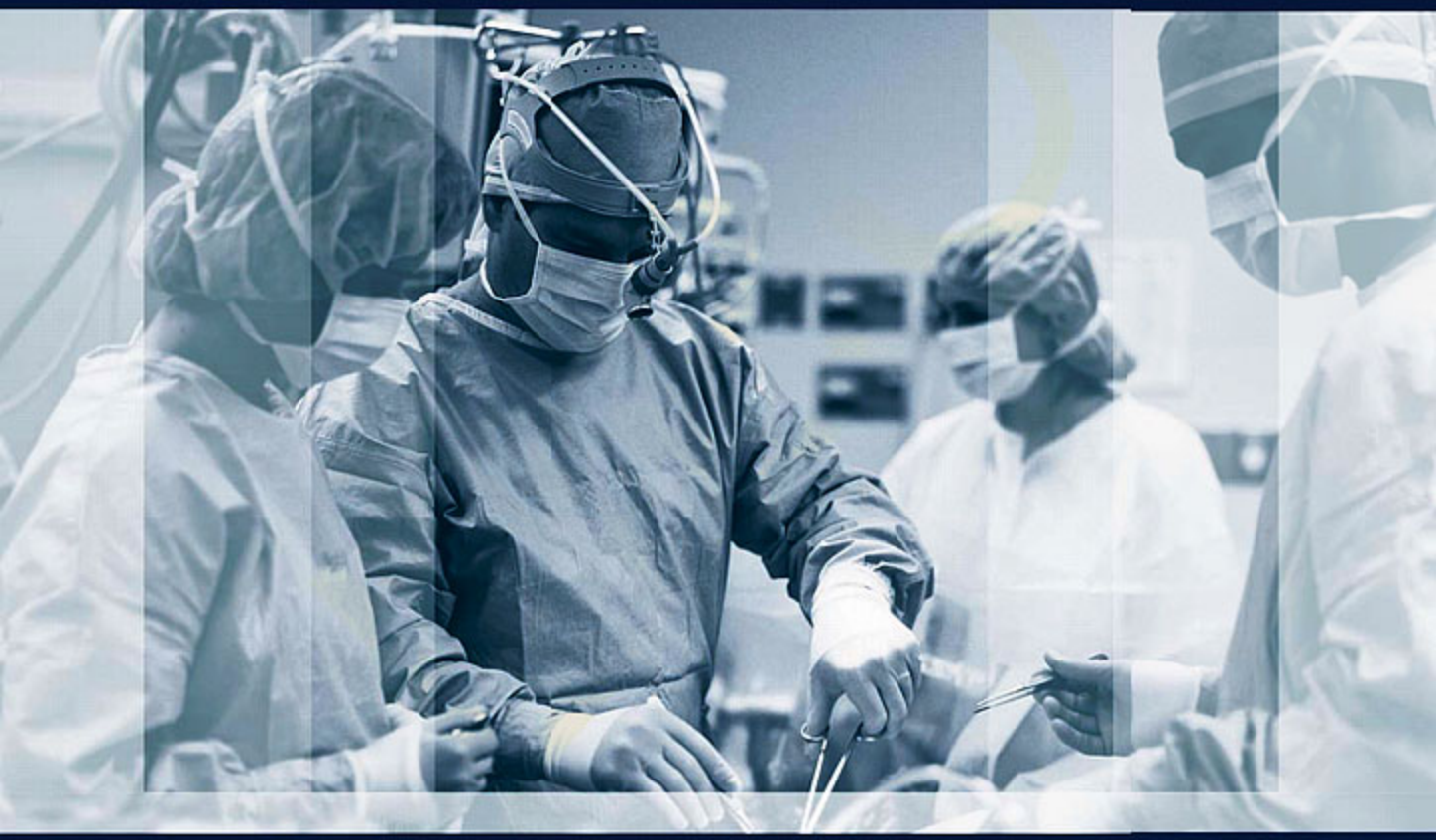

Загальна хірургія стор. 6

Торокальна хірургія стор. 11

Абомінальна хірургія стор. 26

Ортопедгія стор. 42

Колопроктологія стор. 50

Огляди стор. 58

Клінічний випадок стор. 72

Керівництво з дитячої урології Європейської Асоціації Урологів Матеріали друкуються мовою оригіналу стор. 77

До уваги авторів Алгоритм реєстрації індексу вченого ORCID стор. 101

30-а Міжнародна медична виставка

Public Health

ОХОРОНА ЗДОРОВ'Я

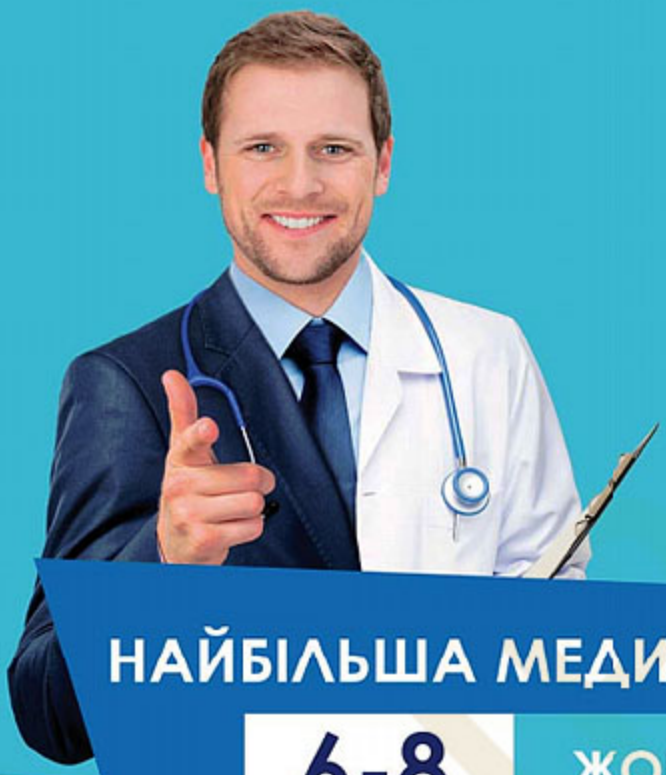

PUBLIC HEALTH

НАЙБІЛЬША МЕДИЧНА ПОДІЯ ОСЕНІ!

6-8 ЖОВТНЯ 2021

Київ, Міжнародний Виставковий Центр (м) Лівобережна

MTEC Medical Travel Exhibition & Conference

IX Міжнародна виставка та конференція медичного туризму

LABExpo

Міжнародна виставка лабораторного обладнання, інноваційних технологій і рішень

International Dental Forum

VII Міжнародна виставка стоматологічного обладнання та матеріалів і серія науково-практичних та бізнес-заходів

Організатор: PREMIER EXPO

Тел: +38 (044) 496 86 45
E-mail: ph@pe.com.ua

Безкоштовний квиток на сайті www.publichealth.com.ua

Ваш промокод MEDEXPERT

Читайте нас на сайті: http://med-expert.com.ua

НАЦІОНАЛЬНИЙ УНІВЕРСИТЕТ ОХОРОНИ ЗДОРОВ'Я УКРАЇНИ ІМЕНІ П.Л. ШУПИКА
ВСЕУКРАЇНСЬКА АСОЦІАЦІЯ ДИТЯЧИХ ХІРУРГІВ
ТОВ «ГРУПА КОМПАНІЙ «МЕД ЕКСПЕРТ»

ХІРУРГІЯ ДИТЯЧОГО ВІКУ

науково-практичний спеціалізований журнал

ХИРУРГИЯ ДЕТСКОГО ВОЗРАСТА

научно-практический специализированный журнал

ГОЛОВНИЙ РЕДАКТОР

Котенко О.Г., доктор мед. наук, професор, керівник Центру хірургії печінки та підшлункової залози (Київ, Україна)

ШЕФ-РЕДАКТОР

Толстанов О.К., доктор мед. наук, професор, проректор з навчально-педагогічної роботи НУОЗ України імені П.Л. Шупика (Київ, Україна)

Русак П.С., доктор мед. наук, професор кафедри дитячої хірургії НУОЗ України імені П.Л. Шупика, завідувач хірургічним відділенням №1 Житомирської обласної дитячої клінічної лікарні (Житомир, Україна)

РЕДАКЦІЙНА КОЛЕГІЯ

Аверін В.І. (Мінськ, Білорусь)
АльДжахдалі А. (Альхобар, Саудівська Аравія)
Бабуч С.І. (Кишинів, Молдова)
Бензар І.М. (Київ, Україна)
Боднар О.Б. (Чернівці, Україна)
Вдовиченко Ю.П. (Київ, Україна)
Веселий С.В. (Лиман, Україна)
Вороненко Ю.В. (Київ, Україна)
Горбатюк О.М. (Київ, Україна)
Гудумак Є.М. (Кишинів, Молдова)
Данилов О.А. (Київ, Україна)
Дігтяр В.А. (Дніпро, Україна)
Дубровін О.Г. (Київ, Україна)
Ємець І.М. (Київ, Україна)
Запорожан С.Й. (Тернопіль, Україна)
Йокіч Р. (Новий Сад, Сербія)
Калічинський П. (Варшава, Польща)
Капуллер В. (Єрусалим, Ізраїль)
Ковальчук В.І. (Гродно, Білорусь)
Козинець Г.П. (Київ, Україна)
Конопліцький В.С. (Вінниця, Україна)
Косаковський А.Л. (Київ, Україна)
Кривченя Д.Ю. (Київ, Україна)
Ксьонз І.В. (Полтава, Україна)
Левицький А.Ф. (Київ, Україна)
Ліма М. (Болонья, Італія)
Лопез М. (Барселона, Іспанія)
Лосев О.О. (Одеса, Україна)
Мюнтер Х. (Лондон, Великобританія)
Наконечний А.Й. (Львів, Україна)
Патковський Д. (Вроцлав, Польща)
Переяслов А.А. (Львів, Україна)
Петербургський В.Ф. (Київ, Україна)
Петерсонс А. (Рига, Латвія)
Погорілий В.В. (Вінниця, Україна)
Притула В.П. (Київ, Україна)
Ротенберг С. (Денвер, США)
Руденко Н.М. (Київ, Україна)
Слєпов О.К. (Київ, Україна)
Спахі О.В. (Запоріжжя, Україна)
Текгюл С. (Анкара, Туреччина)
Усенко О.Ю. (Київ, Україна)
Фархат В. (Торонто, Канада)
Фофанов О.Д. (Івано-Франківськ, Україна)
Храпач В.В. (Київ, Україна)
Чаудерна П. (Гданськ, Польща)
Ченг В. (Пекін, Китай)
Черіан А. (Лондон, Великобританія)
Юркевич Б. (Варшава, Польща)

НАУКОВІ КОНСУЛЬТАНТИ

Боднар Б.М. (Чернівці, Україна)
Давиденко В.Б. (Харків, Україна)
Кукуруза Ю.П. (Вінниця, Україна)
Лазоришенець В.В. (Київ, Україна)
Макаров А.В. (Київ, Україна)
Момотов А.О. (Київ, Україна) – *координатор групи*
Ніколаєва Н.Г. (Одеса, Україна)
Сушко В.І. (Дніпро, Україна)

СЕКРЕТАРІАТ

Шевчук Д.В. (Житомир, Україна) - *відповідальний секретар*
Горєлік В.В. (Київ, Україна)
Доманський О.Б. (Київ, Україна)
Мельниченко М.Г. (Одеса, Україна)
Пономаренко О.П. (Київ, Україна)
Рибальченко В.Ф. (Київ, Україна)
Талько М.О. (Київ, Україна)
Чаварга М.І. (Ужгород, Україна)
Чеканов Д.Ю. (Миколаїв, Україна)

Видавець **ТОВ «Група компаній «Мед Експерт»**
Свідоцтво про державну реєстрацію ЗМІ
КВ № 22500-12400ПР від 13.01.2017 р.
Видається з 2003 р.
Періодичність виходу — 4 рази на рік

Наказом МОН України №612 від 07.05.2019 р. журнал «Хірургія дитячого віку» включено до Переліку наукових фахових видань України, **категорія Б**, в яких можуть публікуватися результати дисертаційних робіт на здобуття наукових фахових ступенів доктора і кандидата наук

Затверджено Вченою радою Національного університету охорони здоров'я України імені П.Л. Шупика Протокол №5 від 19.05.2021 р.
Підписано до друку 25.06.2021 р.

Журнал «Хірургія дитячого віку» реферується Інститутом проблем реєстрації інформації НАН України

Адреса для листування:
ТОВ «Група компаній Мед Експерт»,
«Хірургія дитячого віку»,
а/с 80, м. Київ-211, Україна, 04211
Тел./факс: +38 044 498-08-80
E-mail: pediatric.surgery.ukraine@gmail.com;
pediatr@med-expert.com.ua
http://med-expert.com.ua/

Формат 60x90/8. Папір офсетний.
Ум. друк. арк. 16. Обл.-вид. арк. 13,95.
Загальний наклад 1 000 прим.
Зам. 26.06/01 від 26.06.2021 р.
Надруковано з готових фотоформ у типографії «Аврора-принт»,
м. Київ, вул. Причальна, 5, тел. +38 (044) 550-52-44
Свідоцтво суб'єкта видавничої справи:
А00 № 777897 від 06.07.2009 р.

Всі статті рецензовані. Повний або частковий передрук або тиражування у будь-який спосіб матеріалів, опублікованих у цьому виданні, допускається лише за письмовим дозволом редакції. Відповідальність за зміст рекламних матеріалів несе рекламодавець.

Журнал «Хірургія дитячого віку» включений у наукометричні, реферативні та пошукові бази даних: **DOAJ, WorldCat, SIS, EuroPub, BASE, Sherpa Romeo, Index Copernicus International, Google Scholar, CrossRef, Джерело.** Статтям журналу присвоюється DOI.

Увага! Здійснити передплату видання «Хірургія дитячого віку» можна у будь-якому поштовому відділенні України
Передплатний індекс **60162**

© Національний університет охорони здоров'я України імені П.Л. Шупика, 2021
© Всеукраїнська асоціація дитячих хірургів, 2021
© ТОВ «Група компаній «Мед Експерт», 2021

Київ 2021

Read on our site: http://med-expert.com.ua

SHUPYK NATIONAL HEALTHCARE UNIVERSITY OF UKRAINE

UKRAINIAN ASSOCIATION PAEDIATRICS SURGERY

GROUP OF COMPANIES MED EXPERT, LLC

PAEDIATRIC SURGERY. UKRAINE

Scientific and Practical Journal

EDITOR-IN-CHIEF

Kotenko O.G., Doctor of Medical Sciences, Professor, Shief of Hepatopancreatic Surgery Centr (Kyiv, Ukraine)

CHIEF EDITOR

Tolstanov O.K., Doctor of Medical Sciences, Professor, First Deputy Rector, of the Shupyk National Healthcare University of Ukraine (Kyiv, Ukraine)

Rusak P.S., Doctor of Medical Sciences, Professor of Pediatric Surgery Department Shupyk National Healthcare University of Ukraine; Head of Department pediatric surgery of Zhytomyr Regional Children's Clinical Hospital (Zhytomyr, Ukraine)

EDITORIAL BOARD

Averin V.I. (Minsk, Belarus)
AlJahdali A. (Alkhobar, Saudi Arabia)
Babuci S. (Kishinev, Moldova)
Benzar I.M. (Kyiv, Ukraine)
Bodnar O.B. (Chernivtsi, Ukraine)
Vdovichenko Yu.P. (Kyiv, Ukraine)
Veseliy S.V. (Liman, Ukraine)
Voronenko Yu.V. (Kyiv, Ukraine)
Gorbatyuk O.M. (Kyiv, Ukraine)
Gudumak E.M. (Chisinau, Moldova)
Danylov O.A. (Kyiv, Ukraine)
Digtyar V.A. (Dnipro, Ukraine)
Dubrovyn O.G. (Kyiv, Ukraine)
Emetc I.M. (Kyiv, Ukraine)
Zaporozhan S.Y. (Ternopil, Ukraine)
Jokic R. (Novi Sad, Serbia)
Kaliciński P. (Warsaw, Poland)
Kapuller V. (Jerusalem, Israel)
Kovalchuk B.I. (Grodno, Belarus)
Kozinetc G.P. (Kyiv, Ukraine)
Konoplitskiy B.S. (Vinnytsia, Ukraine)
Kosakovs'kiy A.L. (Kyiv, Ukraine)
Krivchenya D.Yu. (Kyiv, Ukraine)
Ksyonz I.V. (Poltava, Ukraine)
Kutcenok Ya.B. (Kyiv, Ukraine)
Levitckiy A.F. (Kyiv, Ukraine)
Lima M. (Bologna, Italy)
Lopez M. (Barcelona, Spain)
Losev O.O. (Odesa, Ukraine)
Munther H. (London, Great Britain)
Nakonechnyi A.Y. (Lviv, Ukraine)
Patkowski D. (Wroclaw, Poland)
Pereyaslov A.A. (Lviv, Ukraine)
Peterburgskiy V.F. (Kyiv, Ukraine)
Petersons A. (Riga, Latvia)
Pogoriliy V.V. (Vinnytsia, Ukraine)
Pritula V.P. (Kyiv, Ukraine)
Rothenberg S. (Denver, USA)
Rudenko N.M. (Kyiv, Ukraine)
Sliepov O.K. (Kyiv, Ukraine)
Spahy O.V. (Zaporizhzhia, Ukraine)
Tekgul S. (Ankara, Turkey)
Usenko O.Yu. (Kyiv, Ukraine)
Farhat W. (Toronto, Canada)
Fofanov O.D. (Ivano-Frankivsk, Ukraine)
Hrapach V.V. (Kyiv, Ukraine)
Czauderna P. (Gdansk, Poland)
Cheng W. (Beijing, China)
Cherian A. (London, Great Britain)
Jurkiewicz B. (Warsaw, Poland)

SCIENTIFIC ADVISERS

Bodnar B.M. (Chernyvtcy, Ukraine)
Davidenko V.B. (Kharkiv, Ukraine)
Kukuruza Yu.P. (Vinnitca, Ukraine)
Lazorishenetc V.V. (Kyiv, Ukraine)
Makarov A.V. (Kyiv, Ukraine)
Momotov A.O. (Kyiv, Ukraine) – *coordinator*
Nikolaeva N.G. (Odesa, Ukraine)
Sushko V.I. (Dnipro, Ukraine)

SECRETARIAT

Shevchuk D.V. (Zhytomyr, Ukraine) – *Executive Secretary*
Gorelyk V.V. (Kyiv, Ukraine)
Domanskiy O.B. (Kyiv, Ukraine)
Melnichenko M.G. (Odesa, Ukraine)
Ponomarenko O.P. (Kyiv, Ukraine)
Rybalchenko V.F. (Kyiv, Ukraine)
Tal'ko M.O. (Kyiv, Ukraine)
Chavarga M.I. (Uzhgorod, Ukraine)
Chekanov D.Yu. (Mikolauiv, Ukraine)

Publisher - **Group of companies MedExpert, LLC**

Certificate of registration of KB No. 22500-12400ПР of 13.01.2017

Published since 2003 p.
Periodicity - 4 times a year

By the order of the Ministry of Education and Science of Ukraine No. 612 from May 7, 2019, the journal «Paediatric Surgery. Ukraine» was included in the List of specialized scientific editions of Ukraine in the field of medical sciences, **category B**

Recommended by the Shupyk National Healthcare University of Ukraine, Protocol , Protocol No.5 from 19.05.2021

Signed for publication 25.06.2021

The journal «Paediatric Surgery. Ukraine» abstracted by the Institute of Information Recording Problems of Ukraine

Mailing address:
Group of Companies Med Expert, LLC,
«Paediatric Surgery. Ukraine»,
p/b 80, Kyiv, 04211, Ukraine,
Tel./fax: +38 044 498-08-80
E-mail: pediatric.surgery.ukraine@gmail.com;
pediatr@med-expert.com.ua;
http://med-expert.com.ua

Format 60x90/8. Offset paper.
Conventional printed sheet. 13,95.
Total circulation is 1 000 copies.
Ord. No. 26.06/01 from 26.06.2021
Printed in the «Aurora-print» printing house,
5, Prichalnaya Str., Kyiv, tel. (044) 550-52-44
Certificate A00 No. 777897 from 06.07.2009 y.

All articles reviewed. Total or partial copy of materials published in this publication at any way is available only by the letter of permission of the journal staff. Advertiser is responsible for the content of advertising materials.

Indexed and/or presented in: **DOAJ, WorldCat, SIS, EuroPub, BASE, Sherpa Romeo, Index Copernicus International, Google Scholar, CrossRef, Djerelo.**

Attention! Subscribe to the journal «Paediatric Surgery. Ukraine» you can at every post offices of Ukraine Subscription index **60162**

© Shupyk National Healthcare University of Ukraine, 2021
© Ukrainian Association Paediatric Surgery, 2021
© Group of Companies MedExpert, LLC, 2021

Kyiv 2021

Читайте нас на сайті: http://med-expert.com.ua

Зміст

ОРИГІНАЛЬНІ ДОСЛІДЖЕННЯ. ЗАГАЛЬНА ХІРУРГІЯ

6 *Пасічник О. В., Конопліцький В. С., Мотигін В. В., Коробко Ю. Є., Тертишна О. В.*
Просторове обгрунтування лінійних параметрів біоптату в гістологічному дослідженні пігментних новоутворень шкіри у дітей

ОРИГІНАЛЬНІ ДОСЛІДЖЕННЯ. ТОРАКАЛЬНА ХІРУРГІЯ

14 *Мигаль І.І.*
Стрес-відповідь при корекції лійкоподібної деформації грудної клітки за Nuss в умовах комбінації загальної анестезії з різними регіонарними блокадами

21 *Заремба В.Р, Кириченко В.А.*
Спосіб фіксації титанової коригуючої пластини при хірургічній корекції лійкоподібної деформації грудної клітки та його математичне моделювання

ОРИГІНАЛЬНІ ДОСЛІДЖЕННЯ. АБДОМІНАЛЬНА ХІРУРГІЯ

26 *Притула В.П., Кривченя Д.Ю., Кузик А.С., Хуссейні С.Ф., Гутор Т.Г.*
Консервативне (неінвазивне) ведення пацієнтів дитячого віку з кістами селезінки

32 *Переяслов А.А., Стеник Р.В., Бобак А.І., Дворакевич А.О., Никифорук О.М., Борова-Галай О.Є., Мальований Б.Я.*
Сучасні принципи діагностики та лікування гострого апендициту в дітей

ОРИГІНАЛЬНІ ДОСЛІДЖЕННЯ. ОРТОПЕДІЯ

42 *Гук Ю.М., Зима А.М., Кінча-Поліщук Т.А., Чеверда А.І., Скуратов О.Ю.*
Медикаментозна корекція структурно-функціонального стану кісткової тканини в пацієнтів із фіброзною дисплазією

Content

ORIGINAL ARTICLES. GENERAL SURGERY

6 *Pasichnyk O.V., Konoplitskyi V.S., Motyhin V.V., Korobko Yu.Ye., Tertyshna O.V.*
Spatial substantiation of linear parameters of biopsy in histological examination of pigmented skin neoplasms in children

ORIGINAL ARTICLES. THORACIC SURGERY

14 *Myhal I.I.*
Stress-response during the Nuss procedure under the combination of general anesthesia with different regional blocks

21 *Zaremba V.R., Kyrychenko V.A.*
Method of fixing titanium pectus bar in surgical correction of funnel chest and its mathematical modeling

ORIGINAL ARTICLES. ABDOMINAL SURGERY

26 *Prytula V.P., Krivchenya D.Yu., Kuzyk A.S., Hussaini S.F., GutorT.G.*
Conservative (non-invasive) management of children with splenic cysts

32 *Pereyaslov A.A., Stenyk R.V., Bobak A.I., Dvorakevych A.O., Nykyforuk O.M., Borova-Halay O.E., Malovanyy B.Y.*
Modern principles of diagnostic and treatment of acute appendicitis in children

ORIGINAL ARTICLES. ORTHOPEDICS

42 *Guk Y.M., Zyma A.M., Kincha-Polishchuk T.A., Chewerda A.I., Skuratov O.Y.*
Drug correction of the structural and functional state of bone tissue in patients with fibrous dysplasia

Читайте нас на сайті: http://med-expert.com.ua

ОРИГІНАЛЬНІ ДОСЛІДЖЕННЯ. КОЛОПРОКТОЛОГІЯ

50 *Притула В.П., Кривченя Д.Ю., Сільченко М.І., Курташ О.О., Хуссейні С.Ф., Руденко Є.О.*
Первинний коло-анальний степлерний анастомоз при хірургічному лікуванні хвороби Гіршпрунга в дітей

ОГЛЯДИ

58 *Дігтяр В.А., Камінська М.О.*
Біомеханічне моделювання та проблемні питання хірургічної корекції вродженої лійкоподібної деформації грудної клітки

63 *Веселий М.Ю., Веселий С.В.*
Діагностика, лікування та реабілітація перекруту яєчка в дітей (огляд літератури)

КЛІНІЧНИЙ ВИПАДОК

72 *Ксьонз І.В., Гриценко Є.М., Гриценко М.І., Овчар О.В., Пилипюк Є. В.*
Кишкова непрохідність, викликана дивертикулом Меккеля, в дітей

МІЖНАРОДНІ КЛІНІЧНІ ПРОТОКОЛИ, РЕКОМЕНДАЦІЇ

77 **ЄАУ Керівництво з дитячої урології**

ORIGINAL ARTICLES. COLOPROCTOLOGY

50 *Prytula V.P., Krivchenya D.Yu., Silchenko M.I., Kurtash O.O., Hussaini S.F., Rudenko Ye.O.*
Primary colo-anal stapler anastomosis for the surgical treatment of Hirschsprung's disease in children

REVIEWS

58 *Dihtiar V.A., Kaminska M.O.*
Biomechanical modeling and problematic issues of surgical correction of congenital funnel chest deformity

63 *Veselyy M.U., Vtselyy S.V.*
Diagnostics, treatment and rehabilitation of testicular torsion in children (literature review)

CLINICAL CASE

72 *Ksonz I.V., Grytsenko Ie.M., Grystenko M.I., Ovchar O.V., Pylypiuk Y.V.*
Intestinal obstruction caused by Meckel's diverticulum in children

THE INTERNATIONAL CLINICAL PROTOCOLS, RECOMMENDATIONS

77 **EAU Guidelines on Paediatric Urology**

УВАГА!

Підписку (з кур'єрською доставкою) можна оформити на сайті підписного агентства «АС-Медиа» web: www.smartpress.com.ua/
або за тел. 044-353-88-16, 044-500-05-06 – відділ продажів.
Підписний індекс журналу «ХІРУРГІЯ ДИТЯЧОГО ВІКУ» – **00842**.

Відкрито **передплату** журналу «ХІРУРГІЯ ДИТЯЧОГО ВІКУ» у будь-якому поштовому відділенні.
Підписний індекс – **60162**.

Читайте нас на сайті: http://med-expert.com.ua

Шановні колеги!

До Вашої уваги запропоновано 2-й номер журналу «Хірургія дитячого віку».

Наведено роботи, присвячені застосуванню мініінвазивних технологій у дитячій хірургічній практиці. Результати досліджень і практичного застосування новітніх технологій висвітлено у статтях авторів із Києва, Львова та Івано-Франківська.

Описано дискусійні питання лікування лійкоподібної деформації грудної клітки. Також широко висвітлені у статтях авторів із різних куточків України біомеханічні та фізичні аспекти формування конструкцій при хірургічному лікуванні зазначених патологій.

Наведено цікаві клінічні випадки, що можуть траплятися у практиці фахівців хірургічного профілю різних рівнів надання медичної допомоги.

Подано статті урологічного та ортопедичного напряму.

Представлено найновіші міжнародні клінічні протоколи «Керівництво з дитячої урології», які можуть стати в нагоді спеціалістам із цієї патології в клінічній практиці.

Приємно анонсувати нову монографію проф. Слєпова О.К. і к.мед.н. Мигура М.Ю «Хірургія природженої непрохідності тонкої кишки у новонароджених дітей», яка буде корисною лікарям-неонатологам під час надання відповідної допомоги наймолодшим пацієнтам.

Дякую авторам за надані матеріали, запрошую до подальшої співпраці на шпальтах нашого журналу.

З повагою і найкращими побажаннями –
проф. Петро Русак

Dear Colleagues!

We would like to draw your attention to the 2nd issue of the journal «Paediatric Surgery. Ukraine».

In this issue we present articles devoted to the application of minimally invasive technologies in pediatric surgical practice. The results of research and practical application of the latest technologies are covered in the articles of authors from Kyiv, Lviv and Ivano-Frankivsk.

Discussion issues of the treatment of funnel chest deformity are described and widely covered in articles by authors from different parts of Ukraine, including biomechanical and physical aspects of the formation of structures in the surgical treatment of these pathologies.

Several interesting clinical cases that can occur in the practice of surgical specialists at various levels of medical care are presented.

Several articles of urological and orthopedic direction are presented.

New international clinical protocols «Guidelines on Paediatric Urology» are presented, which can be used by specialists in this pathology in clinical practice.

It is a pleasure to announce a new monograph by Prof. Slepov O.K. and PhD Mygura M.Yu. «Surgery of congenital obstruction of the small intestine in newborn children», which would be useful for neonatologists in providing appropriate care to the youngest patients.

We are grateful to the authors for the materials provided, and invite you to further cooperation on the pages of our journal.

Best regards and best wishes,
Prof. Petro Rusak

Читайте нас на сайті: http://med-expert.com.ua

УДК 616-006.03-001.4-089-053

О.В. Пасічник, В.С. Конопліцький, В.В. Мотигін, Ю.Є. Коробко, О.В. Тертишна

Просторове обгрунтування лінійних параметрів біоптату в гістологічному дослідженні пігментних новоутворень шкіри у дітей

Вінницький національний медичний університет імені М.І. Пирогова, Україна

Paediatric surgery.Ukraine.2021.2(71):6-13; doi 10.15574/PS.2021.71.6

For citation: Pasichnyk OV, Konoplitskyi VS, Motyhin VV, Korobko YuYe, Tertyshna OV. (2021). Spatial substantiation of linear parameters of biopsy in histological examination of pigmented skin neoplasms in children. Paediatric Surgery.Ukraine. 2(71):6-13; doi 10.15574/PS.2021.71.6.

Зазвичай нижня частина меланоцитарних невусів розташована на глибині до 1–2 мм або більше, що характерно для вроджених невусів, а також для пігментних новоутворень великих розмірів, які значно виступають над поверхнею шкіри та мають виражену внутрішньошкірну частину. Неповне видалення пігментних невусів відбувається при їх поверхневому видаленні з недостатнім захватом здорових тканин. При висіченні пігментних невусів гострим шляхом у переважній більшості випадків вдається уникнути неповного видалення і передусім через те, що співставлення та ушивання країв післяопераційної рани потребує значно глибшого висічення тканин.

Мета – підвищити ефективність оперативного лікування пігментних новоутворень шкіри в дітей шляхом застосування математичної моделі.

Матеріали та методи. Дослідження проведено на базі онкогематологічного відділення Вінницької обласної дитячої клінічної лікарні. Математичну модель для розрахунку параметрів оперативного доступу виконано на платформі «Microsoft Excel».

Результати. За допомогою запропонованої математичної моделі розраховано такі параметри операційного матеріалу: площу резекційних країв операційного матеріалу; площу основи операційного матеріалу; загальну площу морфологічного дослідження поверхні операційного матеріалу; визначення різниці обсягів операційного матеріалу, що підлягає гістологічному дослідженню при різних методах його забору. В усіх випадках пухлину для тривимірного гістологічного дослідження висікали у формі еліпса із зоною безпеки (здорова тканина навколо пухлини). Хірургічний напрямок розрізу формували з нахилом до поверхні шкіри в бік пухлини з утворенням із нею гострого кута, при цьому верхню частину дерми зрізали менше, ніж її нижню частину. Саме такий підхід до формування профілю операційної рани поліпшує умови для подальшого реконструктивного закриття ранового дефекту.

Висновки. Порівняльний математичний розрахунок згідно із запропонованою просторовою геометричною моделлю біоптату у вигляді усіченого еліптичного конусу переконливо свідчить про збільшення корисного обсягу операційного матеріалу при плановому гістологічному дослідженні порівняно з циліндричною еліпсною конфігурацією біоптату за рахунок залучення в поле мікроскопічного вивчення можливих «залишкових структур» (відростків), що відповідають меланоцитарним невусам, під «маскою» яких можуть розвиватися початкові стадії меланоми.

Дослідження виконано відповідно до принципів Гельсінської декларації. Протокол дослідження ухвалено Локальним етичним комітетом зазначеної установи. На проведення досліджень отримано інформовану згоду пацієнтів.

Автори заявляють про відсутність конфлікту інтересів.

Ключові слова: діти, меланоцитарні невуси, оперативні доступи.

Читайте нас на сайті: http://med-expert.com.ua

Spatial substantiation of linear parameters of biopsy in histological examination of pigmented skin neoplasms in children

O.V. Pasichnyk, V.S. Konoplitskyi, V.V. Motyhin, Yu.Ye. Korobko, O.V. Tertyshna

National Pirogov Memorial Medical University, Vinnytsia, Ukraine

Usually the lower part of melanocyte nevi is at a depth of not more than 1–2 mm or more, which is typical for congenital nevi, as well as for large pigmented tumors that protrude significantly above the skin surface and have a pronounced intradermal part. Incomplete removal of pigmented nevi occurs during their superficial removal with insufficient capture of healthy tissues. When excision of pigmented nevi by acute method means in the vast majority of cases of incomplete removal can be avoided, and primarily because the suturing of the edges of the postoperative wound requires much deeper excision of tissues.

Purpose – to increase the effectiveness of surgical treatment of pigmented skin tumors in children by using a mathematical model.

Materials and methods. The study was conducted on the basis of the oncohematology department of Vinnytsia Regional Children's Clinical Hospital, a mathematical model for calculating the parameters of operational access was conducted on the Microsoft Excel platform.

Results. Using the proposed mathematical model, the following parameters of the operating material were calculated: the area of the resection edges of the operating material; the area of the base of the operating material; the total area of morphological examination of the surface of the surgical material; determining the difference in the volume of surgical material to be histologically examined by different methods of its collection. In all cases, the tumor for three-dimensional histological examination was excised in the form of an ellipse with a safety zone (healthy tissue around the tumor). The surgical direction of the incision was formed with an inclination to the surface of the skin towards the tumor with the formation of an acute angle with it, while the upper part of the dermis was cut less than its lower part. This approach to the formation of the profile of the surgical wound improves the conditions for further reconstructive wound defect closure.

Conclusions. Comparative mathematical calculation according to the proposed spatial geometric model of the biopsy in the form of a truncated elliptical cone convincingly shows an increase in the useful volume of surgical material in the planned histological examination compared with the cylindrical elliptical configuration of the biopsy due to involvement in the field of microscopic structures «residual structures» (processes) corresponding to melanocyte nevi, under the guise of which the development of the initial stages of melanoma may occur.

The research was carried out in accordance with the principles of the Helsinki declaration. The study protocol was approved by the Local Ethics Committee of these Institutes. The informed consent of the patient was obtained for conducting the studies.

The authors declare no conflicts of interests.

Key words: children, melanocyte nevi, operative accesses.

Пространственное обоснование линейных параметров биоптата в гистологическом исследовании пигментных новообразований кожи у детей

О.В. Пасечник, В.С. Коноплицкий, В.В. Мотыгин, Ю.Е. Коробко, Е.В. Тертышная

Винницкий национальный медицинский университет имени Н.И. Пирогова, Украина

Обычно нижняя часть меланоцитарных невусов находится на глубине до 1–2 мм или больше, что характерно для врожденных невусов, а также для пигментных новообразований больших размеров, которые значительно выступают над поверхностью кожи и имеют выраженную внутрикожную часть. Неполное удаление пигментных невусов происходит при их поверхностном удалении с недостаточным захватом здоровых тканей. При высекании пигментных невусов острым путем в подавляющем количестве случаев неполного удаления удается избежать и в первую очередь из-за того, что сопоставление и вшивание краев послеоперационной раны требует значительно более глубокой высечки тканей.

Цель – повысить эффективность оперативного лечения пигментных новообразований кожи у детей путем использования математической модели.

Материалы и методы. Исследование проведено на базе онкогематологического отделения Винницкой областной детской клинической больницы. Математическая модель для расчета параметров оперативного доступа выполнена на платформе «Microsoft Excel».

Результаты. С помощью предложенной математической модели проведены расчеты следующих параметров операционного материала: площадь резекционных краев операционного материала; площадь основы операционного материала; общая площадь морфологического исследования поверхности операционного материала; определение разницы объемов операционного материала, подлежащего гистологическому исследованию при разных методах его сбора. Во всех случаях опухоль для трехмерного гистологического исследования высекали в форме эллипса с зоной безопасности (здоровая ткань вокруг опухоли). Хирургическое направление разреза формировали с наклоном к поверхности кожи в сторону опухоли с образованием с ней острого угла, при этом верхнюю часть дермы срезали меньше, чем ее нижнюю часть. Именно такой подход к формированию профиля операционной раны улучшает условия для дальнейшего реконструктивного закрытия раневого дефекта.

Выводы. Сравнительный математический расчет, согласно предложенной пространственной геометрической модели биоптата в виде усеченного эллиптического конуса, убедительно удостоверяет увеличение полезного объема операционного материала при плановом гистологическом исследовании в сравнении с цилиндрической эллипсной конфигурацией биоптата за счет привлечения в поле микроскопического изучения возможных «остаточных структур» (отростков), которые отвечают меланоцитарным невусам, под «маской» которых могут развиваться начальные стадии меланомы.

Исследование выполнено в соответствии с принципами Хельсинской декларации. Протокол исследования утвержден Локальным этическим комитетом указанного учреждения. На проведение исследований получено информированное согласие пациентов.

Авторы заявляют об отсутствии конфликта интересов.

Ключевые слова: дети, меланоцитарные невусы, оперативные доступы.

Вступ

Зазвичай нижня частина меланоцитарних невусів (МЦН) розташована на глибині до 1–2 мм або більше, що характерно для вроджених невусів, а також для пігментних новоутворень великих розмірів, які значно виступають над поверхнею шкіри і мають виражену внутрішньошкірну частину.

Читайте нас на сайті: http://med-expert.com.ua

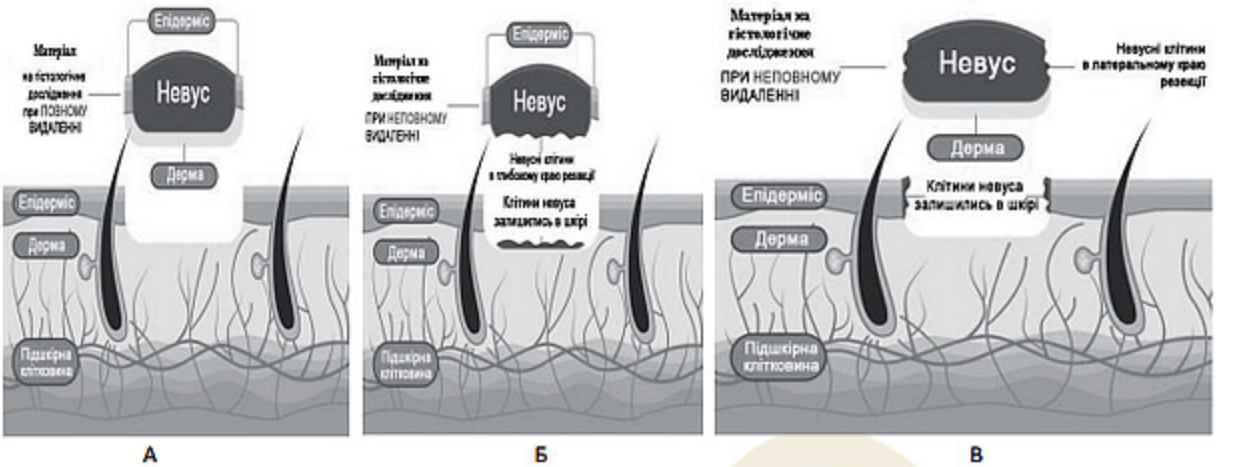

Рис. 1. Схема можливого сценарію виникнення варіантів неповного видалення МЦН: А – повне видалення МЦН; Б – залишки невусних клітин у глибоких шарах шкіри; В – залишки невусних клітин у латеральних краях резекції

Варіанти неповного видалення МЦН: 1) розріз має недостатню глибину, унаслідок чого частина невусних клітин залишається в нижніх шарах шкіри; 2) захват здорових тканин у горизонтальній площині недостатній, унаслідок чого частина невусних клітин залишається в латеральних краях резекції (рис. 1).

Неповне видалення пігментних невусів (ПН) відбувається при їх поверхневому видаленні з недостатнім захватом здорових тканин (лазер, електрокоагуляція тощо). При висіченні ПН гострим шляхом (скальпелем) у переважній більшості випадків вдається уникнути неповного видалення і передусім через те, що зіставлення та ушивання країв післяопераційної рани потребує значно глибшого висічення тканин [1,3].

Безрецидивне лікування меланоцитарних утворень шкіри, у тому числі при підозрі на меланому шкіри, передбачає висічення вогнища ураження з певним крайовим відступом, який при інцизійній біопсії, відповідно до сучасних рекомендацій, становить 2,0 мм, а при радикалізації країв рубця поле висічення становить відповідно від 0,5 мм до 3,0 см залежно від його товщини по нижньому краю, так зване «широке місцеве висічення» [2].

Однак у клінічній практиці, навіть при дотриманні визначених інтраопераційних параметрів висічення МЦН, досить часто зустрічаються рецидиви (продовжений ріст) невусної тканини, що потребує пошуку нових методологій поліпшення лікування та якості життя хворих.

Мета дослідження – підвищити ефективність оперативного лікування пігментних новоутворень шкіри в дітей шляхом застосування розрахункової математичної моделі операційного доступу.

Матеріали та методи дослідження

Клінічну частину дослідження проведено на базі онкогематологічного відділення Вінницької обласної дитячої клінічної лікарні в період 2018–2020 рр. Математичну модель для розрахунку параметрів оперативного доступу виконано на платформі «Microsoft Excel». У дослідженні взяли участь 60 дітей із пігментними новоутвореннями шкіри за період 2017–2020 рр. Середній вік пацієнтів становив 11,4±1,2 року. Гендерна структура дослідження була такою: обстежено та проліковано 20 осіб чоловічої статі та 40 – жіночої.

Дослідження виконано відповідно до принципів Гельсінської декларації. Протокол дослідження погоджено Локальним етичним комітетом для всіх, хто брав участь. На проведення досліджень отримано інформовану згоду пацієнтів (батьків дітей або їхніх опікунів).

При формуванні контурів операційного висічення використано класичний веретеноподібний (хірургічний) еліпс, загальний контур якого складався шляхом поєднання двох напівеліпсів із двома вершинами (кутами).

Результати дослідження та їх обговорення

Веретеноподібну розмітку операційного доступу побудовано з урахуванням макроскопічно вільного краю з відступом 2,0 мм і проєкційним співвідношенням довжини короткого боку (дистанції) розмітки (l1)

Читайте нас на сайті: http://med-expert.com.ua

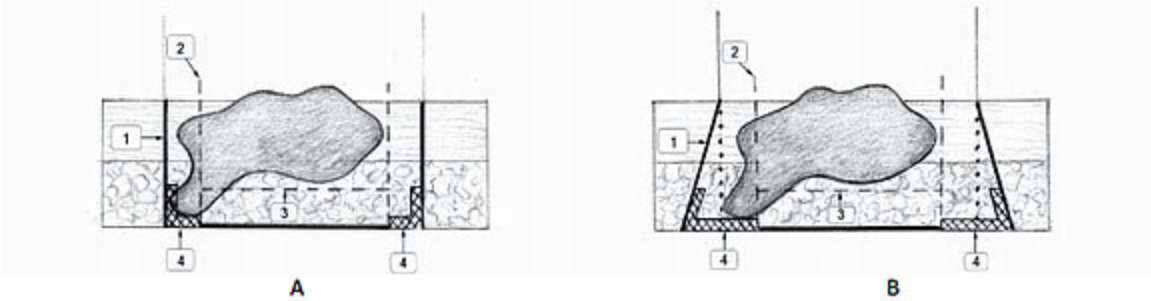

Рис. 2. Схема профілактики можливих гістологічних прогалин під час виконання тривимірної гістології при різній геометрії операційної рани: А – схема розрізу під прямим кутом, В – схема розрізу під гострим кутом до поверхні шкіри. I – шар епідермісу, II – дерма. 1 – лінія резекції утворення, 2 – розріз для отримання крайової вирізки, 3 – розріз для отримання базисної вирізки; 4 – «проблемні» ділянки дослідження країв резекції

до довгої (l2), яке в більшості випадків дорівнювало 1:3. Таке співвідношення довжин не було абсолютним і могло становити 1:2 або 1:4, якщо цього достатньо:

$$l_2=2\times l_1, \text{ або } l_2=3\times l_1, \text{ або } l_2=4\times l_1$$

Необхідну величину співвідношення ширини до довжини еліпсоподібних доступів визначено з урахуванням сталих величин кутів вершин, що знаходилися в межах 30о. За певних умов, при складній формі контуру патологічного вогнища, величина кута/кутів може збільшуватися до 50°.

Деякі пігментні утворення шкіри мають складну просторову геометричну форму у вигляді відростків по периметру свого об'єму, як по краях, так і в глибину, і які неможливо розпізнати клінічно (візуально) при видаленні пухлини. При цьому умовою для адекватного локального лікування залишається факт повного видалення невусних клітин.

Оптимальне проведення інтраопераційного забору біопсійного матеріалу передбачає повне висічення пухлини разом із зоною безпеки навколо клінічних меж об'єкта настільки глибоко, настільки це необхідно, за можливості єдиним блоком.

Для визначення повноти видалення утворення використовують звичайне гістологічне дослідження біоптату, у процесі якого патоморфолог препарує операційний матеріал паралельними розрізами, а з отриманих вирізок у подальшому виготовляють тонкі зрізи для мікроскопії. При цьому чим більше зрізів, тим вища ймовірність виявлення субклінічних ознак пухлини. Однак, навіть при виготовленні великої кількості препаратів, залишається вірогідність діагностичних прогалин, особливо в периферійних відділах біоптату, за рахунок існування «сліпих» проміжків, що не підлягають мікроскопічному обстеженню [4,5].

При циліндричному профілі країв операційної рани, а відповідно і профілю об'єму біоптату, існують «проблемні» ділянки при дослідженні країв резекції, особливо в базальних і периферійних відділах пухлини. Натомість, при конусоподібному профілі операційної рани площа верхнього еліпса співпадає з площею пігментного об'єкта, що підлягає видаленню, як і при циліндричному профілі, а площа нижнього еліпса операційної рани на рівні поверхневої фасції є більшою за рахунок зростання об'єму базальних і бокових сегментів біоптату при виконанні розрізу під гострим кутом до поверхні шкіри (рис. 2).

З метою зменшення / виключення можливих діагностичних прогалин застосовують тривимірну гістологію (техніку крайових зрізів), згідно з якою, спочатку виділяють тонку смужку від вертикального зовнішнього краю операційного матеріалу (крайовий зріз), а потім тонкий шар з основи препарату (базисний зріз), а в останню чергу поперечний зріз із середини препарату, що залишився (серединний зріз). Крайовий та базисний зрізи досліджують на предмет можливої наявності невусних клітин, особливо у відростках пухлини, а по серединних зрізах визначають безпосередньо морфологічну структуру самої пухлини.

Оскільки в операційному матеріалі інформаційне навантаження про тип пігментного утворення та наявність відростків пухлини, що визначає подальшу лікувальну тактику, належить середині пухлини та краям резекції, ефективність гістологічного методу визначається повнотою дослідження операційного матеріалу.

За допомогою запропонованої математичної моделі проведено розрахунки таких параметрів операційного матеріалу:

Читайте нас на сайті: http://med-expert.com.ua

1. Площа резекційних країв операційного матеріалу.
2. Площа основи операційного матеріалу.
3. Загальна площа морфологічного дослідження поверхні операційного матеріалу.
4. Визначення різниці обсягів операційного матеріалу, що підлягає гістологічному дослідженню при різних методах його забору.

Для визначення загальної площі поверхні операційного матеріалу розроблено розрахункову просторову геометричну модель біоптату у вигляді усіченого еліптичного конуса (рис. 3).

Загальна площа гістологічного дослідження біоптату складається з суми площі дна (площа основи) рани та площі її стінок (площа стінок усіченого конусу).

Для розрахунку загальної площі дослідження біоптату обчислено площі бокових стінок та основи для двох конусів. При цьому взято до уваги, що верхівка верхнього конуса (конус № 1) починається від «точки огляду» і лежить своєю основою на поверхні шкіри, а верхівка повного конуса (конус № 2) також починається від «точки огляду», а основою його є дно рани.

Враховуючи величини a, b, h, a_1, b_1, h_1 виконано розрахунок площ конусів № 1 і № 2.

Розрахунок площі конуса № 1 визначено за формулою:

$$S_{\text{сл. кон.}} = S_{\text{бок.}} + S_{\text{осн.}};$$

$$S_{\text{бок.}} = a \cdot \sqrt{\left(\frac{b}{2}\right)^2 + h^2} \cdot E\left(\frac{h}{\frac{a}{2}} \cdot \sqrt{\frac{\left(\frac{a}{2}\right)^2 - \left(\frac{b}{2}\right)^2}{\left(\frac{b}{2}\right)^2 + h^2}}; \frac{\pi}{2}\right); \quad (1)$$

$$S_{\text{осн.}} = \pi \cdot \frac{a \cdot b}{4}.$$

Розрахунок площі конуса № 2 визначено за формулою:

$$S_{\text{сл. кон.1}} = S_{\text{бок.1}} + S_{\text{осн.1}};$$

$$S_{\text{бок.1}} = a_1 \cdot \sqrt{\left(\frac{b_1}{2}\right)^2 + (h + h_1)^2} \cdot E\left(\frac{(h + h_1)}{\frac{a_1}{2}} \cdot \sqrt{\frac{\left(\frac{a_1}{2}\right)^2 - \left(\frac{b_1}{2}\right)^2}{\left(\frac{b_1}{2}\right)^2 + (h + h_1)^2}}; \frac{\pi}{2}\right); \quad (2)$$

$$S_{\text{осн.1}} = \pi \cdot \frac{a_1 \cdot b_1}{4};$$

При обчисленні площ конусів № 1 та № 2 враховано, що

$E\left(\bullet; \frac{\pi}{2}\right)$ – еліптичний інтеграл 2-го роду

Маючи площі конусів № 1 та № 2, шляхом визначення різниці між ними, визначено площу основи та стінок усіченого конуса (площу поверхні біоптату), при цьому площу бокової поверхні усіченого еліптичного конуса визначено за формулою:

$$S_{\text{ус.бок.}} = S_{\text{бок.1}} - S_{\text{бок.}}. \quad (3)$$

Для визначення різниці обсягів операційного матеріалу для гістологічного дослідження при різних методах забору біоптату проведено розрахункове порівняльне обчислення площ їх зовнішніх поверхонь (площі

Читайте нас на сайті: http://med-expert.com.ua

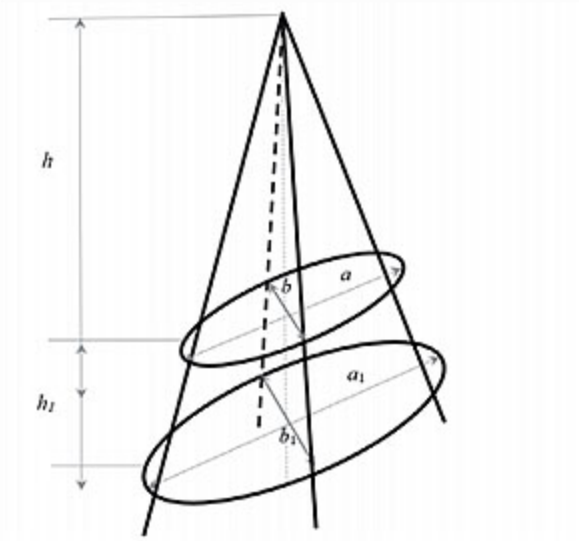

Рис. 3. Схема просторової геометричної моделі для розрахунку площі гістологічного дослідження біоптату (a, b – більший та менший діаметр еліпса на рівні шкіри; a_1, b_1 – більший та менший діаметр еліпса на рівні фасції; h – висота огляду операційного об'єкта; h_1 – висота біоптату)

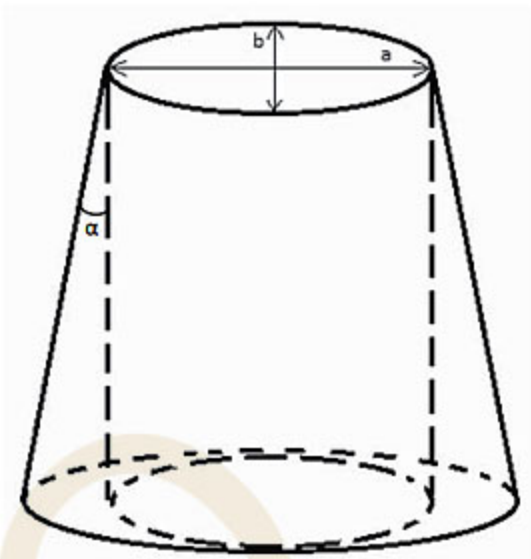

Рис. 4. Порівняльна схема обсягів гістологічного дослідження при різних формах біоптату за умови однакових параметрів операційного доступу на рівні шкіри (a – більший діаметр рани; b – менший діаметр рани; α – кут огляду)

бокової поверхні та площі дна рани) при звичайній формі операційного матеріалу у вигляді канонічного циліндра другого порядку та за умов його форми у вигляді усіченого еліптичного конуса (рис. 4).

Приклад. Для уніфікації та об'єктивізації розрахунків при різних формах біоптатів використано однакові довільно обрані параметри, зокрема: a – більший діаметр еліпса на рівні шкіри = 8 мм; b – менший діаметр еліпса на рівні шкіри = 5 мм; h_1 – висота біоптату = 2мм; α – кут огляду = 25°.

З урахуванням заданих параметрів, введених у розроблений калькулятор, обчислено загальну площу ($S_к$) зовнішньої поверхні біоптату у вигляді усіченого конуса шляхом сумації площі його бокової поверхні ($S_{бп}$) та площі основи ($S_о$).

Відповідно до отриманих даних: $S_{бп}$=49,0 мм², $S_о$=43,55 мм² загальна площа $S_к$ дорівнює 92,55 мм² (рис. 5).

Враховуючи довільно обрані параметри, зокрема: a – більший діаметр еліпса на рівні шкіри = 8 мм; b – менший діаметр еліпса на рівні шкіри = 5 мм; h_1 – висота біоптату = 2 мм, площу бокової поверхні обчислено за формулою:

$$S_{бп}=h_1 \times L, \quad (4)$$

де L – периметр еліпса, який розраховано за формулою:

$$L = 2\pi\sqrt{(a^2 + b^2)/8}, \quad (5)$$

	A	B	C	D	E	F	G	H	I	J	K	L
1	Калькулятор фасції											
2	a=	8	більший діаметр шкіри, мм									
3	b=	5	менший діаметр шкіри, мм			Верх	X=	0,762121		$S_{бок}$=	126	мм²
4	α=	25	кут огляду (>= 25°)				E(X;1,57)=	1,365				
5	h=	11,28	висота огляду, мм									
6	h_1=	2	глибина рани, мм									
7	a_1=	9,42	більший діаметр фасції, мм			Повний	X_1=	0,762121		$S_{1бок}$=	175	мм²
8	b_1=	5,89	менший діаметр фасції, мм				$E(X_1;1,57)$=	1,365				
9	S=	43,55	площа рани, мм²			Площа усіченого еліптичного конуса =				49	мм²	

Рис. 5. Зовнішній вигляд апаратно-програмного інтерфейсу калькулятора в програмі «Excel»

Читайте нас на сайті: http://med-expert.com.ua

що після відповідних розрахунків визначило величину у 20,96 мм.

Враховуючи величину L, у формулі (4) отримано $S_{БП}$, яка дорівнює 41,92 мм².

Площу основи біоптату (S_O) визначено за формулою:

$$S_O = \pi ab/4. \quad (6)$$

Отримана величина S_O становила 31,41 мм².

Склавши величини $S_{БП}$ та S_O, отримано загальну площу поверхні біоптату за умов її циліндричної форми, яка дорівнює 73,33 мм².

Визначено різницю величин площ поверхонь біоптатів різної геометричної форми шляхом:

$$\Delta S = S_к - S_ц = 92{,}55 \text{ мм}^2 - 73{,}33 \text{ мм}^2 = 19{,}22 \text{ мм}^2.$$

Таким чином, величина площі операційного матеріалу у формі усіченого еліптичного конуса в 1,26 раза, або на 20,76%, більша за його аналог еліптичної циліндричної форми.

В усіх випадках пухлини для тривимірного гістологічного дослідження проведено висікання у формі еліпса із зоною безпеки (здорова тканина навколо пухлини). Хірургічний напрямок розрізу сформовано з нахилом до поверхні шкіри в бік пухлини із утворенням із нею гострого кута, при цьому верхню частину дерми зрізано менше, ніж її нижню частину.

Саме такий підхід до формування профілю операційної рани поліпшує умови для подальшого реконструктивного закриття ранового дефекту (рис. 6).

Для кращої адаптації країв рани за її захисту згори використано смужки водостійкого дихаючого лейкопластиру в поперечному до лінії рани напрямку, незалежно від виду швів (рис. 7).

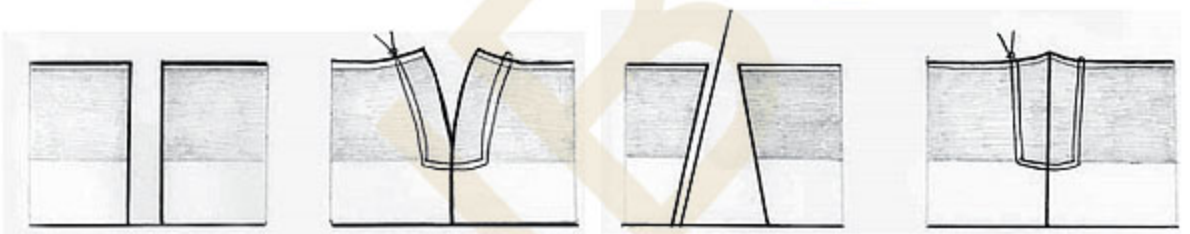

А Б

Рис. 6. Порівняльна схема розрізів при видаленні пігментних утворень: А – розріз під прямим кутом до поверхні шкіри (за умов натягу швів відбувається неповне зведення країв рани); Б – розріз під гострим кутом до поверхні шкіри (при швах під натягом краї рани повністю адаптуються)

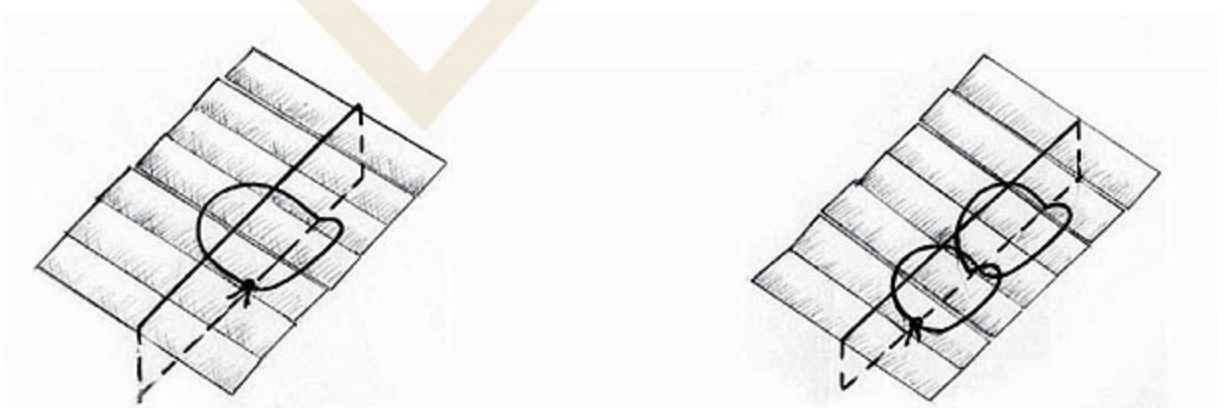

А Б

Рис. 7. Схема укріплення лінії швів: А – тип «метелик»; Б – «вісімка» смужками стерильного лейкопластиру

Читайте нас на сайті: http://med-expert.com.ua

Усі пацієнти, оперовані згідно із запропонованою методикою оперативного доступу, були обстежені повторно в термін віл 1 до 2 років після оперативного лікування. У жодному клінічному випадку ознак рецидивного перебігу не виявлено.

Висновки

Формування операційної рани, а відповідно і конфігурації операційного матеріалу для подальшого гістологічного дослідження у формі усіченого еліптичного конуса, на відміну від форми у вигляді звичайного еліптичного циліндра, дає змогу видаляти можливі паросткові структури (елементи) пухлини, особливо її базальних країв та основи, які можуть локалізуватися в глибших шарах дерми і не підлягають макроскопічній візуалізації, що зменшує рецидиви захворювання, а також сприяє профілактиці виникнення меланом, які можуть походити з тканини внутрішньодермального невуса, а також безпосередньо під ним, що особливо важливо при вроджених ПН.

Порівняльний математичний розрахунок відповідно до запропонованої просторової геометричної моделі біоптату у вигляді усіченого еліптичного конусу переконливо свідчить про збільшення корисного обсягу операційного матеріалу при плановому гістологічному дослідженні порівняно з циліндричною еліпсною конфігурацією біоптату за рахунок залучення у поле мікроскопічного вивчення можливих «залишкових структур» (відростків), що відповідають меланоцитарним невусам, під «маскою» яких можуть розвиватися початкові стадії меланоми.

До безсумнівних переваг форми операційної рани при видаленні ПН у вигляді усіченого еліптичного конуса належить також і те, що при більшій радикалізації оперативного втручання їй притаманні менші пластичні і косметичні втрати та кращий естетичний ефект, що особливо важливо при локалізації пігментних утворень на відкритих та естетично важливих ділянках організму дитини, у якого в процесі росту можуть збільшуватися в розмірах післяопераційні рубці.

Автори заявляють про відсутність конфлікту інтересів.

References/Література

1. Chung C, Forte AJV, Narayan D, Persing J. (2006). Giant nevi: a review. Journal of Craniofacial Surgery. 17 (6): 1210–1215.
2. Maher M, Janardhanan P, Singh S. (2017). Novel use of surgical caliper in excision of cutaneous melanomas. Open Access J Surg. 3 (6): 25–32. doi: 10.19080/OAJS.2017.06.555692.
3. Makkar HS, Frieden IJ. (2002). Congenital melanocytic nevi: an update for the pediatrician. Current opinion in pediatrics. 14 (4): 397–403.
4. Reddy KK, Farber MJ, Bhawan J, Geronemus RG, Rogers GS. (2013). Atypical (dysplastic) nevi: outcomes of surgical excision and association with melanoma. JAMA dermatology. 149 (8): 928–934.
5. Zitelli JA, Brown CD, Hanusa BH. (1997). Surgical margins for excision of primary cutaneous melanoma. Journal of the American Academy of Dermatology. 37 (3): 422–429.

Відомості про авторів:

Пасічник Олег Вадимович *– асистент каф. дитячої хірургії Вінницького НМУ імені М.І. Пирогова. Адреса: м. Вінниця, вул. Пирогова, буд. 56. https://orcid.org/0000-0001-8302-3520.*

Конопліцький Віктор Сергійович *– д.мед.н., проф., зав. каф. дитячої хірургії Вінницького НМУ імені М.І. Пирогова. Адреса: м. Вінниця, вул. Пирогова, буд. 56. https://orcid.org/0000-0001-9525-1547.*

Мотигін Володимир Вячеславович *– к.тех.н., доц. каф. біологічної фізики, медичної апаратури та інформатики Вінницького НМУ імені М.І. Пирогова. Адреса: м. Вінниця, вул. Пирогова, буд. 56. https://orcid.org/0000-0002-2494-1716.*

Коробко Юрій Євгенійович *– аспірант каф. дитячої хірургії Вінницького НМУ імені М.І. Пирогова. Адреса: м. Вінниця, вул. Пирогова, буд. 56. https://orcid.org/0000-0002-3299-878X.*

Тертишна Олена Володимирівна *– к.біол.н., доц. каф. біологічної та загальної хімії Вінницького НМУ імені М.І. Пирогова. Адреса: м. Вінниця, вул. Пирогова, буд. 56.*

Стаття надійшла до редакції 14.02.2021 р., прийнята до друку 18.05.2021 р.

Читайте нас на сайті: http://med-expert.com.ua

УДК 617.541-007.24-089.5-031.83-089.85]:616.153.45

І.І. Мигаль

Стрес-відповідь при корекції лійкоподібної деформації грудної клітки за Nuss в умовах комбінації загальної анестезії з різними реґіонарними блокадами

Львівський національний медичний університет імені Данила Галицького, Україна

Paediatric surgery.Ukraine.2021.2(71):14-20; doi 10.15574/PS.2021.71.14

For citation: Myhal II. (2021). Stress-response during the Nuss procedure under the combination of general anesthesia with different regional blocks. Paediatric Surgery.Ukraine. 2(71):14-20; doi 10.15574/PS.2021.71.14.

Періопераційна стрес-реакція є динамічним процесом, на який впливають пацієнт-специфічні, хірургічні та анестезіологічні фактори.

Мета – оцінити стрес-відповіді при корекції лійкоподібної деформації грудної клітки за Nuss в умовах комбінації загальної анестезії з різними реґіонарними блокадами.

Матеріали та методи. Обсерваційне проспективне дослідження включало 60 підлітків (хлопчики/дівчатка=47/13), які перенесли операцію Nuss для корекції лійкоподібної деформації грудної клітки в умовах комбінації загальної анестезії з різними реґіонарними блокадами. Пацієнти рандомізовані в три групи залежно від методу реґіонарного знеболювання (по 20 осіб у кожній групі): стандартна епідуральна анестезія (СЕА) на рівні Th5–Th8, висока епідуральна анестезія (ВЕА) на рівні Th2–Th3, білатеральна паравертебральна анестезія (ПВА) на рівні Th5–Th8. Рівні кортизолу та глюкози в сироватці крові визначені на трьох етапах: 1-й – вихідний рівень до операції, 2-й – під час травматичного моменту операції (повертання коригувальної пластини), 3-й – після операції.

Результати. Середнє значення кортизолу сироватки серед усіх пацієнтів перед операцією становило 342,4 [282,1–415,0] нмоль/л (медіана – 25–75% процентилі). Під час ротації пластини кортизол знизився до 223,1 [174,9–282,3] нмоль/л (p<0,000001). Після операції та прокидання від наркозу кортизол сироватки становив у середньому 279,6 [216,7–312,6] нмоль/л (p<0,000001 порівняно з вихідним рівнем до операції). На травматичному етапі операції кортизол сироватки був нижчим порівняно з вихідним рівнем до операції в групі СЕА на 41%, у групі ВЕА – на 30%, у групі ПВА – на 31%. Після операції та наркозу кортизол залишався нижчим за вихідний рівень у групі СЕА на 28%, у групі ВЕА – на 20%, у групі ПВА – на 26%. Середній рівень глікемії серед усіх пацієнтів до операції становив 4,62 [4,01–5,05] ммоль/л. Під час операції глікемія значно знизилась до 4,05 [3,86–4,62] ммоль/л (p=0,00018). Після операції глікемія повернулася до вихідного рівня 4,24 [4,09–4,99] ммоль/л (p=0,7). Під час операції глікемія знизилася порівняно з вихідним рівнем у групі СЕА на 11%, у групі ВЕА і ПВА – на 5%. Динаміка кортизолу та глюкози сироватки була схожою у всіх групах зі статистично незначною міжгруповою відмінністю на всіх етапах.

Висновки. Рівні кортизолу та глюкози в сироватці крові під час операції Nuss для корекції лійкоподібної грудної клітки у підлітків в умовах комбінації загальної анестезії з епідуральною та паравертебральною блокадами значно знизилися порівняно з вихідним рівнем до операції. Після закінчення операції глікемія повернулася до вихідного рівня, кортизол дещо підвищився, але залишався нижчим за вихідний рівень. Ці зміни стрес-маркерів були більш виразними в групі СЕА на рівні Th5–Th8, ніж у групах ВЕА на рівні Th2–Th3 та ПВА.

Дослідження виконано відповідно до принципів Гельсінської декларації. Протокол дослідження погоджений Локальним етичним комітетом установи. На проведення дослідження отримано інформовану згоду батьків, дітей.

Автор заявляє про відсутність конфлікту інтересів.

Ключові слова: кортизол, глікемія, лійкоподібна деформація грудної клітки, операція Nuss, реґіонарна анестезія.

Читайте нас на сайті: http://med-expert.com.ua

Stress-response during the Nuss procedure under the combination of general anesthesia with different regional blocks

I.I. Myhal

Danylo Halytsky Lviv National Medical University, Ukraine

The perioperative stress-response is a dynamic process under the influence of patient-specific, surgical and anaesthesiologic factors.

Purpose – to evaluate stress response during the correction of pectus excavatum by Nuss under the combination of general anesthesia with different variants of the regional block.

Materials and methods. The observative prospective study included 60 adolescents (boys/girls=47/13) undergone Nuss procedure under the combination of general anesthesia and regional blocks. The patients were randomized into three groups (n=20 in each) according to the perioperative regional analgesia technique: standard epidural anesthesia (SEA) in Th5–Th8, high epidural anesthesia (HEA) in Th2–Th3, and bilateral paravertebral anesthesia (PVA) in Th5–Th8. The serum cortisol and glycemia were analyzed at three stages: 1 – baseline before surgery, 2 – during bar rotation, and 3 – after surgery finished.

Results. The average serum cortisol level among all patients before surgery was 342.4 [282.1–415.0] nmol/L. At stage 2 the plasma cortisol decreased up to 223.1 [174.9–282.3] nmol/L (p<0.000001). After the surgery and anesthesia finished the average plasma cortisol was 279.6 [216.7–312.6] nmol/L (p<0.000001 vs baseline). During surgery serum cortisol decreased in group SEA by 41%, in group HEA – by 30%, and in group PVA – by 31% compared with baseline levels. After surgery, the serum cortisol was lower than baseline measurements in group SEA by 28%, in group HEA – by 20%, and in group PVA – by 26%. The average baseline glycemia among all patients before surgery was 4.62 [4.01–5.05] mmol/L. At stage 2 glycemia decreased significantly up to 4.05 [3.86–4.62] mmol/L (p=0.00018). After the surgery finished the average serum glucose among all patients was 4.24 [4.09–4.99] mmol/L (p=0.7). At stage 2 serum glucose decreased in group SEA by 11%, in groups HEA and PVA – by 5% compared with the baseline level. The dynamics of serum cortisol and glycemia were similar in all groups with statistically insignificant intergroup differences at all three stages.

Conclusions. Serum cortisol and glycemia during the Nuss procedure under the combination of general anesthesia with regional blocks decreased significantly. After surgery finished glycemia returned to baseline level, but serum cortisol was lower than baseline measurement. The changes in serum cortisol and glycemia were more pronounced in patients under standard epidural analgesia in Th5–Th8 compared with the high epidural in Th2–Th3 and paravertebral blocks.

The study was conducted in accordance with the principles of the Helsinki Declaration. The study protocol was approved by the Local Ethics Committee of the institution. Informed consent of parents and children was obtained for the study.

The author declares no conflict of interest.

Key words: cortisol, glycaemia, pectus excavatum, Nuss procedure, regional anaesthesia.

Стресс-ответ при коррекции воронкообразной деформации грудной клетки по Nuss в условиях комбинации общей анестезии с разными регионарными блокадами

И.И. Мыгаль

Львовский национальный медицинский университет имени Данила Галицкого, Украина

Периоперационная стресс-реакция является динамическим процессом, на который влияют пациент-специфические, хирургические и анестезиологические факторы.

Цель – оценить стресс-ответ при коррекции воронкообразной деформации грудной клетки по Nuss в условиях комбинации общей анестезии с разными регионарными блокадами.

Материалы и методы. Обсервационное проспективное исследование включало 60 подростков (мальчики/девочки=47/13), перенесших операцию Nuss для коррекции воронкообразной деформации грудной клетки в условиях комбинации общей анестезии с разными регионарными блокадами. Пациенты рандомизированы на три группы в зависимости от метода регионарного обезболивания (по 20 человек в каждой группе): стандартная эпидуральная анестезия (СЭА) на уровне Th5–Th8, высокая эпидуральная анестезия (ВЭА) на уровне Th2–Th3 и билатеральная паравертебральная анестезия (ПВА) на уровне Th5–Th8. Уровни кортизола и глюкозы в сыворотке крови определены на трёх этапах: 1-й – исходный уровень до операции, 2-й – во время травматического момента операции (поворот корригирующей пластины), 3-й – после операции.

Результаты. Среднее значение кортизола сыворотки среди всех пациентов перед операцией составило 342,4 [282,1–415,0] нмоль/л (медиана – 25–75% процентили). Во время поворота пластины кортизол снизился до 223,1 [174,9–282,3] нмоль/л (p<0,000001). После операции и пробуждения от наркоза кортизол сыворотки составил в среднем 279,6 [216,7–312,6] нмоль/л (p<0,000001 по сравнению с исходным уровнем до операции). На травматическом этапе операции кортизол сыворотки был ниже по сравнению с исходным уровнем до операции в группе СЭА на 41%, в группе ВЭА – на 30%, в группе ПВА – на 31%. После операции и наркоза кортизол оставался ниже, чем на исходном этапе, в группе СЭА на 28%, в группе ВЭА – на 20%, в группе ПВА – на 26%. Средний уровень гликемии среди всех пациентов до операции составил 4,62 [4,01–5,05] ммоль/л. Во время операции гликемия значительно снизилась до 4,05 [3,86–4,62] ммоль/л (p=0,00018). После операции гликемия вернулась к исходному уровню 4,24 [4,09–4,99] ммоль/л (p=0,7). Во время операции гликемия снизилась по сравнению с исходным уровнем в группе СЭА на 11%, в группе ВЭА и ПВА – на 5%. Динамика кортизола и глюкозы сыворотки была похожей во всех группах со статистически незначительной межгрупповой разницей на всех этапах.

Выводы. Уровни кортизола и глюкозы в сыворотке крови во время операции Nuss для коррекции воронкообразной грудной клетки у подростков в условиях комбинации общей анестезии с эпидуральной и паравертебральной блокадами значительно снизились по сравнению с исходным уровнем до операции. После окончания операции гликемия вернулась до исходного уровня, кортизол несколько повысился, но оставался ниже, чем на исходном этапе. Изменения стресс-маркеров были более выраженными в группе СЭА на уровне Th5–Th8, чем в группах ВЭА на уровне Th2–Th3 и ПВА.

Исследование выполнено в соответствии с принципами Хельсинкской декларации. Протокол исследования согласован с Локальным этическим комитетом организации. На проведение исследования получено информированное согласие родителей и детей.

Автор заявляет про отсутствие конфликта интересов.

Ключевые слова: кортизол, гликемия, воронкообразная деформация грудной клетки, операция Nuss, регионарная анестезия.

Вступ

Стрес-відповідь на хірургічну травму включає гормональні і метаболічні зміни як наслідок активації гіпоталамо-гіпофізарно-адреналової осі. Головною раціональністю такої відповіді на хірургічне втручання є катаболізм запасів організму для загоєння рани [2]. Негативні ефекти стрес-відповіді переважають над позитивними. Кортизол є катаболічним глюкокортикоїдним гормоном, який вивільняється з кори наднирників і мобілізує енергетичні запаси для підготовки організму до боротьби або втечі у відповідь на стресові фактори. Він

Читайте нас на сайті: http://med-expert.com.ua

викликає глікогеноліз у печінці, який призводить до підвищення рівня глюкози в крові. Підвищення рівня гормону росту та глюкагону, а також інсулінорезистентність також відіграють певну роль у підвищенні глюкози в крові. Періопераційна гіперглікемія асоціюється з погіршенням загоєння рани внаслідок підвищення ризику інфекційних ускладнень та смертності [4]. Періопераційна стрес-реакція є динамічним процесом, на який впливають пацієнт-специфічні, хірургічні та анестезіологічні фактори [10].

Лійкоподібна деформація грудної клітки (ЛДГК) проявляється зміщенням грудини назад та зустрічається з частотою від 1:300 до 1:1000 новонароджених [7]. За останні десятиріччя широко застосовується мініінвазивна методика корекції ЛДГК за Nuss [12]. Ця методика передбачає стерно-хондродистракцію та включає ретростернальне встановлення коригувальної пластини під торакоскопічним контролем на рівні максимальної деформації. Пластину повертають на 180° для репозиції деформації та залишають на місці на 2–3 роки. Операцію Nuss найчастіше проводять в умовах комбінації загальної анестезії з реґіонарними блокадами, такими як епідуральна та білатеральна паравертебральна [5,6].

Хірургічні операції класифікують згідно з модифікованими хірургічними критеріями Джона Хопкінса, які виділяють три ступені інвазивності: мінімально інвазивні (I ступінь), середньої інвазивності (II ступінь), високої інвазивності (III ступінь). Операція Nuss може належати до I ступеня як процедура з інвазивністю від мінімальної до середньої, з крововтратою до 500 мл. Але до переліку процедур I ступеня інвазивності операція Nuss не входить. Залежно від анатомічної ділянки операція Nuss може належати до III ступеня інвазивності як велика ортопедо-спінальна реконструкція або як кардіоторакальна операція або як велика скелетна реконструкція. Систематичний аналіз сучасної літератури щодо змін кортизолу у відповідь на хірургічну операцію показує значні відмінності в рівні кортизолу залежно від ступеня інвазивності операцій, зі значно вищим рівнем кортизолу у відповідь на операції II та III ступеня інвазивності, ніж при операціях I ступеня [13]. У жодному дослідженні не порівнювали стрес-відповіді при операції Nuss під комбінацією загальної анестезії з різними реґіонарними блокадами.

Мета дослідження – оцінити стрес-відповідь при корекції лійкоподібної деформації грудної клітки за Nuss під комбінацією загальної анестезії з різними варіантами реґіонарних блокад.

Матеріали та методи дослідження

Дослідження виконано в рамках науково-дослідної роботи кафедри анестезіології та інтенсивної терапії факультету післядипломної освіти Львівського національного медичного університету імені Данила Галицького «Клініко-патогенетичні аспекти анестезіологічного забезпечення оперативних втручань та інтенсивної терапії у хворих з порушенням гомеостазу» (№ державної реєстрації: 0115U000049. Шифр роботи ІН.21.06.0001.15). До обсерваційного проспективного дослідження залучено 60 пацієнтів, які перенесли корекцію ЛДГК за Nuss на базі КНП ЛОР Львівської обласної дитячої клінічної лікарні «ОХМАТДИТ».

На участь у дослідженні отримано інформовану згоду пацієнтів та їхніх батьків. Позитивний висновок щодо дотримання принципів Гельсінської декларації, конвенції Ради Європи про права людини і біомедицину, ICH GCP та відповідних законів України отримано від комісії з біоетики Львівського національного медичного університету імені Данила Галицького (протокол № 1 від 31.01.2018, головуючий д.мед.н., проф. А.Й. Наконечний).

Критерії залучення до дослідження: вік від 10 до 18 років; наявність показань для корекції ЛДГК за Nuss, відсутність протипоказань для реґіонарних методів знеболювання.

Критерії вилучення з дослідження: протипоказання або відмова від реґіонарних методів знеболювання, вік до 10 або від 18 років, ендокринні та церебральні розлади.

До операції дітей рандомізовано на три групи залежно від методу періопераційного реґіонарного знеболювання. Усім дітям проведено загальну анестезію з інтубацією трахеї та штучною вентиляцією легень. Як гіпнотик застосовано пропофол, анальгетик – фентаніл, міорелаксант – атракурій. Для інтра- та післяопераційної аналгезії застосовано реґіонарні методи знеболювання: у групі СЕА – стандартну епідуральну анестезію з катетеризацією на рівні максимальної деформації (Th5–Th8), у групі ВЕА – високу епідуральну анестезію з катетеризацією на рівні Th2–Th3, у групі ПВА – білатеральну паравертебральну анестезію з катетеризацією на рівні максимальної деформації. Для катетеризації як епідурального, так і паравертебральних просторів застосовано набори для епідуральної анестезії G18 (Періфікс, B. Braun, Німеччина). Епідуральний простір ідентифіковано за методикою «тесту втрати опору», паравертебральний – під ультразвуковим контролем. Катетер проведено краніально на глибину приблизно 3 см. Для інтраопераційної аналгезії застосовано бупівакаїн 0,5%, для післяопераційного знеболювання – 0,25% розчином бупівакаїну у всіх трьох групах.

Читайте нас на сайті: http://med-expert.com.ua

Таблиця
Характеристики пацієнтів по групах

Показник	Група СЕА (n=20)	Група ВЕА (n=20)	Група ПВА (n=20)	Значущість різниці між групами
Показники з нормальним розподілом, M±σ				
Зріст, см	166±10	166±12	166±7	P=0,85
Маса тіла, кг	54,5±13	55±11	52,9±9	P=0,86
Індекс маси тіла	19,5±2,7	20,0±2,6	19,2±2,6	P=0,62
Показники з ненормальним розподілом, медіана [25% та 75% перцентилі]				
Вік, роки	14,5 [13-16]	14 [14-16]	15 [14-15]	H=0,10; p=0,81
Стать (чоловіки/жінки), n (%)	14/6 (70/30)	17/3 (85/15)	16/4 (80/20)	H=1,35; p=0,51
Індекс Haller	3,8 [3,5-4]	3,9 [3,6-4,6]	3,8 [3,6-4]	H=1,92; p=0,38
Фізичний статус за ASA, клас	1 [1-1,5]	1 [1-1,5]	1 [1-1]	H=1,84; p=0,40
Тривалість операції, хв	85 [80-90]	85 [80-90]	80 [75-90]	H=0,19; p=0,91
Об'єм крововтрати, мл	70 [55-75]	60 [55-80]	70 [70-80]	H=2,78; p=0,25

Тяжкість ЛДГК оцінено за індексом Haller (IH): максимальний поперечний діаметр грудної клітки: найвужчий передньо-задній діаметр (у нормі = 2,5).

Для оцінки стрес-відповіді на операцію визначено рівень кортизолу та глюкози в сироватці крові на трьох етапах: 1-й – вихідний рівень до операції, 2-й – під час повертання пластини, що вважають найтравматичнішим моментом операції, 3-й – після операції та наркозу, після екстубації трахеї в палаті. Кортизол сироватки крові визначено методом електро-хемілюмінесценції – ECLIA, глюкозу сироватки визначено глюкозо-оксидазним методом (Cobas 6000, Roche Diagnostics, Switzerland).

Три групи пацієнтів статистично не різнилися між собою за демографічними, антропометричними та клінічними даними, а також за тривалістю операції та об'ємом крововтрати (табл.).

Статистичний аналіз отриманих даних проведено за допомогою програми «Statistica 8.0» (StatSoft Inc., USA). Аналіз на нормальність розподілу здійснено за допомогою тестів Колмогорова–Смірнова, Lilliefors, Shapiro–Wilk. Якісні показники наведено у вигляді абс. (%). Показники з нормальним розподілом наведено у вигляді середнє значення ± стандартне відхилення (M±σ), а значущість різниці цих показників між групами оцінено за допомогою однофакторного дисперсійного аналізу. Для характеристики показників із ненормальним розподілом визначено медіану, 25% і 75% перцентилі, а міжгрупові відмінності оцінено методом Крускала–Воліса. Для оцінки динаміки показників на етапах дослідження використано тест Вілкоксона. Залежність між показниками визначено за допомогою коефіцієнта кореляції Спірмена (R). Різницю між величинами та кореляцію вважали статистично значущими при P<0,05.

Результати дослідження та їх обговорення

Референтні значення кортизолу сироватки згідно з методикою визначення та циркадним ритмом становили 166–507 нмоль/л для 6–10 год та 73,8–291 нмоль/л для 16–20 год. Зразки крові відбиралися: для 1-го етапу – вихідний рівень до операції; 2-го етапу – під час повертання пластини, що вважали найтравматичнішим моментом операції, з 9.00 до 12.00; для 3-го етапу – наприкінці анестезії після екстубації трахеї в палаті, з 12.00 до 14.00.

Середній рівень кортизолу сироватки серед усіх пацієнтів (рис. 1) до операції становив 342,4 [282,1–415,0] нмоль/л (медіана – 25–75% процентилі). На 2-му етапі під час повертання пластини середнє значення кортизолу сироватки серед усіх пацієнтів значно знизилося до 223,1 [174,9–282,3] нмоль/л. На 3-му етапі після операції та наркозу середній рівень кортизолу сироватки серед усіх пацієнтів був 279,6 [216,7–312,6] нмоль/л. Тест Вілкоксона виявив значущі відмінності в рівні кортизолу сироватки як під час операції (Z=7,10; p<0,000001), так і після операції (Z=6,07; p<0,000001) порівняно з вихідним рівнем до операції.

Динаміка кортизолу була схожою у всіх трьох групах (рис. 2). Міжгрупова відмінність у рівнях кортизолу сироватки була статистично незначущою на всіх трьох етапах дослідження. Тест Крускала-Воліса для вихідного значення до операції: H (2, N=60)=0,58; p=0,75; під час операції: H (2, N=60)=5,57; p=0,06; після операції: H (2, N=60)=2,60; p=0,27. На 2-му етапі під час повертання пластини кортизол сироватки знизився у групі СЕА на 41%, у групі ВЕА – на 30%, у групі ПВА – на 31% порівняно з вихідним рівнем до операції. Після операції та анестезії кортизол сиро-

Читайте нас на сайті: http://med-expert.com.ua

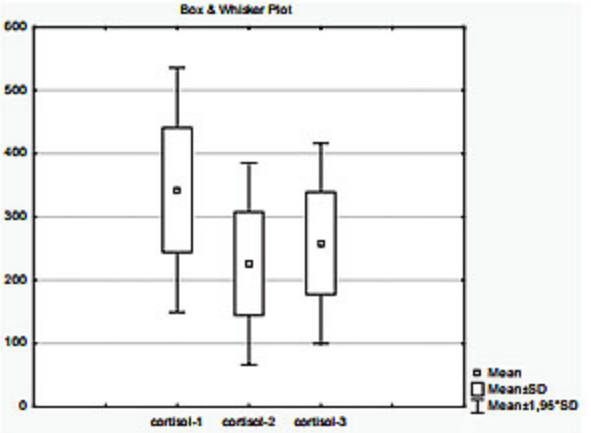

Рис. 1. Динаміка кортизолу сироватки серед усіх пацієнтів (нмоль/л)



Рис. 2. Динаміка кортизолу сироватки в трьох групах пацієнтів, нмоль/л (медіана – 25–75 процентилі)

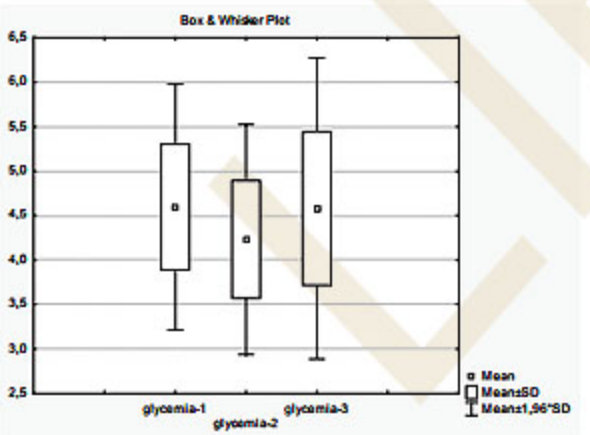

Рис. 3. Динаміка глікемії серед усіх пацієнтів (ммоль/л)

ватки був нижчим за вихідний рівень у групі CEA на 28%, у групі BEA – на 20%, у групі ПВА – на 26%.

Середній вихідний рівень глікемії серед усіх пацієнтів (рис. 3) до операції становив 4,62 [4,01–5,05] ммоль/л. На 2-му етапі під час повертання пластини глікемія серед усіх пацієнтів знизилася до 4,05 [3,86–4,62] ммоль/л. На 3-му етапі дослідження після операції та анестезії середній рівень глюкози сироватки серед усіх пацієнтів становив 4,24 [4,09–4,99] ммоль/л. Тест Вілкоксона показав значну відмінність у рівні глікемії під час операції (Z=3,74; p=0,00018), але після операції показник глікемії незначно відрізнявся (Z=0,39; p=0,7) від вихідного рівня до операції.

Динаміка глікемії була схожою у всіх трьох групах (рис. 4). Міжгрупова відмінність у рівні глікемії була статистично незначущою на всіх трьох етапах дослідження: тест Крускала-Воліса для вихідного рівня до операції: H (2, N=60)=1,87; p=0,39; під час операції: H (2, N=60)=1,35; p=0,51; після закінчення операції: H (2, N=60)=3,30; p=0,19. На 2-му етапі дослідження (найтравматичнішому) глюкоза сироватки знизилася в групі CEA на 11%, у групах BEA і ПВА – на 5% порівняно з вихідним рівнем до операції. Після операції та анестезії глюкоза сироватки була нижчою за вихідний рівень усього на 0,4% у всіх групах.

Під час дослідження виявлено слабку позитивну кореляцію (рис. 5) між віком пацієнтів і вихідним рівнем кортизолу сироватки до операції (R=0,25; p=0,049). Рівень глікемії не корелював значно з віком пацієнтів. Тяжкість деформації за індексом Haller не корелювала з рівнем кортизолу сироватки та глікемії на жодному етапі дослідження.

Хірургічне втручання викликає системну реакцію на стрес, яка охоплює широкий спектр ендокринних, імунних і серцево-судинних ефектів. Кортизол сироватки крові та глікемія є широко використовуваними маркерами стресу. Під час хірургічного втручання багато факторів впливають на функцію гіпоталамо-гіпофізарно-наднирникової осі, крім власне хірургічних операцій, також і загальні анестетики, опіоїди, місцеві анестетики та регіонарні блокади іннервації.

Встановлені в цьому дослідженні результати стосовно динаміки кортизолу сироватки співпадають із даними Prete та ін [13]. У систематичному огляді та метааналізі сучасної літератури за 1990–2016 рр. автори показали, що операції I ступеня інвазивності не спричиняють періопераційного підвищення кортизолу сироватки. Більше того, дослідники виявили навіть зниження рівня кортизолу порівняно з вихідним рівнем до операції, що можна пояснити тим, що мінімально стресові фактори перекриваються іншими впливами, такими як анестезія та седація. Автори не робили висновків високої доказовості через обмежену кількість досліджень і пацієнтів, які переносили операції I ступеня інвазивності 6 досліджень на 223 пацієнтах). На основі результатів дослідження, наведеного в цій статті, можна зробити висновок, що опера-

Читайте нас на сайті: http://med-expert.com.ua

ція Nuss дійсно є мініінвазивною та належить до втручань I ступеня інвазивності.

Методики реґіонарної анестезії є більш протективними від стрес-реакції, викликаної хірургічним втручанням, порівняно із загальною анестезією [8,9]. Реґіонарні блокади можуть перервати симпатичні шляхи до наднирникових залоз, а також сенсорні імпульси від оперованої ділянки до головного мозку та еферентні автономні шляхи до печінки. У дослідженні, наведеному в цій статті, у групі CEA на рівні Th5–Th8 кортизол сироватки та глікемія були більш зниженими, ніж у групах BEA на рівні Th2–Th3 та в групі білатеральної ПВА на рівні Th5–Th8. Ці зміни не були статистично значущими. Гемодинаміка була стабільною без застосування вазопресорів у всіх групах.

Епідуральна блокада на рівні Th4–S5 запобігає підвищенню рівнів кортизолу та глюкози в плазмі крові під час гістеректомії. Також показано, що епідуральна блокада на рівні до C6 інгібує глікемічну відповідь, але не підвищення кортизолу плазми під час операції у верхній частині черевної порожнини та при торакальних операціях. Це можна пояснити неадекватною або неповною блокадою соматичних і симпатичних нервів, при якому гіпофіз активується, відповідно наднирники виділяють посилено кортизол, але в печінці глікогеноліз інгібується. Аферентна блокада блукаючого нерва і спланхнічних нервів може бути розумним шляхом для достатнього пригнічення стрес-відповіді на верхні абдомінальні та торакальні операції [2]. Рівні кортизолу та глюкози плазми під час і після операції в пацієнтів, які переносили абдомінальну гістеректомію в умовах спінальної анестезії, були значно нижчими порівняно з пацієнтами, яких оперували під загальною анестезією. F. Amiri та ін. показали незначне зниження глікемії в пацієнтів під загальною анестезією порівняно зі спінальною анестезією, під час кюретажу порожнини матки. Ці автори пояснили такі відмінності можливим ментальним стресом, активацією симпатичної нервової системи та виділенням катоболічних гормонів у пацієнтів у свідомості під час спінальної анестезії [1]. K. El-Radaideh та ін. виявили значно нижче підвищення глюкози крові під спінальною анестезією порівняно із загальною анестезією при кесаревому розтині [3].

У дослідженні H.A. Shehab та ін. реміфентаніл ефективніше усував нейроендокринну стрес-відповідь при лапароскопічній хірургії під севофлурановою анестезією та знижував частоту та виразність інтраопераційної гіперглікемії, зменшував



Рис. 4. Динаміка глікемії у трьох групах пацієнтів, ммоль/л (медіана – 25–75 процентилі)

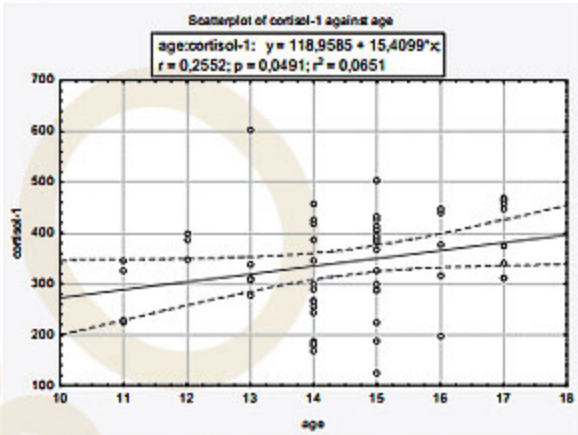

Рис. 5. Кореляція між віком пацієнтів і вихідним рівнем кортизолу сироватки

потребу в інсуліні порівняно з фентанілом [14]. У дослідженні, наведеному в цій статті, ми застосовували фентаніл як анальгетик під час операції, але вводили його всього один раз під час індукції анестезії. Головний аналгетичний компонент був забезпечений за рахунок реґіонарних блокад у періопераційному періоді.

A. Murugan та ін. описали феномен короткочасного зниження глюкози крові протягом не довше ніж 4–5 хв перед прогресивним підвищенням глікемії в пацієнтів у свідомості під час стоматологічних процедур під місцевою анестезією [11]. У власному дослідженні, наведеному в цій статті, глікемія знижувалася протягом операції та поверталася до вихідного рівня після операції.

I.M. G. Widnyana та ін. показали, що пероральне застосування глюкози до операції знижує гіперглікемію та підвищення кортизолу після операції порівняно з пацієнтами, які голодують перед операцією. Більше того, автори продемонстрували більш виражений ефект від застосування глюкози двічі (ввечері та вранці) до операції у зниженні підвищення рівня кортизолу та глікемії після операції порівняно з пацієнтами, які приймали глюкозу тільки один раз перед операцією вранці [15]. У власному дослідженні, наведеному в цій

Читайте нас на сайті: http://med-expert.com.ua

статті, пацієнти припиняли вживати тверду їжу після 20.00 і прозору рідину за дві години до операції.

Наведене дослідження має обмеження стосовно тривалості оцінки стрес-відповіді. Автор мав за мету оцінити стрес-маркери переважно для оцінки антиноцицептивних властивостей різних методик реґіонарного знеболювання. Інше обмеження цього дослідження полягає у відсутності контрольної групи здорових людей або пацієнтів, оперованих під загальною анестезією. Завдяки очевидним перевагам реґіонарних методик у періопераційному лікуванні болю при операції Nuss, на сьогодні ми не застосовуємо загальної анестезії без реґіонарного компонента при цих операціях. У зазначеному дослідженні визначали загальний кортизол сироватки, а не вільну фракцію, яка становить 5% від його загального вмісту в крові та є біоактивною формою. Визначення вільної фракції було б більш доцільним, але на сьогодні це не є рутинною практикою.

Висновки

Рівень стресс-маркерів (кортизол і глюкоза) у сироватці крові під час операції Nuss для корекції ЛДГК у підлітків в умовах загальної анестезії в комбінації з епідуральною та білатеральною паравертебральною блокадами знизився значно порівняно з вихідним рівнем до операції. Після операції глікемія підвищилася до вихідного рівня, але кортизон сироватки залишався нижчим за вихідний рівень. Зміни кортизолу та глікемії були більш виразними, хоч і статистично незначно, у пацієнтів, яким проводили СЕА на рівні Th5–Th8, порівняно з групою ВЕА на рівні Th2–Th3 і групою ПВА.

У подальшій перспективі слід провести аналіз інших маркерів стресу при корекції ЛДГК.

Фундація. Дослідження проведено без участі фондів, грантів та інших фінансових джерел.

Автор заявляє про відсутність конфлікту інтересів.

References/Література

1. Amiri F, Ghomeishi A, Aslani SMM et al. (2014). Comparison of Surgical Stress Responses During Spinal and General Anesthesia in Curettage Surgery. Anesth Pain Med. 4 (3): e20554. doi: 10.5812/aapm.20554.
2. Desborough JP. (2000). The stress response to trauma and surgery. Br J Anaesth. 85: 109–117. doi: 10.1093/bja/85.1.109.
3. El-Radaideh K, Alhowary A, Alsawalmeh M et al. (2019). Effect of Spinal Anesthesia versus General Anesthesia on Blood Glucose Concentration in Patients Undergoing Elective Cesarean Section Surgery: A Prospective Comparative Study. Anesthesiology Research and Practice. Article ID 7585043: 6. doi: 10.1155/2019/7585043.
4. Finnerty CC, Mabvuure NT, Ali A et al. (2013). The Surgically Induced Stress Response. J Parenter Enteral Nutr. 37 (50): 21S-29S. doi: 10.1177/0148607113496117.
5. Frawley G, Frawley J, Crameri J. (2016). A review of anesthetic techniques and outcomes following minimally invasive repair of pectus excavatum (Nuss procedure). Paediatr Anaesth. 26 (11): 1082–1090. doi: 10.1111/pan.12988. PMID: 27510834.
6. Hall Burton DM, Boretsky KR. (2014). A comparison of paravertebral nerve block catheters and thoracic epidural catheters for postoperative analgesia following the Nuss procedure for pectus excavatum repair. Paediatr Anaesth. 24 (5): 516–520. doi: 10.1111/pan.12369. PMID: 24612096.
7. Hebra A, Calder BW, Lesher A. (2016). Minimally invasive repair of pectus excavatum. J Vis Surg. 2: 73. doi: 10.21037/jovs.2016.03.21.
8. Ilies C, Gruenewald M, Ludwigs J et al. (2010). Evaluation of the surgical stress index during spinal and general anaesthesia. Br J Anaesth. 105 (4): 533–537. doi: 10.1093/bja/aeq203.
9. Kahveci K, Ornek D, Doger C et al. (2014). The effect of anesthesia type on stress hormone response: comparison of general versus epidural anesthesia. Niger J Clin Pract. 17 (4): 523–527. doi: 10.4103/1119-3077.134058.
10. Manou-Stathopoulou V, Korbonits M, Ackland GL. (2019). Redefining the perioperative stress response: a narrative review. British Journal of Anaesthesia. 123 (5): 570–583. doi: 10.1016/j.bja.2019.08.011.
11. Murugan A, Kulsum F, Neelakandan RS, Thomas TK. (2017). Using blood glucose estimation to interpret stress in patients undergoing minor oral surgery procedures. J Dent Health Oral Disord Ther. 8 (2): 461–464. doi: 10.15406/jdhodt.2017.08.00274.
12. Nuss D, Obermeyer RJ, Kelly RE. (2016). Nuss bar procedure: past, present and future. Ann Cardiothorac Surg. 5 (5): 422–433. doi: 10.21037/acs.2016.08.05.
13. Prete A, Yan Q, Al-Tarrah K et al. (2018). The cortisol stress response induced by surgery: A systematic review and meta-analysis. Clin Endocrinol (Oxf). 89: 554–567. doi: org/10.1111/cen.13820.
14. Shehab HA, Abdou SA, Alwassef AA, Shaban Y. (2014). Neuroendocrine stress response and hyperglycemia in children undergoing laparoscopic surgery: a comparative study between remifentanil infusion and fentanyl boluses during sevoflurane-based anesthesia. Ain-Shams Journal of Anesthesiology. 7: 274–281. doi: 10.4103/1687-7934.139542.
15. Widnyana IMG, Senapathi TGA, Aryabiantara IW et al. (2017). Metabolic Stress Response Attenuate by Oral Glucose Preoperatively in Patient Underwent Major Surgery with General Anesthesia. J Anesth Pain Med. 3: 1. doi: 10.21767/2471-982X.100015.

Відомості про автора:

Мигаль Іван Іванович – аспірант кафедри анестезіології та інтенсивної терапії ФПДО Львівського НМУ імені Д. Галицького. Адреса: м. Львів, вул. Пекарська, 69; тел.: +38 (032) 275-76-32. https://orcid.org/0000-0002-9786-538X.

Стаття надійшла до редакції 28.01.2021 р., прийнята до друку 15.05.2021 р.

Читайте нас на сайті: http://med-expert.com.ua

УДК 617.541.1

В.Р. Заремба[1], В.А. Кириченко[2]

Спосіб фіксації титанової коригуючої пластини при хірургічній корекції лійкоподібної деформації грудної клітки та його математичне моделювання

[1]КНП «Житомирська обласна дитяча клінічна лікарня» Житомирської обласної ради», Україна
[2]Національний університет «Полтавська політехніка імені Юрія Кондратюка», Україна

Paediatric surgery.Ukraine.2021.2(71):21-25; doi 10.15574/PS.2021.71.21

For citation: Zaremba VR, Kyrychenko VA. (2021). Method of fixing titanium pectus bar in surgical correction of funnel chest and its mathematical modeling. Paediatric Surgery.Ukraine. 2(71):21-25; doi 10.15574/PS.2021.71.21.

Найпоширенішою операцією для корекції вродженої лійкоподібної деформації грудної клітки (ВЛДГК) у XXI столітті є операція Nuss. Це втручання супроводжується ускладненнями, пов'язаними як із власне фіксуючою пластиною та її розмірами і розміщенням, так і зі способами її фіксації. Найчастішими з них є зміщення пластини та хронічний больовий післяопераційний синдром. Для такого типу операції застосовуються коригуючі пластини одного розміру (товщина, ширина) для усіх вікових груп.

Мета – розробити та впровадити оригінальну модифікацію операції Nuss з індивідуальним розрахунком мінімальних розмірів коригуючої пластини; нівелювати вірогідність зміщення пластини; зменшити тривалість й інтенсивність післяопераційного больового синдрому.

Матеріали та методи. У дослідженні використано оригінальний метод фіксації коригуючої титанової пластини як монолітної металевої арочної конструкції з жорстко фіксованими кінцями, при якому застосовано субокісне кріплення стабілізаторів пластини до двох ребер із кожного боку. За цим методом прооперовано 34 пацієнтів із ВЛДГК віком від 6 до 17 років.

Результати. Проведено математичне моделювання функціонування коригуючої пластини як монолітної металевої арочної конструкції з жорстко фіксованими кінцями та визначенням її міцності й жорсткості. Як приклад, при розрахунку жорсткості пластини шириною 12 мм та товщиною 2,2 мм за умови використання навантаження у 25 кг (250 Н) та ширини арки у 20 см визначено прогин пластини 3,57 мм, коефіцієнт міцності – 1,8. Навантаження у 250 Н є значно вищими за ті, які реально існують. У жодному з випадків не визначено западіння грудної клітки (прогин пластини) та не виявлено випадків прорізування пластини. Під час аналізу рівня післяопераційного больового синдрому за шкалою NRSP на 4–5-ту добу після операції в пацієнтів із II ступенем ВЛДГК визначено середній бал – 3,74; з III ступенем – 4,18; через місяць після втручання – 1,0 і 1,63 відповідно. Хронізації післяопераційного болю не виявлено.

Висновки. Жорстка субокісна фіксація стабілізаторів пластини до двох ребер із кожного боку запобігає зміщенню пластини. Запропонована методика математичного моделювання розмірів пластини дає змогу індивідуально розрахувати розміри коригуючої пластини, забезпечивши у переважній більшості випадків корекцію деформації пластинами 10, 11, 12 мм. Інтенсивність і тривалість больового синдрому значно менші, ніж при використанні стандартної методики, за рахунок перерозподілу тиску на точки опирання пластини та відсутність травмування міжреберних нервів, зменшення розмірів пластини.

Дослідження виконано відповідно до принципів Гельсінської декларації. Протокол дослідження ухвалено комісією з етики КНП «Житомирська обласна дитяча клінічна лікарня» Житомирської обласної ради, Україна. На проведення досліджень отримано інформовану згоду пацієнтів.

Автори заявляють про відсутність конфлікту інтересів.

Ключові слова: операція Nuss, лійкоподібна деформація грудної клітки, розміри фіксуючої пластини, спосіб фіксації.

Читайте нас на сайті: http://med-expert.com.ua

Method of fixing titanium pectus bar in surgical correction of funnel chest and its mathematical modeling

V.R. Zaremba[1], V.A. Kyrychenko[2]

[1]Municipal non-profit institution «Zhytomyr Regional Pediatric Clinical Hospital» Zhytomyr Regional Council», Ukraine

[2]National University «Yuri Kondratyuk Poltava Polytechnic», Ukraine

The most common surgery for the correction of congenital funnel chest in the 21st century is the Nuss procedure. This intervention is accompanied by complications related to the actual fixing bar and its size and placement and methods of fixing. The most common of these are bar displacement and chronic postoperative pain. Only one size of corrective bar (thickness, width) is used for this type of operation in all age groups.

Purpose – to develop and implement the original modification of the Nuss procedure with individual calculation of the minimum dimensions of the corrective bar; to eliminate the probability of bar displacement; reduce the duration and intensity of postoperative pain.

Materials and methods. The original method of the correcting titanium bar fixing as a monolithic metal arched structure with rigidly fixed ends was used in the study, the subperiostal fastening of the bar stabilizers to two ribs on each side was used. This method was used to operate on 34 patients with funnel chest aged from 6 to 17 years.

Results. Mathematical modeling of the functioning of the correcting bar as a monolithic metal arched structure with rigidly fixed ends and determination of its strength and rigidity were performed. As an example, when calculating the stiffness of a plate with a width of 12 mm and a thickness of 2.2 mm under the use of a load of 25 kg (250 N) and an arch width of 20 cm, we determine the deflection of the bar 3.57 mm, strength factor 1.8. The loads of 250 N are much higher than those that actually exist. The cases of depression of the thorax (deflection of the bar) and cases of eruption of the bar were non indicated. The analyzis the level of postoperative pain syndrome on the NRSP scale for 4–5 days after surgery in patients with II degree of funnel chest determined an average score of 3.74; with III degree-4.18; after one month of the operation – 1.0 and 1.63, respectively. Chronic postoperative pain was not noted.

Conclusions. Rigid subptriostal fixation of the bat stabilizers to two ribs on each side prevents the plate from shifting. The proposed method of mathematical modeling of plate dimensions allows to individually calculate the dimensions of the correcting bar, providing in the vast majority of cases the correction of deformation bars 10, 11, 12 mm. The intensity and duration of the pain syndrome is much less than in standard technique due to the redistribution of pressure on the fulcrums of the bar and the absence of injury to the intercostal nerves, reducing the size of the plate.

The research was carried out in accordance with the principles of the Helsinki declaration. The study protocol was approved by the Zhytomyr Regional Pediatric Clinical Hospital of the Zhytomyr Regional Council, Ukraine. The informed consent of the patient was obtained for conducting the studies.

No conflict of interest was declared by the authors.

Key words: Nuss procedure, funnel chest, fixing bardimensions, method of fixation.

Способ фиксации титановой корректирующей пластины при хирургической коррекции воронкообразной деформации грудной клетки и его математическое моделирование

В.Р. Заремба[1], В.А. Кириченко[2]

[1]КНП «Житомирская областная детская клиническая больница» Житомирского областного совета», Украина

[2]Национальный университет «Полтавская политехника имени Юрия Кондратюка», Украина

Самой распространенной операцией для коррекции врожденной воронкообразной деформации грудной клетки (ВВДГК) в XXI веке является операция Nuss. Данное вмешательство сопровождается осложнениями, связанными как с собственно фиксирующей пластиной и ее размерами и размещением, так и со способами ее фиксации. Наиболее частыми из них являются смещение пластины и хронический болевой послеоперационный синдром. Для такого типа операции используются корректирующие пластины одного размера (толщина, ширина) для всех возрастных групп.

Цель – разработать и внедрить оригинальную модификацию операции Nuss с индивидуальным расчетом минимальных размеров корректирующей пластины; нивелировать вероятность смещения пластины; уменьшить продолжительность и интенсивность послеоперационного болевого синдрома.

Материалы и методы. В исследовании использован оригинальный метод фиксации корректирующей титановой пластины как монолитной металлической арочной конструкции с жестко фиксированными концами, при котором применено субпериостальное крепление стабилизаторов пластины к двум ребрам с каждой стороны. По этому методу прооперировано 34 пациента с ВВДГК в возрасте от 6 до 17 лет.

Результаты. Проведено математическое моделирование функционирования корректирующей пластины как монолитной металлической арочной конструкции с жестко фиксированными концами и определение ее прочности и жесткости. В качестве примера, при расчете жесткости пластины шириной 12 мм и толщиной 2,2 мм при использовании нагрузки в 25 кг (250 Н) и ширины арки в 20 см определен прогиб пластины 3,57 мм, коэффициент прочности – 1,8. Нагрузка в 250 Н значительно выше тех, которые реально существуют. Ни в одном случае не зарегистрировано западение грудной клетки (прогиб пластины) и не выявлены случаи прорезывания пластины. При анализе уровня послеоперационного болевого синдрома по шкале NRSP на 4–5-е сутки после операции у пациентов со II степенью ВВДГК определен средний балл – 3,74; с III степенью – 4,18; через месяц после вмешательства – 1,0 и 1,63 соответственно. Хронизация послеоперационной боли не выявлена.

Выводы. Жесткая субпериостальная фиксация стабилизаторов пластины к двум ребрам с каждой стороны предотвращает смещение пластины. Предложенная методика математического моделирования размеров пластины позволяет индивидуально рассчитать размеры корректирующей пластины, обеспечив в подавляющем большинстве случаев коррекцию деформации пластинами 10, 11, 12 мм. Интенсивность и продолжительность болевого синдрома значительно меньше, чем при использовании стандартной методики, за счет перераспределения давления на точки опирания пластины и отсутствия травмирования межреберных нервов, уменьшения размеров пластины.

Исследование выполнено в соответствии с принципами Хельсинкской декларации. Протокол исследования принят комиссией по этике КНП «Житомирская областная детская клиническая больница» Житомирского областного совета, Украина. На проведение исследований получено информированное согласие пациентов.

Авторы заявляют об отсутствии конфликта интересов.

Ключевые слова: операция Nuss, воронкообразная деформация грудной клетки, размеры фиксирующей пластины, способ фиксации.

Вступ

Вроджена лійкоподібна деформація грудної клітки (ВЛДГК) є досить частою вадою розвитку; зустрічається у 0,1–0,8 на 100 дітей [2–4]. При II–III ступенях лійкоподібної деформації більшість пацієнтів потребує хірургічного лікування. Найпоширенішим варіантом хірургічного лікування у XXI столітті є операція Nuss, суть якої полягає в проведенні спеціально вигнутої С-подібної пластини під грудиною між найвищими точками деформації та найбільшим заглибленням із наступним її розворотом і фіксацією [2–4]. Така методика посту-

Читайте нас на сайті: http://med-expert.com.ua

пово витіснила операцію Ravich як дуже травматичну; крім того, операція Nuss має такі незаперечні переваги як малоінвазивність, косметичність, відносну простоту і швидкість виконання. Водночас операція Nuss має низку ризиків, серед яких розворот і зміщення пластини та (або) прорізання пластини в післяопераційному періоді, потреба в установленні доволі товстої металевої фіксуючої пластини, що травмує міжребер'я (у тому числі і міжреберний нерв, спричинюючи хронічний післяопераційний біль); основними точками опирання пластини є підлегле ребро в місці проникнення фіксуючої пластини в плевральну порожнину; травмування в цьому місці ребра також створює умови для хронізації післяопераційного болю; при виражених проявах дисплазії сполучної тканини може бути причиною сплощення передньої грудної стінки.

Мета дослідження – обґрунтувати засади індивідуального підбору розмірів коригуючої пластини при виконанні операції Nuss; розробити оригінальну модифікацію такого хірургічного втручання, при якій можлива як мінімізація розмірів коригуючої пластини, так і нівелювання можливості зміщення пластини та зменшення тривалості й інтенсивності післяопераційного больового синдрому.

Матеріали та методи дослідження

Розроблено та впроваджено метод фіксації пластини, який унеможливлює такі післяопераційні ускладнення, як її розворот і зміщення; а сама коригуюча пластина функціонує як монолітна металева арочна конструкція з жорстко фіксованими кінцями. Для досягнення цього ефекту нерухомо фіксуються стальними лігатурами № 7 або лавсановою тасьмою 3–5 мм по середніх аксилярних лініях до двох ребер субокісно з кожного боку стабілізатори пластини. За рахунок такого способу фіксації пластина «відпружинює» найглибшу точку деформації і різко зменшує тиск на підлегле ребро в точках проникнення пластини у плевральну порожнину – цей тиск можна коригувати, зміщуючи лігатуру зі сталі чи лавсанової тасьми вздовж ребра, до якого фіксується стабілізатор, на кілька міліметрів.

На базі КНП «Житомирська обласна дитяча клінічна лікарня» Житомирської обласної ради» прооперовано за описаною методикою 34 пацієнтів віком від 6 до 17 років.

Дослідження виконано відповідно до принципів Гельсінської декларації. Протокол дослідження ухвалено комісією із етики КНП «Житомирська обласна дитяча клінічна лікарня» Житомирської обласної ради, Україна. На проведення досліджень отримано інформовану згоду пацієнтів.

Результати дослідження та їх обговорення

Визначення міцності та жорсткості пластини

Метою розрахунку міцності й жорсткості пластини є визначення коефіцієнта запасу міцності та визначення прогинів пластини прямокутного поперечного перерізу при дії зосередженої сили.

$$(b \times h = 1.5 \times 0.22\text{см}) \tag{1}$$

Розрахункова схема пластини являє собою стержень із криволінійною віссю, який працює на згин. Виходячи з реальних умов роботи стержня, а саме, жорстке закріплення кінців до ребер (точки A і B), опирання на ребра в третинах прольоту (точки C і D), схему закріплення і навантаження стержня вважаємо такою, як показано на рисунку. За попередніми розрахунками, у місцях можливого опирання на ребра (точки C і D), пластина має практично нульові переміщення, тому сили взаємодії пластини з тканинами тіла мінімальні, отож, у подальших розрахунках їх враховувати не будемо [1,5].

Така розрахункова схема є тричі статично невизначною, тому пряме аналітичне розв'язання є досить громіздким. Проте при заданому співвідношенні розмірів H/L можна отримати результати, які в подальшому можна масштабувати при пропорційній зміні цих розмірів пластини (при цьому згинальну жорсткість пластини вважаємо однаковою за довжиною).

Задачу визначення міцності зводимо до визначення коефіцієнта запасу міцності по межі текучості матеріалу (для титану межа текучості σ_T=840МПа). Діючі напруження при згині:

$$k = \frac{\sigma_T}{\sigma} = \frac{M_T}{M} = \frac{\sigma_T \times W_x}{M}, \tag{2}$$

де W_x – момент опору поперечного перерізу при згині, для прямокутного перерізу:

$$W_x = \frac{b \times h^2}{6}; \tag{3}$$

Читайте нас на сайті: http://med-expert.com.ua

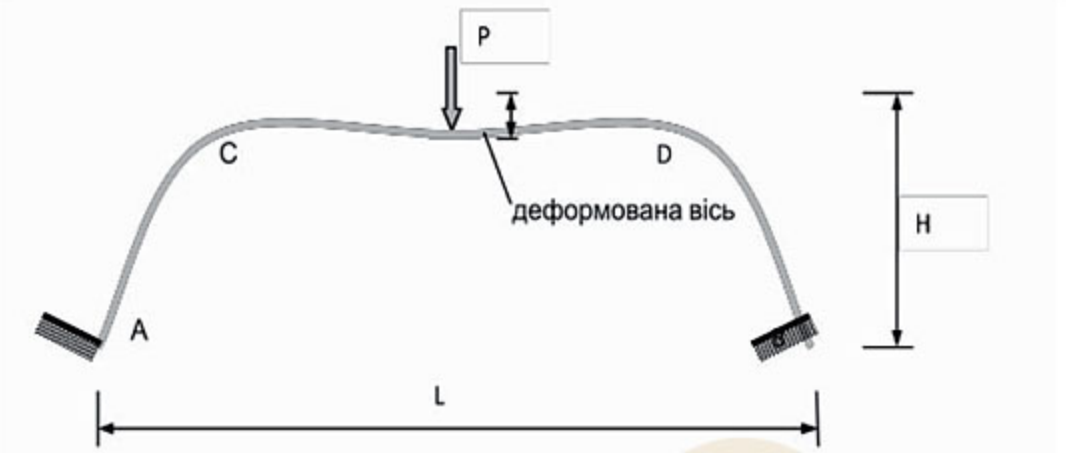

Рис. Схема закріплення і навантаження стержня (коригуючої пластини)

М – значення діючого згинаючого моменту в небезпечному перерізі, яке визначається розрахунком внутрішніх сил [1,5].

Виходячи з орієнтовних співвідношень розмірів грудної клітки, надалі приймаємо в розрахунках співвідношення висоти до ширини розрахункової схеми H/L=0,4 (рис.).

Відповідні розрахунки згину зображеної на рисунку пластини вказують, що максимальний згинаючий момент виникає в точці прикладання сили P і дорівнює $M = 0{,}089P \times L$

Задачу визначення жорсткості зводимо до визначення максимальних прогинів пластини, які матимуть місце в точці прикладання сили.

Згинальна жорсткість пластини:

$$EI_x = E \times \frac{b \times h^3}{12} \quad (4)$$

де E – модуль пружності матеріалу пластини, для титану цей показник E=112000 МПа [1,5].

Наприклад, при розмірах перерізу (за формулою 1), згинальна жорсткість дорівнює:

$$E \times I_x = E \times \frac{b \times h^3}{12} = 112000 \times 10^6 \times \frac{1{,}5 \times 0{,}22^3}{12} \times 10^{-8} = 1{,}49 \text{ Нм}^2. \quad (5)$$

Аналогічно, як і при визначенні міцності, можливе масштабування результатів. Розрахунки прогинів для відповідної задачі показують результат:

$$f = 0{,}00213 \times \frac{P \times L^3}{E \times I_x} \quad (6)$$

Приклад розрахунку

Довжина L=0,22 м. Переріз 15×2,2 мм. Сила P=300 Н (30 кг). Згинаючий момент:

$$M = 0{,}089P \times L = 0{,}089 \times 300 \times 0{,}22 = 5{,}87 \text{ Нм} \quad (7)$$

$$W_x = \frac{b \times h^2}{6} = \frac{1{,}5 \times 0{,}22^2}{6} = 0{,}0121 \text{ см}^3 \quad (8)$$

Напруження:

$$\sigma = \frac{M}{W_X} = \frac{5{,}87}{0{,}0121} = 485 \text{ МПа} \quad (9)$$

Коефіцієнт запасу міцності:

$$k = \frac{840}{485} = 1{,}73 \quad (10)$$

Прогин:

$$f = 0{,}00213 \times \frac{300 \times 0{,}22^3}{1{,}49} = 0{,}0046 \text{ м} = 4{,}6 \text{ мм} \quad (11)$$

При розрахунку жорсткості пластини шириною 12 мм і товщиною 2,2 за умови використання навантаження у 25 кг (250 Н) і ширини арки у 20 см (пластина, яку використовуємо в дітей молодшого віку) таким

Читайте нас на сайті: http://med-expert.com.ua

же чином отримуємо прогин 3,57 мм, коефіцієнт міцності – 1,8. Слід зауважити, що прийняті навантаження у 300 та 250 Н є значно вищими за ті, які реально існують. Але й при таких екстремальних навантаженнях отримуємо високий коефіцієнт міцності конструкції (1,7–1,8).

За описаною методикою прооперовано 34 пацієнтів. У жодного з 34 дітей не визначено западіння грудної клітки (прогин пластини) та не виявлено випадків прорізування пластини. Під час оцінювання післяопераційного больового синдрому за шкалою NRSP на 4–5-ту добу після операції отримано такі результати:

– серед прооперованих пацієнтів із II ступенем деформації: 2 бали – 3 (13,04%) пацієнти, 3 бали – 5 (21,74%) пацієнтів, 4 бали – 11 (47,83%) пацієнтів, 5 балів – 3 (13,04%) пацієнти; 6 балів – 1 (4,35%) пацієнт; середній бал – 3,74;

– у пацієнтів із III ступенем деформації: 2 бали – 1 (9,09%) пацієнт, 3 бали – 2 (18,18%) пацієнти, 4 бали – 4 (36,36%) пацієнти, 5 балів – 3 (27,27%) пацієнти; 6 балів – 1 (9,09%) пацієнт; середній бал – 4,18.

Через місяць після операції проанкетовано 26 пацієнтів і отримано такі результати: із II ступенем деформації – 16 (66,6%) пацієнтів; із III – 8 (33,3%) дітей. Серед прооперованих пацієнтів із II ступенем деформації: 1 бал – 8 (50,0%) пацієнтів, 2 бали – 4 (25%) пацієнти, 0 балів – 4 (25,0%) пацієнти; середній бал – 1,0. Серед пацієнтів із III ступенем деформації: 1 бал – 2 (25%) пацієнти; 2 бали – 4 (50%) пацієнти; 3 бали – 1 (12,5%) пацієнт; 0 балів – 1 (12.5%) пацієнт; середній бал – 1,63.

Випадків хронізації післяопераційного болю не виявлено.

Висновки

Метод жорсткої фіксації стабілізаторів коригуючої пластини до двох ребер із кожного боку унеможливлює найчастіше ускладнення операції Nuss – вивих пластини.

Такий спосіб фіксації розподіляє навантаження на 3 ребра з кожного боку, особливо зменшуючи навантаження на підлегле ребро в місці проникнення коригуючої пластини у плевральну порожнину.

Проведені обрахунки (математичне моделювання) для критичних навантажень (у 300 та 250 Н) на титанову пластину розмірами відповідно 15×2,2×360 мм (крупний пацієнт віком 17 років) та 12×2,2×280 мм (пацієнт віком 12 років) довели можливість зменшення ширини пластини, оскільки прогини пластини прогнозуються в обох випадках 4,6 і 3,6 мм із коефіцієнтом запасу міцності у 1,7 і 1,8.

Розраховані прогини пластини навіть при дії таких критичних навантажень зменшаться, оскільки підпружинювальна дія арочної монолітної конструкції на задню стінку грудини приведе її у фізіологічне положення доволі швидко. Це підтверджено при спостереженні за пацієнтами впродовж 1–2 років після операції – жодних ознак прогинання грудино-реберного комплексу не виявлено.

При запропонованому способі фіксації та індивідуальному розрахунку розмірів коригуючої пластини відзначаються низькі рівні післяопераційного больового синдрому та відсутня його хронізація.

Фінансування. Дослідження виконано власним коштом.

Автори заявляють про відсутність конфлікту інтересів.

References/Література

1. Feodosev VI. (1986). Soprotivlenie materialov. Uchebnik dlya VTUZov. Moskva: Nauka: 512. [Феодосьев ВИ. (1986). Сопротивление материалов. Учебник для ВТУЗов. Москва: Наука: 512].
2. Jose Ribas Milanez de Campos, Miguel Lia Tedde. (2016). Management of deep pectus excavatum (DPE) Ann Cardiothorac Surg. 5 (5): 476–484.
3. Kubiak R, Habelt S, Hammer J, Hacker FM, Mayr J, Bielek J. (2007). Pulmonary function following completion of Minimally Invasive Repair for Pectus Excavatum (MIRPE). Eur J Pediatr Surg. 17: 255–260.
4. Nuss D, Kelly RE. (2014). The minimally invasive repair of pectus excavatum. Oper Tech Thorac Cardiovasc Surg. 19 (3): 324–347.
5. Piskunov VH. (1999). Opir materialiv z osnovamy teorii pruzhnosti y plastychnosti. Za red. VH Piskunova. Kn. 1–3. Kyiv: «Vyshcha shkola»: 204. [Піскунов ВГ. (1999). Опір матеріалів з основами теорії пружності й пластичності. За ред. ВГ Піскунова. Кн. 1–3. Київ: Вища школа: 204].

Відомості про авторів:

Заремба Віталій Ростиславович *– лікар-хірург дитячий вищої кваліфікаційної категорії Житомирської обласної дитячої клінічної лікарні. Адреса: Житомирський район, с. Станишівка, шосе Сквирське, 6.*

Кириченко Володимир Анатолійович *– к.тех.н., доц. каф. залізобетонних і кам'яних конструкцій та опору матеріалів Національного університету «Полтавська політехніка імені Ю. Кондратюка», заст. директора Інституту архітектури та будівництва. Адреса: м. Полтава, Першотравневий проспект, 24.*

Стаття надійшла до редакції 29.12.2020 р., прийнята до друку 17.05.2021 р.

Читайте нас на сайті: http://med-expert.com.ua

УДК 616.411-002.9-085-053.2

В.П. Притула[1,2], Д.Ю. Кривченя[1], А.С. Кузик[3], С.Ф. Хуссейні[1], Т.Г. Гутор[3]

Консервативне (неінвазивне) ведення пацієнтів дитячого віку з кістами селезінки

[1]Національний медичний університет імені О.О. Богомольця, м. Київ, Україна
[2]Національна дитяча спеціалізована лікарня «Охматдит», м. Київ, Україна
[3]Львівський національний медичний університет імені Данила Галицького, Україна

Paediatric surgery.Ukraine.2021.2(71):26-31; doi 10.15574/PS.2021.71.26

For citation: Prytula VP, Krivchenya DYu, Kuzyk AS, Hussaini SF, Gutor TG. (2021). Conservative (non-invasive) management of children with splenic cysts. Paediatric Surgery.Ukraine. 2(71):26-31; doi 10.15574/PS.2021.71.26.

Погляди хірургів щодо лікувальної тактики при кістах селезінки (КС) у дітей широко дискутуються в літературі. Окремими питаннями є показання та методика консервативного (неінвазивного) ведення (спостереження) пацієнтів з КС.

Мета – розробити раціональні тактичні підходи консервативного (неінвазивного) ведення пацієнтів дитячого віку з КС.

Матеріали та методи. Проведено ретроспективний аналіз консервативного (неінвазивного) ведення 90 (33,96%) із 265 пацієнтів дитячого віку з КС.

Не оперували дітей за наявності в селезінці кістозного утворення діаметром менше 20 мм (n=61). Їм проводили УЗД спочатку 2 рази на 6 місяців, після цього – 2 рази на рік, до досягнення пубертатного віку. Прогресування росту кіст у цих дітей ми не спостерігали.

Також не оперували тих дітей, у яких розміри кіст в селезінці були від 20 до 62 мм, мали безсимптомний перебіг і батьки не давали згоди на хірургічне лікування (n=29). Це найскладніша група пацієнтів для аналізу, оскільки у більшості із них відсутня інформація щодо динаміки. За результатами динамічного спостереження у 19 із 29 обстежених пацієнтів регресу кіст у селезінці не відмічено, що в наступному слугувало показанням до хірургічного лікування.

Результати та висновки. За наявності кіст у селезінці можливий вибір хірургічного лікування або консервативного (неінвазивного) ведення. Лікувальна тактика при КС у пацієнтів дитячого віку – строго індивідуальна і залежить від розмірів і локалізації ураження паренхіми. При КС діаметром до 20 мм раціональним є консервативне (неінвазивне) ведення, що підтверджено відсутністю прогресування росту кіст у цих дітей. Динамічне спостереження пацієнтів з КС діаметром більше 20 мм підтверджує відсутність регресу таких кіст, що в наступному служить показанням до хірургічного лікування.

Дослідження виконано відповідно до принципів Гельсінської декларації. Протокол дослідження ухвалено Локальним етичним комітетом установи. На проведення досліджень отримано інформовану згоду батьків, дітей.

Автори заявляють про відсутність конфлікту інтересів.

Ключові слова: кіста селезінки, діти, консервативне, неінвазивне, лікування, результати.

Conservative (non-invasive) management of children with splenic cysts

V.P. Prytula[1,2], D.Yu. Krivchenya[1], A.S. Kuzyk[3], S.F. Hussaini[1], T.G. Gutor[3]
[1]Bogomolets National Medical University, Kyiv, Ukraine
[2]National Children's Specialized Hospital «Okhmatdyt», Kyiv, Ukraine
[3]Danylo Halytsky Lviv National Medical University, Ukraine

Surgeons' views on tactics for treatment of splenic cysts (SC) in children are widely discussed in the literature. Indications and methods of conservative (non-invasive) management (observation) of children with SC is different issue.

Purpose – to develop rational tactical approache for conservative (non-invasive) management of children with SC.

Materials and methods. A retrospective analysis of conservative (non-invasive) management of 90 (33.96%) of 265 patients with SC was performed. Children were not operated if the SC was less than 20 mm (n=61) in diameter. They were first monitored by ultrasound 2 times for 6 months, then – 2 times a year, until puberty. We did not observe the progression of cyst growth in these children.

Читайте нас на сайті: http://med-expert.com.ua

Also did not operate children in whom the size of SC was from 20 to 62 mm, had an asymptomatic course and parents did not consent to surgical treatment (n=29). This is the most difficult group of patients to analyze, as most of them lack information about the dynamic observation. According to the results of dynamic observation in 19 of 29 examined patients' regression of SC was not observed, which later served as an indication for surgical treatment.

Results and conclusions. In the presence of SC, a choice of surgical treatment or conservative (non-invasive) management is possible. Tactical approach for treatment of children with SC is strictly individual and depends on the size and location of the parenchymal lesion. In SC up to 20 mm diameter, conservative (non-invasive) management is rational, which is confirmed by the lack of progression of cyst growth in these children. Dynamic observation of patients with SC with a diameter of more than 20 mm without regression, serves as an indication for surgical treatment.

The research was carried out in accordance with the principles of the Helsinki declaration. The study protocol was approved by the Local Ethics Committee of an participating institution. The informed consent of the patient was obtained for conducting the studies.

No conflict of interest was declared by the authors.

Key words: spleen cyst, children, conservative, non-invasive, management, results.

Консервативное (неинвазивное) ведение пациентов детского возраста с кистами селезенки

В.П. Притула[1,2], Д.Ю. Кривченя[1], А.С. Кузык[3], С.Ф. Хуссейни[1], Т.Г. Гутор[3]

[1]Национальный медицинский университет имени А.А. Богомольца, г. Киев, Украина

[2]Национальная детская специализированная больница «Охматдет», г. Киев, Украина

[3]Львовский национальный медицинский университет имени Данила Галицкого, Украина

Взгляды хирургов по лечебной тактике при кистах селезенки (КС) у детей широко дискутируются в литературе. Отдельными вопросами являются показания и методика консервативного (неинвазивного) ведения (наблюдение) пациентов с КС.

Цель – разработать рациональные тактические подходы консервативного (неинвазивного) ведения пациентов детского возраста с КС.

Материалы и методы. Проведен ретроспективный анализ консервативного (неинвазивного) ведения 90 (33,96%) из 265 пациентов детского возраста с КС.

Не оперировали детей при наличии кистозного образования в селезенке диаметром менее 20 мм (n=61). Им проводили УЗИ-мониторинг сначала 2 раза в 6 месяцев, после этого – 2 раза в год, до достижения пубертатного возраста. Прогрессирования роста кист у этих детей мы не наблюдали. Также не оперировали тех детей, у которых размеры кист в селезенке были от 20 до 62 мм, имели бессимптомное течение, но их родители не давали согласия на хирургическое лечение (n=29). Это была самая сложная группа пациентов для анализа, так как в большинстве из них отсутствует информация о динамике. По результатам динамического наблюдения у 19 из 29 обследованных пациентов регресса кист в селезенке не отмечено, что в следующем служило показанием к хирургическому лечении.

Результаты и выводы. При наличии кист в селезенке возможен выбор хирургического лечения или консервативного (неинвазивного) ведения. Лечебная тактика при КС у пациентов детского возраста – строго индивидуальная и зависит от размеров и локализации поражения паренхимы. При КС диаметром до 20 мм рациональным является консервативное (неинвазивное) ведение, что подтверждено отсутствием прогрессирования роста кист у этих детей. Динамическое наблюдение пациентов с КС диаметром более 20 мм подтверждает отсутствие регресса таких кист, что в будущем является показанием к хирургическому лечению.

Исследование выполнено в соответствии с принципами Хельсинкской декларации. Протокол исследования одобрен Локальным этическим комитетом учреждения. На проведение исследований получено информированное согласие родителей, детей.

Авторы заявляют об отсутствии конфликта интересов.

Ключевые слова: киста селезенки, дети, консервативное, неинвазивное, лечение, результаты.

Вступ

Питання щодо термінів і показань до хірургічного лікування або консервативного (неінвазивного) ведення кіст селезінки (КС) широко дискутуються в літературі [3,8,11,14]. Безсимптомний перебіг цієї патології є причиною випадкової (скринінгової) діагностики незалежно від віку й розмірів кісти. Факт виявлення кісти в селезінці по-різному сприймається як хірургами, так і пацієнтами. Більшість пацієнтів насторожено сприймають наявність будь-якого кістозного або пухлиноподібного утворення в селезінці, тому їх усвідомленість щодо лікувальної тактики також є важливою. Погляди хірургів щодо лікувальної тактики при КС різних розмірів радикально різняться, так само, як і принципи хірургічного лікування (лапароскопічно або відкрито) [2,4,9]. Окремими питаннями є показання і методика консервативного (неінвазивного) ведення (спостереження) пацієнтів із КС [1,5,7,12].

За даними літератури, як у дорослій, так і в дитячій хірургічній практиці, традиційно вважають, що для малих (<5 см) і безсимптомних КС неоперативне спостереження без будь-якого конкретного інвазивного лікування є безпечним, і хірургічне втручання проводять у пацієнтів із симптомами або в тому разі, якщо кіста понад 5 см або при ускладнених кістах. При консервативному (неінвазивному) веденні пацієнтів пропонують спочатку ультразвукове дослідження (УЗД) з інтервалом у 6 місяців, і якщо розмір кісти не збільшується, то період спостереження змінюють на щорічний через 1 рік [2,6,15].

Основною причиною дискусійних питань щодо тактики ведення пацієнтів із КС є те, що опубліковані дослідження базуються на невеликій кількості пацієнтів. У педіатричній літературі опубліковано небагато досліджень КС, які по суті складаються зі звітів про окремі клінічні випадки або коротких серій таких пацієнтів [10,13]. У цілому, немає чітких вказівок щодо принципів консервативного (неінвазивного) лікування КС і результатів такого підходу в дітей різного віку.

Мета дослідження – розробити раціональні тактичні підходи консервативного (неінвазивного) ведення пацієнтів дитячого віку з КС.

Читайте нас на сайті: http://med-expert.com.ua

Таблиця

Результати порівняння оперованих і неоперованих пацієнтів за основними параметрами (P±mp, %)

Параметри	Оперовані (N=175)		Неоперовані (N=90)		χ^2	p
	абс.	P±mp, %	абс.	P±mp, %		
Вік						
0–5 років	9	5,14±1,67	19	21,11±4,30	16,04	0,001
6–9 років	40	22,86±3,17	15	16,67±3,93	1,38	0,24
10–14 років	81	46,29±3,77	29	32,22±4,93	4,84	0,03
15–17 років	45	25,71±3,30	27	30,00±4,83	0,55	0,46
Стать						
Хлопці	90	51,43±3,78	57	63,33±5,08	3,41	0,06
Дівчата	85	48,57±3,78	33	36,67±5,08	3,41	0,06
К-сть госпіталізованих	175	100,00	35	38,89±5,14	134,95	0,001

Матеріали та методи дослідження

Проведено ретроспективний аналіз діагностики і лікування 265 пацієнтів дитячого віку з КС віком від 1 місяця до 18 років, які перебували в клініках дитячої хірургії Національного медичного університету імені О.О. Богомольця (м. Київ) і Львівського національного медичного університету імені Данила Галицького (м. Львів). Дітей обстежено і проліковано в Національній дитячій спеціалізованій лікарні «Охматдит» (м. Київ) – 242 особи, у Західноукраїнському спеціалізованому дитячому медичному центрі (м. Львів) – 14 дітей, у Львівській обласній дитячій клінічній лікарні «Охматдит» (м. Львів) – 9 пацієнтів. Хлопців було 147 (55,47%), дівчат – 118 (44,53%). Прооперовано 175 (66,04%) дітей. У решти – 90 (33,96%) пацієнтів вибрано тактику консервативного (неінвазивного) ведення (табл.).

До аналізу залучено пацієнтів дитячого віку з діагнозом «Кіста селезінки» за період від січня 1998 року до грудня 2020 року з подальшим спостереженням не менше 6 місяців після встановлення діагнозу. Ретроспективно переглянуто історії хвороб пацієнтів, зібрано дані з консультацій першого звернення, результатів інструментальних обстежень, динамічного моніторингу.

До дослідження не залучено пацієнтів із паразитарними ураженнями. Діагноз ехінококозу запідозрено в разі перебування дітей в ендемічній зоні або при гіпереозинофілії в крові. Підтвердження отримано за результатами серологічних аналізів на ехінококоз.

Усі пацієнти перебували під динамічним спостереженням. Фіксували клінічні та візуальні ультрасонографічні або, за необхідності, томографічні дані кожного пацієнта. Брали до уваги обставини виявлення, вік при встановленні діагнозу, розміри кісти та зміни розмірів у тих пацієнтів. Також відмічали характер структурних змін у селезінці та в оточуючих органах в усіх досліджуваних пацієнтів.

Дослідження виконано відповідно до принципів Гельсінської декларації. Протокол дослідження ухвалено Локальним етичним комітетом зазначених у роботі установ. На проведення досліджень отримано інформовану згоду батьків, дітей.

Результати дослідження та їх обговорення

Прооперовано 175 (66,04%) із 265 досліджуваних пацієнтів із діаметром кіст від 20 до 200 мм, дотримано органозберігаючого принципу. Проведено 119 (68,00%) відкритих і 56 (32,00%) лапароскопічних втручань у дітей з різною посегментною локалізацією кіст.

Оцінка розміщення кіст у селезінці в групах залежно від вибору лікування показала, що кісти в комбінації верхній + середній сегменти достовірно частіше в 3,1 раза зустрічалися в оперованих дітей (17,14±2,85%), ніж у неоперованих (5,56±2,41%, p=0,008), тоді як кісти в середньому сегменті в 1,5 раза частіше діагностувалися в неоперованих дітей, ніж в оперованих – 37,78±5,11% проти 25,71±3,3%, p=0,04, відповідно (рис. 1).

Незначно більша частка оперованих пацієнтів порівняно з неоперованими мала розміщені кісти у верхньому сегменті та в комбінації нижній + середній сегменти (p>0,05), тоді як серед неоперованих частішим був нижній сегмент (p>0,05). Серед 3 пацієнтів, у яких кіста охоплювала всі сегменти селезінки, оперованою була лише 1 дитина, а 2 інші не були оперованими через відмову батьків.

Читайте нас на сайті: http://med-expert.com.ua

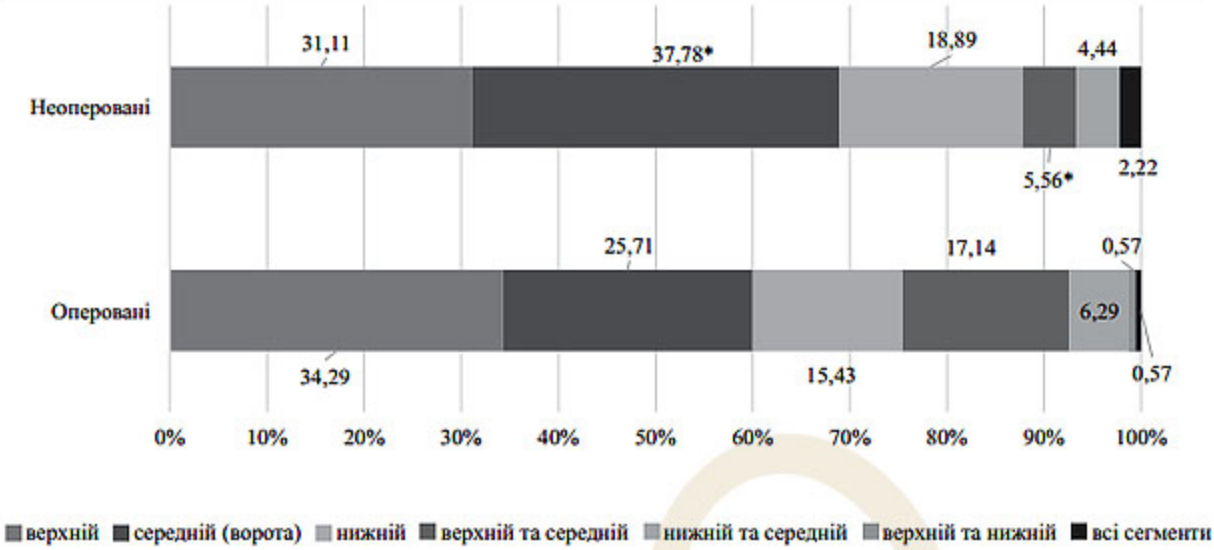

Примітка: * – достовірність різниці між групами p<0,05.

Рис. 1. Локалізація кіст в оперованих і неоперованих пацієнтів (%)

Автори цієї статті не підтримують думки тих науковців, які стверджують, що динамічному спостереженню підлягають пацієнти з КС діаметром до 50 мм включно, бо кісти такого розміру в паренхімі селезінки (за винятком посттравматичного походження), за спостереженнями авторів статті, не підлягають регресії. На думку авторів статті, наявність кістозного утворення в селезінці діаметром понад 20 мм, яке в динаміці збільшується в розмірах, є показанням до хірургічного лікування. Тим більше, розмір кісти слід диференціювати відносно віку пацієнта. Водночас, чим меншого розміру кіста, тим простіше обрати гарантовану хірургічну корекцію, що дає змогу запобігти рецидиву кісти або появі залишкової порожнини кісти, яка досить тривало рубцюється.

У 90 (33,96%) пацієнтів обрали тактику консервативного (неінвазивного) ведення.

Не оперували дітей за наявності в селезінці кістозного утворення діаметром менше 20 мм (n=61). Їм проводили УЗД спочатку 2 рази на 6 місяців, після цього – 2 рази на рік, до досягнення пубертатного віку. Прогресування росту кіст у цих дітей не спостерігали.

Також не оперували тих дітей, у яких розміри кіст у селезінці були від 20 до 62 мм, мали безсимптомний перебіг і батьки не давали згоду на хірургічне лікування (n=29). Ці діти перебувають під динамічним спостереженням, але це найскладніша група пацієнтів для аналізу, оскільки в більшості з них немає інформації щодо динаміки.

На думку авторів цієї статті, супутня патологія має певний вплив на вибір методів лікування (консервативне чи оперативне). Зокрема, інші захворювання селезінки були частішими в оперованих у 1,7 раза: 11,43±2,41% випадків серед усіх оперованих пацієнтів проти 6,67±2,63% неоперованих пацієнтів, p=0,22, супутня патологія інших органів або систем – в 1,3 раза (30,29±3,47% проти 23,33±4,46%, відповідно, p=0,23), з яких найбільша різниця в показниках була при гіпоспленізмі (9,14±2,18% проти 0%, p=0,003) і при вторинному імунодефіцитному стані (17,71±2,89% проти 0%, p<0,001), (рис. 2).

У групі оперованих пацієнтів серед усіх супутніх захворювань не було лише онкопатології, тоді як у неоперованих пухлини діагностувалися у 3 дітей (3,33±1,89%, p=0,02).

У групі неоперованих пацієнтів було 29 (32,22±4,93%) дітей, які мали кісту діаметром понад 2 см, що слугувало показанням до оперативного втручання, проте з причини відмови їхніх батьків операції не проводилися. Неоперовані великі кісти відмічалися в 12,93±2,77% хлопців і 8,47±2,56% дівчат, p=0,25. Дещо частіше такі випадки були в пацієнтів із сільської місцевості (13,93±3,14%), ніж у дітей з міських поселень (8,39±2,32%, p=0,15). Решткова кіста в дітей з великою неоперованою кістою була у всіх пацієнтів, тоді як у неоперованих пацієнтів із малими кістами (<2 см) вона зустрічалася лише у 16,39±4,74% випадків (p<0,001), що доводить важливість проведення операцій у таких випадках.

Читайте нас на сайті: http://med-expert.com.ua

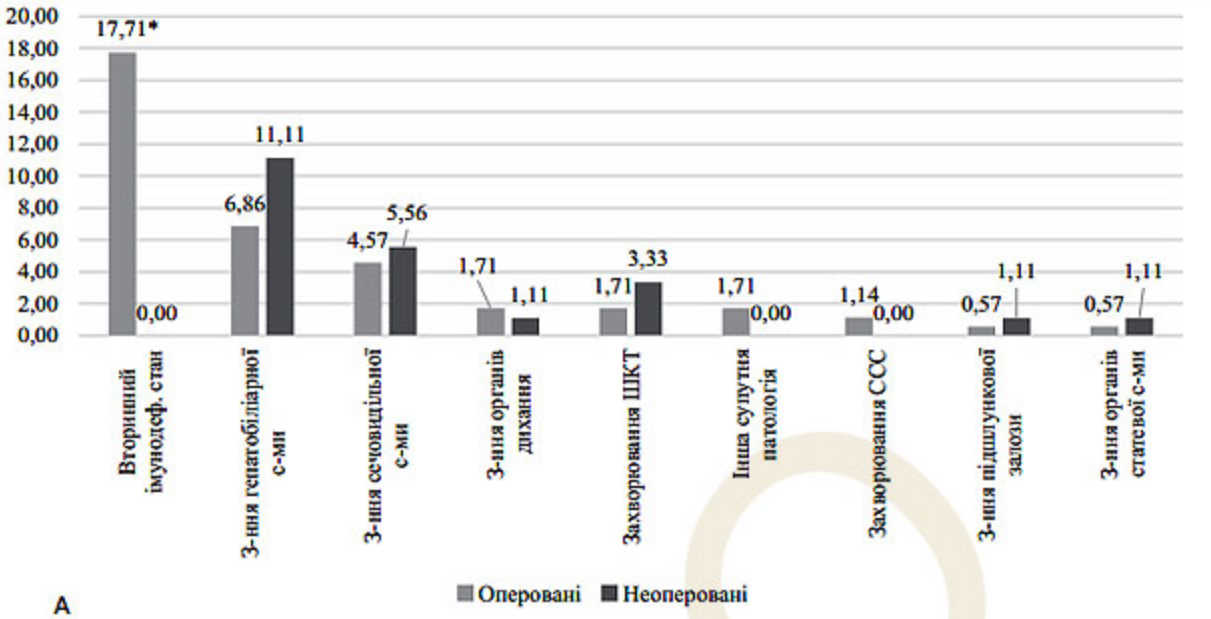

А

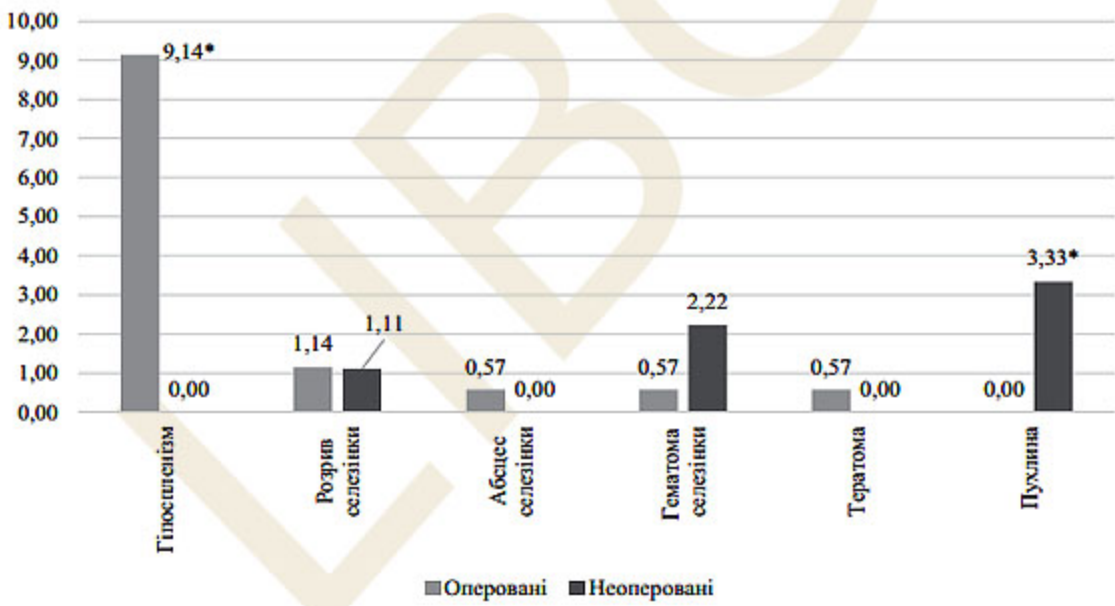

Б

Примітка: * – достовірність різниці між групами p<0,05.

Рис. 2. Розподіл супутньої патології селезінки (А) та захворювань інших органів або систем (Б) в оперованих і неоперованих пацієнтів (%)

Висновки

За наявності кіст у селезінці можливий вибір хірургічного лікування або консервативного (неінвазивного) ведення.

Лікувальна тактика при КС у пацієнтів дитячого віку – строго індивідуальна і залежить від розмірів і локалізації ураження паренхіми.

При КС діаметром до 20 мм раціональним є консервативне (неінвазивне) ведення, що підтверджено відсутністю прогресування росту кіст у цих дітей.

Динамічне спостереження пацієнтів із КС діаметром понад 20 мм підтверджує відсутність регресу таких кіст, що в наступному слугує показанням до хірургічного лікування.

Автори заявляють про відсутність конфлікту інтересів.

Читайте нас на сайті: http://med-expert.com.ua

References/Література

1. Dan D, Bascombe N, Harnanan D, Hariharan S, Naraynsingh V. (2010). Laparoscopic management of a massive splenic cyst. Asian J Surg. 33 (2): 103–106.
2. Delforge X, Chaussy Y, Borrego P, Abbo O, Sauvat F, Ballouhey Q, Irtan S, Arnaud A, Panait N, Rodesch G, Steyaert H, Schneider A, Dubois R, Mesureur S, Haraux E, Buisson P. (2017). Management of nonparasitic splenic cysts in children: A French multicenter review of 100 cases. J Pediatr Surg. 52 (9): 1465–1470.
3. Di Serafno M, Verde F, Ferro F, Vezzali N. (2019). Ultrasonography of the pediatric spleen: a pictorial essay. Journal of Ultrasound. 22: 503–512.
4. Esposito S, Leonardi A, Penta L, Prestipino M, Bertozzi M. (2019). Giant epidermoid cyst of the spleen in a pediatric patient. A case report. Medicine. 98 (27): p.e15653. doi: 10.1097/MD.0000000000015653.
5. Garza-Serna U, Ovalle–Chao C, Martinez D, Flores–Villalba E, Diaz-Elizondo JA, Garza–Luna U de J. (2017). Laparoscopic partial splenectomy for congenital splenic cysts in a pediatric patient: case report and review of literature. Intern. J Surg Case. Rep. 33: 44–47.
6. Gezer HÖ, Oğuzkurt P, Temiz A, İnce E et al. (2016). Spleen salvaging treatment approaches in non-parasitic splenic cysts in childhood. Indian J Surg. 78 (4): 293–298. doi: 10.1007/s12262–015–1373-x.
7. Hassoun J, Ortega G, Burkhalter LS, Josephs S, Qureshi FG. (2018). Management of nonparasitic splenic cysts in children. J Surg Research. 223: 142–148.
8. Ingle SB, Hinge CR, Patrike S. (2014). Epithelial cysts of the spleen: A minireview. World J Gastroenterol. 20 (38): 13899–13903.
9. Kenney CD, Hoeger YE, Yetasook AK et al. (2014). Management of nonparasitic splenic cysts: does size really matter? J Gastrointest Surg. 18: 1658–1663.
10. Khan Z, Chetty R. (2016). A review of the cysts of the spleen. Diagnostic Histopathology. 22 (12): 479–484.
11. Sauvageot C, Faure J–M, Mousty E, Flandrin A, Forgues D, Prodhomme O, Fuchs F. (2018). Prenatal and postnatal evolution of isolated fetal splenic cysts. Prenat Diagn. 38 (6): 390–394. doi 10.1002/pd.5246.
12. Sinha CK, Agrawal M. (2011). Nonparasitic splenic cysts in children: Current status. The Surgeon. 9: 49–53. doi 10.1016/j.surge.2010.08.005.
13. Sinwar PD. (2014). Overwhelming post splenectomy infection syndrome – review study. Int J Surg. 12: 1314–1316.
14. Tajik P, Goudarzian AH, Pourzahabi Z. (2019). Gastroenterol Hepatol Bed Bench. 12 (3): 260–262.
15. Tartar T, Bakal U, Sarac M, Kazez A. (2020). Laboratory results and clinical findings of children with hydatid cyst disease. 23 (7): 1008–1012. doi: 10.4103/njcp.njcp_531_19.

Відомості про авторів:

Притула Василь Петрович *– д. мед. н., проф., проф. каф. дитячої хірургії НМУ імені О.О. Богомольця. Адреса: м. Київ, вул. В. Чорновола, 28/1. https://orcid.org/0000-0001-9023-5898.*

Кривченя Данило Юліанович *– д. мед. н., проф., проф. каф. дитячої хірургії НМУ імені О.О. Богомольця. Адреса: м. Київ, вул. В. Чорновола, 28/1. https://orcid.org/0000–0001–6008–9658.*

Кузик Андрій Станіславович *– к.мед.н., доц., зав. каф. дитячої хірургії Львівського НМУ імені Д. Галицького. Адреса: м. Львів, вул. Пекарська, 69. https://orcid.org/0000–0002–8134–3544.*

Хуссейні Саед Файзула *– к.мед.н., асистент каф. дитячої хірургії НМУ імені О.О. Богомольця. Адреса: м. Київ, вул. В. Чорновола, 28/1. https://orcid.org/0000–0001–6801–3092.*

Гутор Тарас Григорович *- к.мед.н., доц., зав. каф. соціальної медицини, економіки та організації охорони здоров'я Львівського НМУ імені Д. Галицького. Адреса: м. Львів, вул. Пекарська, 69. https://orcid.org/0000–0002–3754–578X.*

Стаття надійшла до редакції 18.02.2021 р., прийнята до друку 18.05.2021 р.

Увага!

Зміни в оформленні списку літератури

Згідно з Наказом МОН України № 40 від 12.01.2017 р. «Про затвердження вимог до оформлення дисертацій» вносяться зміни в оформлення списку літератури у журналі. Відтепер оформлення здійснюється відповідно до стилю APA (American Psychological Association style), що використовується у дисертаційних роботах.

Приклади оформлення літературних джерел

Журнальна публікація

Автор АА, Автор ВВ, Автор СС. (2005). Назва статті. Назва журналу. 10(2); 3: 49-53.

Книга

Автор АА, Автор ВВ, Автор СС. (2006). Назва книги. Місто: Видавництво: 256.

Глава у книзі

Автор АА, Автор ВВ, Автор СС. (2006). Назва розділу (глави). У кн. Автор книги. Назва книги. Під ред. Прізвище СС. Місто: Видавництво: 256.

Інтернет-ресурс

Автор АА, Автор ВВ, Автор СС. (2006). Назва статті. Назва журналу/книги (якщо є). URL-адреса публікації.

Оформлення літератури за новими вимогами підвищить можливості пошукових ресурсів в Інтернеті, та, як наслідок, цитованість авторів.

Читайте нас на сайті: http://med-expert.com.ua

УДК 616.346.2-002-036.11-053.2-07-08

А.А. Переяслов[1], Р.В. Стеник[2], А.І. Бобак[1], А.О. Дворакевич[2], О.М. Никифорук[1], О.Є. Борова-Галай[2], Б.Я. Мальований[2]

Сучасні принципи діагностики та лікування гострого апендициту в дітей

[1]Львівський національний медичний університет імені Данила Галицького, Україна
[2]КНП ЛОР «Львівська обласна дитяча клінічна лікарня «ОХМАТДИТ»», Україна

Paediatric surgery.Ukraine.2021.2(71):32-41; doi 10.15574/PS.2021.71.32

For citation: Pereyaslov AA, Stenyk RV, Bobak AI, Dvorakevych AO. (2021). Modern principles of diagnostic and treatment of acute appendicitis in children. Paediatric Surgery.Ukraine. 2(71):32-41; doi 10.15574/PS.2021.71.32.

У багатьох пацієнтів типова клінічна картина гострого апендициту (ГА) відсутня, що спричинює високу частоту діагностичних помилок і, відповідно, зростання частоти ускладнених форм ГА. Це зумовлює необхідність пошуку доступних лабораторних маркерів, які б дали змогу з високим ступенем достовірності виділяти дітей не тільки з ГА, але й з перфорацією червоподібного відростка. Питання, який метод апендектомії обрати в дитини – традиційний чи мініінвазивний – залишається дискусійним.

Мета – узагальнити результати діагностики та лікування ГА у дітей з використанням різноманітних лабораторних маркерів, ультрасонографії (УСГ) і лапароскопічних втручань.

Матеріали та методи. Робота ґрунтується на результатах обстеження та лікування 3171 дітей, яких оперували з приводу ГА упродовж 2009–2018 рр. Діагноз встановлювали на основі анамнезу, об'єктивного та лабораторного обстеження. УСГ проводили в 1183 (37,3%) дітей. Відкриту апендектомію (ВА) виконували у 2879 (90,8%), а лапароскопічну (ЛА) – у 292 (9,2%) дітей.

З метою оцінки результатів використовували методи варіаційної статистики, визначення специфічності, чутливості, позитивної (ППЦ) і негативної (НПЦ) прогностичної цінності тощо.

Результати. Серед лабораторних показників найкращі результати для діагностики ГА має співвідношення нейтрофілів до лімфоцитів (СНЛ): чутливість – 84,9%, специфічність – 67,1%, ППЦ – 17,8%, НПЦ – 98,2%. Найкращі результати щодо діагностики перфоративного ГА виявили рівень натрію (чутливість – 82,5%, специфічність – 84%, ППЦ – 98,5%) і СНЛ (чутливість – 90,3%, специфічність – 89,9%, ППЦ – 98,9%). УСГ є важливим компонентом діагностики ГА у дітей, що має високу чутливість, специфічність, ППЦ і НПЦ – 93%, 85%, 86% і 92%, відповідно. За частотою ускладнень у ранньому післяопераційному періоді ВА і ЛА не мали статистично достовірних відмінностей, а у віддалені терміни після операції ЛА виявила суттєві переваги перед ВА.

Висновки. Для діагностики ГА серед лабораторних показників найкращу прогностичну цінність виявляє СНЛ, а для доопераційної діагностики перфоративного апендициту – показники натріємії і СНЛ. У дітей з гострим абдомінальним синдромом УСГ дає змогу з високим ступенем достовірності підтвердити або виключити діагноз ГА. Лапароскопічна апендектомія є реальною альтернативою традиційним методам лікування ГА. Окрім добре відомих переваг мінінвазивної хірургії, ЛА має переваги у віддалені терміни після операції.

Автори заявляють про відсутність конфлікту інтересів.

Ключові слова: гострий апендицит, діти, діагностика, лікування, лапароскопія

Modern principles of diagnostic and treatment of acute appendicitis in children

A.A. Pereyaslov[1], R.V. Stenyk[2], A.I. Bobak[1], A.O. Dvorakevych[2], O.M. Nykyforuk[1], O.E. Borova–Halay[2], B.Y. Malovanyy[2]
[1]Danylo Halytsky Lviv National Medical University, Ukraine
[2]Communal Noncommercial Enterprise of Lviv Regional Council Lviv Regional Children's Clinical Hospital «OHMATDYT», Ukraine

Introduction. The typical clinical picture of acute appendicitis (AA) is absent in most of patients, that lead for the high frequency of misdiagnosis with the increase of complicated forms of AA. Due to that, it is necessary to establish the new available laboratory markers, which permitted with the high level of reliability distinguish children not only with AA, but also is appendix perforation. The question what method of appendectomy should be choose – the conventional or mini-invasive – are still under debate.

Читайте нас на сайті: http://med-expert.com.ua

Aim of the study was to summarize the results of diagnosis and treatment of AA in children with the applying of various laboratory markers, ultrasonography (US), and laparoscopy.

Materials and methods. This study based on the results of surgical treatment of 3171 children with AA, which were operated during 2009–2018 years. Diagnosis was established on the data of anamnesis, results of objective and laboratory investigation. US was performed in 1183 (37.3%) of patients. Open appendectomy (OA) was performed in 2879 (90.8%) and laparoscopic (LA) – in 292 (9.2%) of patients. With the aim to evaluate the results the methods of variative statistic, determination of specificity, sensitivity, positive (PPV) and negative (NPV) predictive value, etc. were applied.

Results. Among the laboratory markers, the best results for the diagnosis of AA showed the neutrophil to lymphocytes ratio (NLR) with the sensitivity – 84.9%, specificity – 67.1%, PPV – 17.8%, and NPV – 98.9%. NLR (sensitivity – 82.5%, specificity – 84%, PPV – 98.5%) and sodium blood level (sensitivity – 90.3%, specificity – 89.9%, PPV – 98.9%) had the best results for the diagnostic of perforated AA. US is the important compound of diagnostic of AA in children with the high level of sensitivity, specificity, PPV, and NPV – 93%, 85%, 86%, and 92%, correspondingly. By the frequency of complications in the early postoperative period, OA and LA had no statistically significant differences, but at follow-up after surgery, LA revealed the sufficient advantages over OA.

Conclusions. Among the various laboratory markers, NLR had the better prognostic value for the diagnosis of AA and indices of plasma sodium concentration and NLR for the preoperative diagnosis of perforated appendicitis. US with the high degree of reliability allows to confirm or exclude the diagnosis of AA in children with acute abdominal syndrome. Laparoscopic appendectomy is the real alternative for conventional methods of AA treatment. Besides of the well-known advantages of mini-invasive surgery, the laparoscopic appendectomy had an advantage at the follow-up period.

No conflicts of interest was declared by the authors.

Key words: acute appendicitis, children, diagnostic, treatment, laparoscopy.

Современные принципы диагностики и лечения острого аппендицита у детей

А.А. Переяслов[1], Р.В. Стеник[2], А.И. Бобак[1], А.О. Дворакевич[2], О.М. Никифорук[1], О.Е. Боровая–Галай[2], Б.Я. Малеваний[2]

[1]Львовский национальный медицинский университет имени Данила Галицкого, Украина

[2]КНУ ЛОС «Львовская областная детская клиническая больница «ОХМАТДЕТ»», Украина

У многих пациентов типичная клиническая картина острого аппендицита (ОА) отсутствует, что обуславливает высокую частоту диагностических ошибок и, соответственно, увеличение частоты осложненных форм ОА. Это вызывает необходимость поиска новых доступных лабораторных маркеров, которые позволили бы с высокой степенью достоверности выделять детей не только с ОА, но и с перфорацией червеобразного отростка. Вопрос, какой метод аппендэктомии выбрать у ребенка – традиционный или миниинвазивный – остается дискуссионным.

Цель – обобщить результаты диагностики и лечения ОА у детей с использование различных лабораторных маркеров, ультрасонографии (УСГ) и лапароскопических вмешательств.

Материалы и методы. Работа основывается на результатах обследования и лечения 3171 детей, оперированных с ОА в течение 2009–2018 гг. Диагноз устанавливался на основании анамнеза, объективного и лабораторного исследования. УСГ проведилась у 1183 (37,3%) детей. Открытая аппендэктомия (ОА) выполнена у 2879 (90,8%), а лапароскопическая (ЛА) – у 292 (9,2%) детей. Для оценки результатов использовались методы вариационной статистики, определение специфичности, чувствительности, положительной (ППЦ) и негативной (НПЦ) прогностической ценности и др.

Результаты. Среди лабораторных показателей наилучшие результаты для диагностики ОА имеет соотношение нейтрофилов к лимфоцитам (СНЛ): чувствительность – 84,9%, специфичность – 67,1%, ППЦ – 17,8%, НПЦ – 98,2%. Относительно диагностики перфоративного ОА наилучшие результаты показали уровень натрия в плазме (чувствительность – 82,5%, специфичность – 84%, ППЦ – 98,5%) и СНЛ (чувствительность – 90,3%, специфичность – 89,9%, ППЦ – 98,9%). УСГ является важным компонентом диагностики ОА у детей, поскольку обладает высокой чувствительностью, специфичностью, ППЦ и НПЦ – 93%, 85%, 86% и 92%, соответственно. По частоте осложнений в раннем послеоперационном периоде ОА и ЛА не имели статистически достоверных отличий, а в отдаленные сроки после операции ЛА выявила существенные преимущества перед ОА.

Выводы. Для диагностики ОА среди лабораторных показателей лучшую прогностическую ценность имеет СНЛ, а для дооперационной диагностики перфоративного аппендицита – показатели натриемии и СНЛ. У детей с острым абдоминальным синдромом УСГ позволяет с высокой степенью достоверности подтвердить или исключить диагноз ОА. Лапароскопическая аппендэктомия является реальной альтернативой традиционным методам лечения ОА. Кроме хорошо известных преимуществ миниинвазивной хирургии, ЛА имеет преимущества в отдаленные сроки после операции.

Авторы заявляют об отсутствии конфликта интересов.

Ключевые слова: острый аппендицит, дети, диагностика, лечение, лапароскопия.

Вступ

Протягом багатьох років гострий апендицит (ГА) залишається найчастішою патологією серед гострих хірургічних захворювань органів черевної порожнини в дітей, а апендектомія – найчастішою операцією, яку виконують у хірургічних відділеннях усіх рівнів, починаючи від центральних районних до обласних лікарень [14,54,60].

Проблема діагностики та лікування апендициту широко вивчається вже понад сто років. За цей досить великий період встановлені можливі особливості клініки і перебігу захворювання, основні моменти діагностики і диференційної діагностики. При типовій картині яскраво вираженого апендициту уважне обстеження майже завжди дає змогу без труднощів встановити правильний діагноз. Проте в багатьох пацієнтів типова клінічна картина ГА відсутня, що зумовлює високу частоту діагностичних помилок, яка в дітей молодшої вікової групи може сягати майже 100% [41], і, відповідно, зростання частоти ускладнених форм ГА [55,67,69].

Лабораторна діагностика (загальні аналізи крові та сечі, біохімічне дослідження крові) є обов'язковими елементами діагностики ГА в дітей. Основну увагу хірурги звертають на показники лейкоцитозу і наявність/відсутність зсуву лейкоцитарної формули вліво. Водночас високі показники лейкоцитозу не завжди є свідченням ГА [23,25], а, крім того, кількість лейкоцитів має недостатню прогностичну значущість щодо виокремлення пацієнтів із перфоративним ГА [25]. Прогностичні критерії, що досить часто використовують для діагностики ГА в дітей,

Читайте нас на сайті: http://med-expert.com.ua

мають достатньо низьку специфічність та чутливість і не можуть передбачити розвиток ускладнених форм ГА [18]. Все це зумовлює необхідність пошуку доступних лабораторних маркерів, які б дали змогу з високим ступенем достовірності виділяти дітей не тільки з ГА, але й з перфорацією червоподібного відростка.

З метою підвищення точності діагностики гострого апендициту, диференційної діагностики з іншою патологією органів черевної порожнини пропонується використання інструментальних методів обстеження – ультрасонографії (УСГ) або комп'ютерної томографії [46,68,74]. Перевагами УСГ є неінвазивність, відсутність променевого навантаження, можливість проведення обстеження біля ліжка хворого і низька вартість обстеження. Необхідно зазначити, що УСГ нечасто використовують у лікарнях, що надають невідкладну допомогу [20]. До обмежень УСГ можна віднести досвід лікаря, варіанти положення червоподібного відростка та надмірну вагу пацієнта [33, 50].

ГА є найчастішою патологією в дітей, яка потребує хірургічного лікування, і, відповідно, апендектомія – найчастіше втручання, яке виконується в дітей з гострою патологією органів черевної порожнини [15,53]. Протягом багатьох років традиційна (відкрита) апендектомія була основним методом лікування дітей з ГА, проте стрімкий розвиток мініінвазивної хірургії сприяв впровадженню цих методів лікування й у дитячій хірургії. Водночас питання, який метод апендектомії обрати в дитини – традиційний чи мініінвазивний – залишається дискусійним [9]. Вважається, що лапароскопічна апендектомія супроводжується більшою частотою розвитку інтраабдомінальних абсцесів (ІАА) порівняно з традиційною апендектомією, що зумовлює «стримане» ставлення до лапароскопічних втручань [30,36].

Мета дослідження – узагальнити результати діагностики та лікування ГА у дітей з використанням різноманітних лабораторних маркерів, ультрасонографії (УСГ) та лапароскопічних втручань.

Матеріали та методи дослідження

Робота ґрунтується на результатах обстеження та лікування 3171 дітей, яких оперували з приводу гострого апендициту у І хірургічному відділенні КНП ЛОР «Львівської обласної дитячої клінічної лікарні «ОХМАТДИТ»» упродовж 2009–2018 рр.

Серед усіх пацієнтів переважали хлопці – 1878 (59,2%), а дівчат було 1293 (40,8%). Вік пацієнтів коливався від 27 днів до 17 років, у середньому – 9,5±0,2 року.

Діагноз ГА встановлювали на основі анамнезу та об'єктивного обстеження, яке включало наявність класичної тріади симптомів (біль у животі, який поступово посилюється, шлунково-кишкові розлади, зокрема анорексія та блювання) і системної запальної відповіді з позитивними результатами лабораторних обстежень (зсув лейкоцитарної формули вліво і зростання рівня С-реактивного протеїну (СРП), тощо), крім того, можлива температурна реакція. Лабораторне обстеження дітей з ГА включало загальний аналіз крові та сечі, біохімічне обстеження крові (креатинін, сечовина, загальний білок, глюкоза, печінкові проби, електроліти, СРП).

Для уточнення діагнозу та диференційної діагностики абдомінального больового синдрому в 1183 (37,3%) дітей провели УСГ-обстеження.

Відкриту (традиційна) апендектомію (ВА) виконали у 2879 (90,8%), а лапароскопічну (ЛА) – у 292 (9,2%) дітей.

Статистичне опрацювання результатів дослідження проводили з використанням програми «SPSS Statistic for Windows», версія 15.0 (IBM Corp., Armonk, NY, USA): варіаційної статистики Fisher-Student з визначенням середнього арифметичного (M), помилки середнього арифметичного (m), коефіцієнта достовірності (p); параметричної оцінки достовірності різниці відносних величин (критерій Стьюдента). Для порівняння груп хворих використовували непараметричний метод Манна–Уітні. Значення $p<0,05$ вважали за достовірну різницю. З метою оцінки та порівняння різних показників застосовували ROC (receiver operating characteristic) криву (крива помилок). Оскільки крива ROC являє собою графічне відображення чутливості (вісь ординат) та специфічності (вісь абсцис), то площа під кривою (AUC – area under the curve) – точність показника. Крім того, визначали чутливість, специфічність, позитивну (ППЦ) і негативну прогностичну цінність (НПЦ) показників. Також визначали коефіцієнт імовірності (Likelihood Ratio – LR), виділяючи позитивний (LR+) і негативний (LR-) коефіцієнт.

Результати дослідження та їх обговорення

У досвідченого лікаря, особливо в центрах, в яких виконується понад 1000 апендектомій щорічно, точність діагностики ГА може сягати 90% [60,71]. За наявності типової клінічної картини, коли в дитини наявний біль у параумбілікальній ділянці з поступовим переміщенням у праву клубову ділянку, нудота і/або блювання, біль при транспортуванні до лікарні, симптоми місцевого по-

Читайте нас на сайті: http://med-expert.com.ua

дразнення очеревини при фізикальному огляді, діагностика ГА не становить труднощів. Проте клінічні прояви можуть бути нечіткими, а симптоми частково співпадати з іншою патологією, зокрема в дівчат-підлітків, дітей до трьох років, за наявності надмірної ваги або значного схуднення тощо [13,40,69]. Окрім того, труднощі в діагностиці ГА виникають у випадках наявності в дитини дизурії, закрепів або діареї, симптомів інфекції верхніх дихальних шляхів, нечітко вираженого напруження м'язів у правій клубовій ділянці або симптомів подразнення очеревини, що підтверджують й інші дослідники [15]. Водночас, «класичні» симптоми ГА можуть виявлятись і в дітей без ГА, зокрема у 47% дітей з анорексією, у 56% з блюванням, у 42% із напруженням м'язів у правій клубовій ділянці і у 28% із симптомом переміщення болю [5]. За результатами наших спостережень, типова клінічна картина ГА виявлена лише у 1232 (38,9%) дітей, а у решти вона мала відмінності, зокрема, симптом переміщення болю виявлений лише в 11,1% дітей, анорексія – у 21,7%, блювання – у 37,9%, нудота – у 39,7%. Таким чином, діагноз ГА достатньо важко встановити, ґрунтуючись лише на даних анамнезу та фізикального обстеження.

Точно ідентифікувати ранні симптоми захворювання є важливим моментом у дітей з ГА, що дає змогу мінімізувати ризик затримки хірургічного втручання і, відповідно, виникнення перфорації. Доведено, що затримка в лікуванні понад 36 годин зумовлює зростання частоти перфорацій на 65% [7]. Крім того, на частоту виникнення перфорації відростка впливає й тривалість захворювання. За даними R.M. Rentea зі співавторами (2017), розвиток перфоративного ГА рідко зустрічається при тривалості захворювання менше 24 годин, тоді як при тривалості клінічної симптоматики понад 48 годин частота перфорацій збільшується [60]. За даними різних джерел, вірогідність наявності перфорації відростка зростає при тривалості захворювання понад 36 годин і температури тіла 38°С [44,71]. Це не узгоджується з результатами нашого дослідження, коли 63,1% пацієнтів із перфоративним апендицитом госпіталізовані в перші 48 годин від моменту виникнення больового синдрому, а у 40,9% із них тривалість захворювання була менше 24 годин, а у 25,1% дітей температура тіла була в межах норми.

Лабораторне обстеження (загальний і біохімічний аналіз крові, загальний аналіз сечі) рутинно використовується у всіх дітей з підозрою на ГА, а їх результати, зокрема високий лейкоцитоз зі зсувом лейкоцитарної формули вліво, впливають на встановлення діагнозу ГА. Результати нашого дослідження свідчать [51,52], що показники загального аналізу крові, у поєднанні з результатами об'єктивного обстеження не дають змоги з високим ступенем достовірності встановити / заперечити діагноз ГА, що підтверджують і дані літератури [11,24].

Вважається, що лейкоцитоз понад 10х10⁹/л у 91% дітей свідчить про ГА або перфорацію відростка [2,44], і всі діти з такими показниками повинні консультуватись хірургом, а при менших показниках – достатньо спостереження педіатра в амбулаторних умовах [17]. З такими положеннями не можна повністю погодитись, оскільки, за результатами нашого дослідження [51,52], в 11,4% пацієнтів із гангренозним і перфоративним апендицитом лейкоцитоз на час госпіталізації не перевищував 10х10⁹/л, а у 16,1% дітей з катаральним ГА кількість лейкоцитів перевищувала 15х10⁹/л, що підтверджують й інші дослідники [23].

Останніми роками для діагностики ГА почали застосовувати співвідношення нейтрофілів до лімфоцитів (СНЛ), як простого і недороговартісного маркера субклінічного запалення [10,56]. Результати наших досліджень засвідчили, що СНЛ може використовуватись як маркер наявності ГА в дітей, оскільки він має достатньо високі прогностичні значення: чутливість – 84,9%, специфічність – 67,1%, ППЦ – 17,8%, НПЦ – 98,2% [51]. Такі результати співпадають із даними інших дослідників [10,25,56]. Водночас, на показник СНЛ впливає вірусна інфекція, яка в дітей може супроводжуватись абдомінальним больовим синдромом і лімфоцитопенією, що зумовлює хибно позитивні результати і, відповідно, гіпердіагностику ГА [22].

З метою визначення лабораторних маркерів, які б вказували на можливу перфорацію червоподібного відростка, проаналізована прогностична значущість кількості лейкоцитів, абсолютна кількість нейтрофілів, рівень СРП, СНЛ і рівень натрію. Тоді як кількість лейкоцитів, нейтрофілів та СРП вже давно використовують як маркери ГА та його ускладнень, то рівень натріємії відносно недавно впроваджений у клінічну практику як потенційний маркер доопераційної діагностики ускладнених форм ГА, а також для післяопераційних ускладнень у пацієнтів із гангренозним ГА [31,38]. За результатами аналізу, найкращі результати щодо діагностики перфоративного ГА виявили рівень натрію (AUC – 0,801, чутливість – 82,5%, специфічність – 84%, ППЦ – 98,5%, LR (+) – 5,2) і СНЛ (AUC – 0,832, чутливість – 90,3%, специфічність – 89,9%, ППЦ – 98,9%, LR (+) – 8,94) [52], що відповідає результатам інших досліджень [6,25,38]. Натомість,

Читайте нас на сайті: http://med-expert.com.ua

Таблиця 1
Сумарні результати УСГ-обстеження дітей з підозрою на гострий апендицит

Результати УСГ-обстеження	Абс. кількість хворих (%)
Заперечено наявність ГА	329 (27,8)
Підтверджено діагноз ГА	854 (72,2)
Ідентифіковано червоподібний відросток, у т.ч. незмінений червоподібний відросток Збільшення ЗМД червоподібного відростка Збільшення МТС червоподібного відростка Гіперплазія лімфоїдних фолікулів	786 (66,4) 108 (13,7) 383 (48,7) 219 (27,9) 77 (9,8)
Відсутність компресії червоподібного відростка	436 (55,5)
Розшарування стінки червоподібного відростка	221 (28,1)
Вторинні ознаки	
Наявність калового каменю (копроліт), у т.ч. при підтвердженому діагнозі ГА	79 (11,7) 52 (7,7)
Зміни у періапендикулярній зоні, у т.ч. зміни в жировій тканині випіт	 374 (43,8) 213 (24,9)
Посилення кровоплину у стінці відростка	208 (26,5)
Випіт у порожнині малого тазу, між петлями кишок	138 (16,2)
Парез кишок	517 (60,5)

прогностична цінність інших маркерів, зокрема лейкоцитозу (граничні значення ≥14,5х10⁹/л) та СРП (граничні значення ≥5,0 мг/дЛ), була обмеженою, що підтверджують дані літератури [2,11,73].

У дітей з підозрою на ГА необхідність у проведенні інструментальної діагностики (УСГ, КТ, МРТ або лапароскопія) ґрунтується на результатах первинного фізикального обстеження. Питання використання візуалізаційних методів діагностики ГА залишається предметом дискусій [20,32], хоча, на нашу думку, вони відіграють важливу роль у встановленні походження абдомінального больового синдрому.

За результатами УСГ, червоподібний відросток візуалізовано у 66,4% пацієнтів, що є достатньо високим показником, оскільки в літературі рівень візуалізації переважно коливається від 25% до 50% [12,48], хоча, за даними T. Reddan зі співавторами (2019), він може сягати майже 92% [59]. Частота виявлення червоподібного відростка при УСГ значною мірою залежить від досвіду лікаря, який проводить обстеження, а також наявності надлишкової маси тіла, значного метеоризму і положення відростка, зокрема ретроперитонеальне розташування або при порушеннях ротації кишок, на що вказують інші дослідники [21,50,68]. При УСГ-обстеженні в дітей з підозрою на ГА труднощі виникають під час виявлення непереконливих ознак ГА: відсутність компресії відростка при надмірній вазі дитини або при ретроцекальному або ретроперитонеальному положенні, незначна кількість випоту, посилення кровоплину в проєкції відростка (суб'єктивна оцінка). На подібних проблемах наголошують інші дослідники [68].

При УСГ визначали прямі та вторинні ознаки ГА (табл. 1).

Подібні критерії, у різних поєднаннях, використовують й інші дослідники [21,50,61].

Ще одним важливим питанням передопераційної УСГ є виявлення пацієнтів із перфорацією червоподібного відростка. Діагноз перфоративного ГА може бути утрудненим, оскільки зовнішній максимальний діаметр може зменшуватись, унаслідок спорожнення відростка, а дефект стінки або сформований абсцес можуть бути відсутніми, що спостерігали у 4,9% пацієнтів. Хоча вважається, що наявність копроліта є прямою ознакою перфоративного ГА [44,58], наші дослідження не підтверджують цього, оскільки копроліт виявляли у 11,7% усіх дітей, яким проводили УСГ, із них у 65,8% підтвердили діагноз ГА, а перфоративний ГА – у 32,7%, що узгоджується з результатами інших досліджень [46,61,70]. На відміну від даних E.L. Riedesel зі співавт. (2019), які частіше стверджували посилення кровоплину у стінці червоподібного відростка у дітей із перфоративним апендицитом [61], найчастіше (64,4%) виявляли цю ознаку в дітей із флегмонозним ГА, а при перфоративному ГА – лише у 7,7% пацієнтів. Це саме стосується й виявлення випоту та реактивних змін у періапендикулярних зонах, які деякі дослідники вважають критеріями перфоративного ГА [58,61]. Ці УСГ-ознаки виявляли в пацієнтів незалежно від морфологічної форми ГА.

За результатами дослідження можна стверджувати, що УСГ є важливим компонентом діагностики ГА у дітей з високою чутливістю, специфічністю,

Читайте нас на сайті: http://med-expert.com.ua

ППЦ, НПЦ і LR – 93%, 85%, 86%, 92% і 6,2, відповідно, що корелює з результатами провідних клінік дитячої хірургії [8,21,50]. Водночас УСГ-діагностика перфоративного ГА достатньо утруднена, а ті УСГ-симптоми, які, за даними літератури, можуть свідчити про перфорацію, за результатами нашого дослідження, виявляються і при інших морфологічних формах ГА.

Упродовж тривалого періоду апендектомія була основним методом лікування усіх пацієнтів з ГА. Останніми роками в багатьох країнах Заходу все частіше використовують методи консервативного лікування ГА, переважно без перфорації червоподібного відростка, з первинним позитивним ефектом 70–99% [43,49,65]. У наших дослідженнях метод консервативного лікування ГА не використовували, що, по-перше, зумовлено відсутністю такого методу в протоколах МОЗ України, по-друге, батьки дітей не давали згоди на консервативну терапію за наявності встановленого діагнозу ГА і нарешті, на нашу думку, ГА є незворотнім патологічним процесом, за винятком початкових стадій захворювання, коли чинником захворювання є запальний процес, а не наявність копроліти, карциноїдна пухлина або глистна інвазія [1,28,49]. Крім того, анатомічні та фізіологічні особливості дитячого організму зумовлюють інший клінічний перебіг ГА, ніж у дорослих, що зумовлює важчий вибір щодо методу лікування та неможливість «сліпого» перенесення результатів рандомізованих досліджень у дорослих пацієнтів на дітей. Такої ж думки дотримуються інші дослідники [28].

Апендектомія – одне з перших хірургічних втручань, яке виконують молоді хірурги, і найчастіша операція, що проводять в хірургічних відділеннях усіх лікарень і вважається методом вибору вже понад 100 років, завдяки ефективності та безпечності. Проте як видаляти червоподібний відросток – традиційно чи з використанням мініінвазивної техніки, вирішує хірург, ґрунтуючись на власному досвіді, можливостях клініки та побажаннях батьків.

Доцільність використання ЛА залишається предметом дискусій не тільки серед дитячій, але й дорослій хірургії, хоча ще у 2004 р. S. Sauerland зі співавторами вважали, що «… за тих клінічних умов, де наявні хірургічні навички, знання та обладнання, ми зазвичай рекомендуємо використовувати лапароскопію та ЛА у всіх пацієнтів з підозрою на ГА, якщо сама по собі лапароскопія не є протипоказаною або неможливою» [63].

Тоді як у розвинутих країнах ЛА є стандартним методом лікування дітей з ГА [47,57,72], то у країнах, що розвиваються, цей метод лікування тільки набуває поширеності [3]. Це в першу чергу зумовлено тим, що значна частка пацієнтів госпіталізується з клінічною картиною ускладненого ГА, і хірурги не ризикують виконувати мініінвазивного втручання, а, крім того, зберігаються проблеми кривої навчання.

Упродовж тривалого часу одним з основних постулатів хірургії як традиційної, так і мініінвазивної, за наявності ознак перитоніту, було обов'язкове промивання черевної порожнини, що мало на меті зменшити кількість післяопераційних гнійно-септичних ускладнень [26]. Незважаючи на недоведеність ефективності лаважа черевної порожнини, багато хірургів вважають за доцільне промивати черевну порожнину для «розведення» гнійного вмісту та «очищення» зони запалення, керуючись висловом «розведення є вирішенням проблеми забруднення – dilution is the solution to pollution» [16,26,35]. За даними опитування Європейської асоціації дитячих хірургів, лише 29% хірургів завжди промивають черевну порожнину при ГА, 58% – лише за наявності гнійного випоту, а 13% – переважно лаваж не використовують [72]. Серед наших пацієнтів лаваж проведений у 23,7% при ВА і у 32,9% при ЛА. Противники промивання аргументують власну позицію тим, що промивання не видаляє мікроорганізмів з черевної порожнини, оскільки вже відбулась їх адгезія на мезотеліальних клітинах очеревини; лаваж може сприяти дисемінації бактерій, а також зменшення концентрації медіаторів фагоцитозу, що знижує захисні властивості очеревини [66]. Аналіз результатів лікування пацієнтів, яким здійснювали лаваж і тільки аспірацію випоту, засвідчив відсутність статистично достовірної різниці щодо тривалості втручання, післяопераційного парезу кишок, антибіотикотерапії та початку ентерального харчування ($p>0,05$). Натомість, у дітей, яким виконували лише аспірацію випоту, частіше формувались ІАА (1,8% і 0,6%, відповідно, $p<0,05$) та інфікування в ділянці післяопераційної рани (1,4% і 1,1%, відповідно, $p>0,05$). ІАА переважно виникали в дітей після ВА, у яких апендектомія здійснювалась через класичний доступ у правій клубовій ділянці. Це підтверджує, що лапароскопічне втручання має більше можливостей для повного видалення випоту і розчину, який використовували для промивання. Ознаки ранньої кишкової непрохідності з рівною частотою виявлялись у дітей, яким проводили лаваж черевної порожнини і лише аспірацію (1,1%), а повторних втручань частіше потребували пацієнти, у яких тільки аспірували випіт (1,6% і 0,3%, відповід-

Читайте нас на сайті: http://med-expert.com.ua

Таблиця 2

Порівняльна характеристика результатів відкритої та лапароскопічної апендектомії (M±m)

Показник	Відкрита апендектомія	Лапароскопічна апендектомія	p
Тривалість втручання (хв)	46,04±0,93	46,21±2,58	0,982
Точність інтраопераційного діагнозу (%)	58,2	69,9	0,04
Тривалість антибіотикотерапії (доби)	4,90±0,13	3,72±0,5	0,002
Тривалість післяопераційного парезу кишок (год)	27,14±0,58	19,17±1,14	0,001
Початок ентерального харчування (доби)	2,33±0,75	1,08±0,67	0,006
Ліжко-день (доби)	6,13±0,21	5,22±0,63	0,099
Ранні післяопераційні ускладнення, абс. (%):			
серома/нагноєння	25 (0,9)	2 (0,7)	0,773
ІАА/інфільтрат	27 (0,9)	1 (0,3)	0,301
рання спайкова непрохідність	21 (0,7)	1 (0,3)	0,514
Пізні післяопераційні наслідки/ускладнення, абс. (%):			
хронічний біль у ділянці післяопераційного рубця	276 (30,5)	12 (9,5)	0,003
спайкова хвороба	197 (21,7)	7 (5,5)	0,007
спайкова непрохідність	178 (19,6)	12 (9,5)	0,02

но, p<0,05). Це узгоджується з результатами одних дослідників [16,26,64], проте суперечить даним інших [66].

Апендектомія, як і будь-яке хірургічне втручання, може супроводжуватись ускладненнями. Частота інфікування в ділянці післяопераційної рани або утворення сероми коливається в широких межах – від 0,09% при ЛА і 0,4% при ВА у випадках ГА без перфорації, а за наявності перфоративного ГА – від 0,16% при ЛА і 0,6% при ВА [42] і до 10,2% при ЛА та 23,1% при ВА за наявності періапендикулярного абсцесу [37], ІАА формуються у 1–4% пацієнтів із неускладненим ГА і у 10–24% – за наявності перфоративного ГА [36]. За результатами нашого дослідження, гнійно-септичні ускладнення (ІАА і нагноєння післяопераційної рани) виникли в 1,7% пацієнтів, яких прооперовано з приводу ГА, зокрема у 1,8% – після ВА і у 1% – після ЛА, а у 0,6% – клінічні ознаки ранньої спайкової непрохідності (у 0,7% – після ВА і у 0,3% – після ЛА). Гнійно-септичні ускладнення переважно виникали в дітей із гангренозним і перфоративним ГА (у 3,1% пацієнтів) і флегмонозним ГА (2,7%), у тому числі у 16,5% дітей із надмірною масою тіла, що узгоджується з даними літератури [19,34,62]. Низька частота формування ІАА у нашому дослідженні може бути зумовлена декількома чинниками: по-перше, ретельна санація черевної порожнини протягом втручання – лаваж із використанням 0,5–4 л 0,9% фізіологічного розчину, з додаванням повідон йоду або без нього, з наступною аспірацією; по-друге, адекватна антибактеріальна терапія у післяопераційному періоді, і по-третє, з достатньо великою частотою як ВА, так і ЛА, що виконуються у клініці. Такі результати узгоджуються з нещодавніми дослідженнями [19,35,45].

Формування зростів у черевній порожнині є природним фізіологічним процесом унаслідок будь-якого хірургічного втручанням, які у 4,5–20% дітей можуть проявлятися клінікою кишкової непрохідності [27,39]. За результатами нашого дослідження, частота виникнення тонкокишкової спайкової непрохідності в ранньому післяопераційному періоді статистично не відрізнялась у дітей, яких оперували традиційно чи лапароскопічно – 0,7% і 0,3%, відповідно (p>0,05), що співпадає з даними літератури [27,29].

Тоді як за частотою ускладнень у ранньому післяопераційному періоді ВА і ЛА не мали статистично достовірних відмінностей, то у віддалені терміни після операції ЛА виявила суттєві переваги перед ВА (табл. 2). Виникнення хронічного больового синдрому різної інтенсивності в ділянці післяопераційного рубця у віддалені терміни після операції відмічали 30,5% дітей після ВА і лише 9,5% – після ЛА (p<0,05).

Розвиток хронічної спайкової хвороби у віддалені терміни після хірургічного втручання відмітили 21,7% пацієнтів після ВА і лише 5,5% – після ЛА (p<0,05). Найчастіше спайкова хвороба виникала при деструктивних формах ГА – у 86,3% пацієнтів. Це можна пояснити тим, що при деструктивних процесах у червоподібному відростку можуть формуватися зрости між ним і прилеглими тканинами, а при апендектомії виконується більше маніпуляцій і, відповідно, більше травмуються тканини, що і є передумовою формування зростів.

У віддалені терміни з приводу гострої спайкової тонкокишкової непрохідності оперовано 18,4% дітей, у яких була апендектомія в анамнезі, із них у 19,6% була ВА і у 9,5% – ЛА. Серед усіх пацієнтів

Читайте нас на сайті: http://med-expert.com.ua

87,9% становили діти з деструктивним ГА. Це частково узгоджується з даними C.A. Håkanson зі співавторами (2020), які відмітили, що перфоративний апендицит зумовлений розвитком спайкової непрохідності у 25,5% пацієнтів [27]. На відміну від дослідження R.E. Andersson (2014), який зазначив, що спайкова кишкова непрохідність виникає переважно протягом перших двох років після апендектомії [4], у нашому дослідженні у 66,8% пацієнтів вона розвинулась упродовж перших трьох років.

Висновки

Для діагностики ГА серед лабораторних показників, які слід оцінювати разом із клінічними даними, найкращу прогностичну цінність виявляє СНЛ, а для доопераційної діагностики перфоративного апендициту – показники натріємії і СНЛ.

Включення у діагностичний процес УСГ у дітей з гострим абдомінальним синдромом дає змогу з високим ступенем достовірності підтвердити або виключити діагноз ГА, що сприяє зменшенню кількості невиправданих хірургічних втручань.

Лапароскопічна апендектомія є реальною альтернативою традиційним методам лікування ГА. Окрім добре відомих переваг мініінвазивної хірургії, ЛА має переваги у віддалені терміни після операції, зокрема, зменшення частоти хронічного больового синдрому в ділянці рубця, хронічної спайкової хвороби і, як наслідок, непрохідності кишок.

Автори заявляють про відсутність конфлікту інтересів.

References/Література

1. Abeş M, Petik B, Kazil S. (2007). Nonoperative treatment of acute appendicitis in children. J Pediatr Surg. 42 (8): 1439–1442. doi: 10.1016/j.jpedsurg.2007.03.049.
2. Al-Abed YA, Alobaid N, Myint F. (2015). Diagnostic markers in acute appendicitis Am J Surg. 209 (6): 1043–1047. doi: 10.1016/j.amjsurg.2014.05.024.
3. Ali R, Anwar M, Akhtar J. (2018). Laparoscopic versus open appendectomy in children: a randomized controlled trial from a developing country. J Pediatr Surg. 53 (2): 247–249. doi: 10.1016/j.jpedsurg.2017.11.022.
4. Andersson RE. (2014). Short-term complications and long-term morbidity of laparoscopic and open appendicectomy in a national cohort. Br J Surg. 101 (9): 1135–1142. doi: 10.1002/bjs.9552.
5. Becker T, Kharbanda A, Bachur R. (2007). Atypical clinical features of pediatric appendicitis. Acad Emerg Med. 14 (2): 124–129. doi: 10.1197/j.aem.2006.08.009.
6. Besli GE, Cetin M, Ulukaya Durakbasa C, Ozkanli S. (2019). Predictive value of serum sodium level in determining complicated appendicitis risk in children. Haydarpasa Numune Train Res Hosp Med J. 59 (1): 35–40. doi: 10.14744/hnhj.2019.16013.
7. Bickell NA, Aufses AH Jr, Rojas M, Bodian C. (2006). How time affects the risk of rupture in appendicitis. J Am Coll Surg. 202 (3): 401–406. doi: 10.1016/j.jamcollsurg.2005.11.016.
8. Binkovitz LA, Unsdorfer KM, Thapa P et al. (2015). Pediatric appendiceal ultrasound: accuracy, determinacy and clinical outcomes. Pediatr Radiol. 45 (13): 1934–1944. doi: 10.1007/s00247-015-3432-7.
9. Buicko JL, Parreco J, Abel SN, et al. (2017). Pediatric laparoscopic appendectomy, risk factors, and costs associated with nationwide readmissions. J Surg Res. 215: 245–249. doi: 10.1016/j.jss.2017.04.005.
10. Celik B, Nalcacioglu H, Ozcatal M, Altuner Torun Y. (2019). Role of neutrophil-to-lymphocyte ratio and platelet-to-lymphocyte ratio in identifying complicated appendicitis in the pediatric emergency department. Ulus Travma Acil Cerrahi Derg. 25 (3): 222–228. doi: 10.5505/tjtes.2018.06709.
11. Craig S, Dalton S. (2016). Diagnosing appendicitis: What works, what does not and where to go from here? J Paediatr Child Health. 52 (2): 168–173. doi: 10.1111/jpc.12998.
12. Cundy TP, Gent R, Frauenfelder C et al. (2016). Benchmarking the value of ultrasound for acute appendicitis in children. J Pediatr Surg. 51 (12): 1939–1943. doi: 10.1016/j.jpedsurg.2016.09.009.
13. Delgado-Miguel C, Muñoz-Serrano AJ, Barrena Delfa S et al. (2020). Influence of overweight and obesity on acute appendicitis in children. A cohort study. Cir Pediatr. 33 (1): 20–24.
14. Demidenko YG, Yarmak SY, Derkach IS et al. (2009) Diagnostic and treatment of destructive appendicitis by incomplete intestine rotation. Pediatric Surgery. Ukraine. 4: 53–55. [Демиденко ЮГ, Ярмак СЯ, Деркач ІС, та ін. (2009). Діагностика та лікування деструктивного апендициту при незавершеному повороті кишечника. Хірургія дитячого віку. 4: 53–55].
15. Drapkin Z, Dunnick J, Madsen TE, et al. (2020). Pediatric appendicitis: association of chief complaint with missed appendicitis. Pediatr Emerg Care. 36 (4): e204–e207. doi: 10.1097/PEC.0000000000001390.
16. Escolino M, Becmeur F, Saxena A et al. (2018). Infectious complications after laparoscopic appendectomy in pediatric patients with perforated appendicitis: is there a difference in the outcome using irrigation and suction versus suction only? Results of a multicentric International retrospective study. J Laparoendosc Adv Surg Tech A. 28 (10): 1266–1270. doi: 10.1089/lap.2018.0061.
17. Esparaz JR, McGovern GC, Mowrer AR et al. (2019). A simple algorithm to improve quality while reducing resource utilization in evaluation of suspected appendicitis in children. Am J Surg. 217 (3): 469–472. doi: 10.1016/j.amjsurg.2018.11.009.
18. Fujii T, Tanaka A, Katami H, Shimono R. (2020). Usefulness of the pediatric appendicitis score for assessing the severity of acute appendicitis in children. Pediatr Int. 62 (1): 70–73. doi: 10.1111/ped.14032.
19. Fujishiro J, Watanabe E, Hirahara N et al. (2021). Laparoscopic versus open appendectomy for acute appendicitis in children: a nationwide retrospective study on postoperative outcomes. J Gastrointest Surg. 25 (4): 1036–1044. doi: 10.1007/s11605-020-04544-3.
20. Glass CC, Saito JM, Sidhwa F et al. (2016). Diagnostic imaging practices for children with suspected appendicitis evaluated at definitive care hospitals and their associated referral centers. J Pediatr Surg. 51 (6): 912–916. doi: 10.1016/j.jpedsurg. 2016.02.055.
21. Gongidi P, Bellah RD. (2017). Ultrasound of the pediatric appendix. Pediatr Radiol. 47 (9): 1091–1100. doi: 10.1007/s00247-017-3928-4.
22. Greer D, Bennett P, Wagstaff B, Croaker D. (2019). Lymphopaenia in the diagnosis of paediatric appendicitis: a false sense of security? ANZ J Surg. 89 (9): 1122–1125. doi: 10.1111/ans.15394.
23. Grönroos P, Huhtinen H, Grönroos JM. (2009). Normal leukocyte count and C-reactive protein value do not effectively exclude acute appendicitis in children. Dis Colon Rectum. 52 (5): 1028–1029. doi: 10.1007/DCR.0b013e3181a51018.
24. Guaitoli E, Gallo G, Cardone E et al. (2020). Consensus statement of the Italian polispecialistic Society of Young Surgeons (SPIGC):

Читайте нас на сайті: http://med-expert.com.ua

diagnosis and treatment of acute appendicitis. J Invest Surg. 1–15. doi: 10.1080/08941939.2020.1740360. Online ahead of print.
25. Hajibandeh S, Hajibandeh S, Hobbs N, Mansour M. (2020). Neutrophil-to-lymphocyte ratio predicts acute appendicitis and distinguishes between complicated and uncomplicated appendicitis: A systematic review and meta-analysis. Am J Surg. 219 (1): 154–163. doi: 10.1016/j.amjsurg.2019.04.018.
26. Hajibandeh S, Hajibandeh S, Kelly A et al. (2018). Irrigation versus suction alone in laparoscopic appendectomy: Is dilution the solution to pollution? A systematic review and meta-analysis. Surg Innov. 25 (2): 174–182. doi: 10.1177/1553350617753244.
27. Håkanson CA, Fredriksson F, Lilja HE. (2020). Adhesive small bowel obstruction after appendectomy in children - Laparoscopic versus open approach. J Pediatr Surg. 55 (11): 2419–2424. doi: 10.1016/j.jpedsurg.2020.02.024.
28. Huang L, Yin Y, Yang L et al. (2017). Comparison of antibiotic therapy and appendectomy for acute uncomplicated appendicitis in children: a meta-analysis. JAMA Pediatr. 171 (5): 426–434. doi: 10.1001/jamapediatrics.2017.0057.
29. Jen HC, Shew SB. (2010). Laparoscopic versus open appendectomy in children: outcomes comparison based on a statewide analysis. J Surg Res. 161 (1): 13–17. doi: 10.1016/j.jss.2009.06.033.
30. Katkhouda N, Friedlander MH, Grant SW et al. (2000). Intraabdominal abscess rate after laparoscopic appendectomy. Am J Surg. 180 (6): 456–459. doi: 10.1016/s0002-9610(00)00504-3.
31. Kim DY, Nassiri N, de Virgilio C et al. (2015). Association between hyponatremia and complicated appendicitis. JAMA Surg. 150 (9): 911–912. doi: 10.1001/jamasurg.2015.1258.
32. Koberlein GC, Trout AT, Rigsby CK et al. (2019). ACR appropriateness criteria® suspected appendicitis – child J Am Coll Radiol. 16; Suppl 5: S252-S263. doi: 10.1016/j.jacr.2019.02.022.
33. Kutasy B, Puri P. (2013). Appendicitis in obese children. Pediatr Surg Int. 29 (6): 537–544. doi: 10.1007/s00383-013-3289-5.
34. Lane RS, Tashiro J, Burroway BW et al. (2018). Weekend vs. weekday appendectomy for complicated appendicitis, effects on outcomes and operative approach. Pediatr Surg Int. 34 (6): 621–628. doi: 10.1007/s00383-018-4260-2.
35. LaPlant MB, Saltzman DA, Rosen JI et al. (2019). Standardized irrigation technique reduces intraabdominal abscess after appendectomy. J Pediatr Surg. 54 (4): 728–732. doi: 10.1016/j.jpedsurg.2018.06.017.
36. Levin DE, Pegoli W Jr. (2015). Abscess after appendectomy: Predisposing factors. Adv Surg. 49: 263–280. doi: 10.1016/j.yasu.2015.03.010.
37. Li P, Han Y, Yang Y et al. (2017). Retrospective review of laparoscopic versus open surgery in the treatment of appendiceal abscess in pediatric patients: laparoscopic versus open surgery for appendiceal abscess. Medicine (Baltimore). 96 (30): e7514. doi: 10.1097/MD.0000000000007514.
38. Lindestam U, Almström M, Jacks J et al. (2020) Low plasma sodium concentration predicts perforated acute appendicitis in children: a prospective diagnostic accuracy study. Eur J Pediatr Surg. 30 (4): 350–356. doi: 10.1055/s-0039–1687870.
39. Linnaus ME, Ostlie DJ. (2016). Complications in common general pediatric surgery procedures. Semin Pediatr Surg. 25 (6): 404–411. doi: 10.1053/j.sempedsurg.2016.10.002.
40. Mahajan P, Basu T, Pai CW et al. (2020). Factors associated with potentially missed diagnosis of appendicitis in the emergency department. JAMA Netw Open. 3 (3): e200612. doi: 10.1001/jamanetworkopen.2020.0612.
41. Mandeville K, Monuteaux M, Pottker T, Bulloch B. (2015). Effects of timing to diagnosis and appendectomy in pediatric appendicitis. Pediatr Emerg Care. 31 (11): 753–758. doi: 10.1097/PEC.0000000000000596.
42. Masoomi H, Nguyen NT, Dolich MO et al. (2014). Laparoscopic appendectomy trends and outcomes in the United States: data from the Nationwide Inpatient Sample (NIS), 2004–2011. Am Surg. 80 (10): 1074–1077.
43. Minneci PC, Mahida JB, Lodwick DL et al. (2016). Effectiveness of patient choice in nonoperative vs surgical management of pediatric uncomplicated acute appendicitis. JAMA Surg. 151 (5): 408–415. doi: 10.1001/jamasurg.2015.4534.
44. Miyauchi H, Okata Y, Hatakeyama T et al. (2020). Analysis of predictive factors of perforated appendicitis in children. Pediatr Int. 62 (6): 711–715. doi: 10.1111/ped.14148.
45. Nataraja RM, Panabokke G, Chang AD et al. (2019). Does peritoneal lavage influence the rate of complications following pediatric laparoscopic appendicectomy in children with complicated appendicitis? A prospective randomized clinical trial. J Pediatr Surg. 54 (12): 2524–2527. doi: 10.1016/j.jpedsurg.2019.08.039.
46. Nykyforuk OM. (2019). Is it really possible to diagnose perforated appendicitis with an ultrasound in children? Paediatric Surgery. Ukraine. 4(65): 25–29. [Никифорук ОМ. (2019). Чи реально при ультрасонографії діагностувати перфоративний апендицит у дітей? Хірургія дитячого віку. 4(65): 25–29]. doi: 10.15574/PS.2019.65.25.
47. Obrist NM, Tschuor C, Breitenstein S et al. (2019). Appendectomy in Switzerland: how is it done? Updates Surg. 71 (2): 375–380. doi: 10.1007/s13304-019-00654-z.
48. Osmanov AO, Medzhidov RT, Magomedova SM. (2007). Echosonography of abdominal cavity for differential diagnostic of appendicitis. Annals of surgery. 1: 47–51. [Османов АО, Меджидов РТ, Магомедова СМ. (2007). Эхосонография брюшной полости в дифференциальной диагностике аппендицита. Анналы хирургии. 1: 47–51].
49. Patkova B, Svenningsson A, Almström M et al. (2020). Nonoperative treatment versus appendectomy for acute nonperforated appendicitis in children: five-year follow up of a randomized controlled pilot trial. Ann Surg. 271 (6): 1030–1035. doi: 10.1097/SLA.0000000000003646.
50. Pedram A, Asadian F, Roshan N. (2019). Diagnostic accuracy of abdominal ultrasonography in pediatric acute appendicitis. Bull Emerg Trauma. 7 (3): 278–283. doi: 10.29252/beat-0703011.
51. Pereyaslov AA, Bobak AI, Nykyforuk OM, Stenyk RV et al. (2020). Neutrophil to lymphocyte ratio as the marker of acute appendicitis and its destructive forms in children. Paediatric surgery.Ukraine. 2020.1: 35–40. [Переяслов АА, Бобак АІ, Никифорук ОМ, Стеник РВ та ін. (2020). Співвідношення нейтрофілів до лімфоцитів як маркер гострого апендициту та його деструктивних форм у дітей. Хірургія дитячого віку. 1(66): 35–40]. doi: 10.15574/PS.2020.66.35.
52. Pereyaslov AA, Nykyforuk OM, Bobak AI, Stenyk RV et al. (2020). Value of laboratory investigation data for the diagnostic of acute appendicitis in children. Paediatric Surgery. Ukraine. 2(67): 48–54. [Переяслов АА, Никифорук ОМ, Бобак АІ, Стеник РВ та ін. (2020). Значення даних лабораторного обстеження для діагностики гострого апендициту у дітей. Хірургія дитячого віку. 2(67): 48–54]. doi: 10.15574/PS.2020.67.48.
53. Podda M, Gerardi C, Cillara N et al. (2019). Antibiotic treatment and appendectomy for uncomplicated acute appendicitis in adults and children: a systematic review and meta-analysis. Ann Surg. 270 (6): 1028–1040. doi: 10.1097/SLA.0000000000003225.
54. Pogorilyi VV, Konoplitskyi VS, Golovaschenko OS. (2010). A method for diagnosing acute appendicitis in overweight children. Pediatric Surgery. Ukraine. 1: 41–42. [Погорілий ВВ, Конопліцький ВС, Головащенко ОС. (2010). Спосіб діагностики гострого апендициту у дітей з надмірною вагою тіла. Хірургія дитячого віку. 1: 41–42.].
55. Pogorilyi VV, Konoplitskyi VS, Navrotskyi VA, Korobko UE. (2019). An analysis of unsatisfactory results of treatment of acute appendicitis in children. Paediatric Surgery. Ukraine. 4(65): 30–34. [Погорілий ВВ, Конопліцький ВС, Навроцький ВА,

Читайте нас на сайті: http://med-expert.com.ua

Коробко ЮЄ. (2019). Аналіз незадовільних результатів лікування гострого апендициту у дітей. Хірургія дитячого віку. 4(65): 30–34]. doi: 10.15574/PS.2019.65.30.
56. Prasetya D, Rochadi, Gunadi. (2019). Accuracy of neutrophil lymphocyte ratio for diagnosis of acute appendicitis in children: a diagnostic study. Ann Med Surg (Lond). 48: 35–38. doi: 10.1016/j.amsu.2019.10.013.
57. Rautava L, Rautava P, Sipilä J, Kytö V. (2018). Occurrence and treatment of pediatric appendicitis in Finland 2004–2014. J Surg Res. 232: 33–38. doi: 10.1016/j.jss.2018.06.010.
58. Rawolle T, Reismann M, Minderjahn MI et al. (2019). Sonographic differentiation of complicated from uncomplicated appendicitis. Br J Radiol. 92 (1099): 20190102. doi: 10.1259/bjr.20190102.
59. Reddan T, Corness J, Harden F, Mengersen K. (2019). Improving the value of ultrasound in children with suspected appendicitis: a prospective study integrating secondary sonographic signs. Ultrasonography. 38 (1): 67–75. doi: 10.14366/usg.17062.
60. Rentea RM, Peter SD, Snyder CL. (2017). Pediatric appendicitis: state of the art review. Pediatr Surg Int. 33 (3): 269–283. doi: 10.1007/s00383-016-3990-2.
61. Riedesel EL, Weber BC, Shore MW et al. (2019). Diagnostic performance of standardized ultrasound protocol for detecting perforation in pediatric appendicitis. Pediatr Radiol. 49 (13): 1726–1734. doi: 10.1007/s00247-019-04475-5.
62. Rodríguez E, Valero J, Jaramillo L et al. (2020). Evaluation of concordance among surgeons and pathologists regarding the diagnosis and classification of acute appendicitis in children. J Pediatr Surg. 55 (8): 1503–1506. doi: 10.1016/j.jpedsurg.2019.09.025.
63. Sauerland S, Lefering R, Neugebauer EA. (2004). Laparoscopic versus open surgery for suspected appendicitis. Cochrane Database Syst Rev. 4: CD001546. doi: 10.1002/14651858.CD001546.pub2.
64. Snow HA, Choi JM, Cheng MW, Chan ST. (2016). Irrigation versus suction alone during laparoscopic appendectomy: a randomized controlled equivalence trial. Int J Surg. 28: 91–96. doi: 10.1016/j.ijsu.2016.01.099.
65. Steiner Z, Buklan G, Stackievicz R et al. (2017). Conservative treatment in uncomplicated acute appendicitis: reassessment of practice safety. Eur J Pediatr. 176 (4): 521–527. doi: 10.1007/s00431-017-2867-2.
66. St Peter SD, Holcomb GW. (2013). Should peritoneal lavage be used with suction during laparoscopic appendectomy for perforated appendicitis? Adv Surg. 47: 111–118. doi: 10.1016/j.yasu.2013.04.002.
67. Stringer MD. (2017). Acute appendicitis. J Paediatr Child Health. 53 (11): 1071–1076. doi: 10.1111/jpc.13737.
68. Swenson DW, Ayyala RS, Sams C, Lee EY. (2018). Practical imaging strategies for acute appendicitis in children. AJR Am J Roentgenol. 211 (4): 901–909. doi: 10.2214/AJR.18.19778.
69. Timmerman ME, Groen H, Heineman E, Broens PM. (2016). The influence of underweight and obesity on the diagnosis and treatment of appendicitis in children. Int J Colorectal Dis. 31 (8): 1467–1473. doi: 10.1007/s00384-016-2614-6.
70. Tseng P, Berdahl C, Kearl YL et al. (2016). Does right lower quadrant abdominal ultrasound accurately identify perforation in pediatric acute appendicitis? J Emerg Med. 50 (4): 638–642. doi: 10.1016/j.jemermed.2015.10.007.
71. Yu YR, Rosenfeld EH, Dadjoo S et al. (2019). Accuracy of surgeon prediction of appendicitis severity in pediatric patients. J Pediatr Surg. 54 (11): 2274–2278. doi: 10.1016/j.jpedsurg.2019.04.007.
72. Zani A, Hall NJ, Rahman A et al. (2019). European paediatric surgeons' association survey on the management of pediatric appendicitis. Eur J Pediatr Surg. 29 (1): 53–61. doi: 10.1055/s-0038-1668139.
73. Zani A, Teague WJ, Clarke SA et al. (2017). Can common serum biomarkers predict complicated appendicitis in children? Pediatr Surg Int. 33 (7): 799–805. doi: 10.1007/s00383-017-4088-1.
74. Zhang H, Liao M, Chen J et al. (2017). Ultrasound, computed tomography or magnetic resonance imaging: which is preferred for acute appendicitis in children? A meta-analysis. Pediatr Radiol. 47 (2): 186–196. doi: 10.1007/s00247-016-3727-3.

Відомості про авторів:

Переяслов Андрій Анатолійович *– д.мед.н., проф., проф. каф. дитячої хірургії Львівського НМУ імені Д. Галицького. Адреса: м. Львів, вул. Лисенка, 31. https://orcid.org/0000-0002-1225-0299.*

Стеник Роман Володимирович *– зав. першого хірургічного відділення КНП ЛОР Львівської обласної дитячої клінічної лікарні «ОХМАТДИТ». Адреса: м. Львів, вул. Лисенка, 31.*

Бобак Андрій Іванович *– здобувач каф. дитячої хірургії Львівського НМУ імені Д. Галицького. Адреса: м. Львів, вул. Лисенка, 31. https://orcid.org/0000-0001-7002-1534.*

Дворакевич Андрій Орестович *– к.мед.н., ординатор першого хірургічного відділення КНП ЛОР Львівської обласної дитячої клінічної лікарні «ОХМАТДИТ». Адреса: м. Львів, вул. Лисенка, 31. https://orcid.org/0000-0003-1509-8525.*

Никифорук Олеся Мирославівна *– к.мед.н., асистент каф. дитячої хірургії Львівського НМУ імені Д. Галицького. Адреса: м. Львів, вул. Лисенка, 31. https://orcid.org/0000-0003-2967-5653.*

Борова-Галай Олеся Євгенівна *– зав. діагностичного відділення, лікар-ультрасонографіст КНП ЛОР Львівської обласної дитячої клінічної лікарні «ОХМАТДИТ». Адреса: м. Львів, вул. Лисенка, 31.*

Мальований Ярослав Богданович *– заст. директора з хірургічної роботи, ординатор першого хірургічного відділення КНП ЛОР Львівської обласної дитячої клінічної лікарні «ОХМАТДИТ». Адреса: м. Львів, вул. Лисенка, 31.*

Стаття надійшла до редакції 12.02.2021 р., прийнята до друку 18.05.2021 р.

Читайте нас на сайті: http://med-expert.com.ua

УДК 616.71–007.155.616.8–085.2/3

Ю.М. Гук, А.М. Зима, Т.А. Кінча-Поліщук, А.І. Чеверда, О.Ю. Скуратов

Медикаментозна корекція структурно-функціонального стану кісткової тканини в пацієнтів із фіброзною дисплазією

ДУ «Інститут травматології та ортопедії НАМН України», м. Київ

Paediatric surgery.Ukraine.2021.2(71):42-49; doi 10.15574/PS.2021.71.42

For citation: Guk YM, Zyma AM, Kincha-Polishchuk TA, Chewerda AI, Skuratov OY. (2021). Drug correction of the structural and functional state of bone tissue in patients with fibrous dysplasia. Paediatric Surgery.Ukraine. 2(71):42-49; doi 10.15574/PS.2021.71.42.

У значної кількості пацієнтів із фіброзною дисплазією серед різної ортопедичної патології провідними є больовий синдром у кістках, їх деформація і патологічні переломи, порушення стану кісткової тканини та її метаболізму. Питання корекції клініко-ортопедичних проявів захворювання та змін структурно-функціонального стану кісткової тканини недостатньо вивчене та потребує удосконалення.

Мета – удосконалити медикаментозну антиостеопоротичну терапію пацієнтів із фіброзною дисплазією для зниження в них больового синдрому, для поліпшення стану кісткової тканини та її метаболізму.

Матеріали та методи. У відділенні травматології та ортопедії дитячого віку ДУ «Інститут травматології та ортопедії НАМН України» у період 2015–2020 рр. на лікуванні перебували 16 пацієнтів із фіброзною дисплазією (із поліосальною формою – 6 хворих, із синдромом Олбрайта – 5, із хворобою Кампаначчі – 5), яким призначено медикаментозну антиостеопоротичну терапію, зокрема, із застосуванням антирезорбентів (препаратів памідронової кислоти). Вік пацієнтів становив від 6 до 28 років, 13 хворих були дитячого віку. Якісну та кількісну оцінку результатів терапії й зниження больового синдрому визначено за допомогою візуальної аналогової шкали, а поліпшення стану кісткової тканини та її метаболізму – шляхом дослідження мінеральної щільності кісткової тканини та маркерів кісткового обміну.

Результати. Наведено обґрунтування, загальні принципи та особливості антиостеопоротичної терапії; показання та протипоказання до неї; розрахунки доз та схеми застосування тих чи інших препаратів, у тому числі з групи бісфосфонатів при фіброзній дисплазії. Наведену медикаментозну терапію успішно апробовано в 16 пацієнтів із фіброзною дисплазією. Ефективність проведеного лікування підтверджена зменшенням або усуненням больового синдрому, призупиненням прогресування патологічних осередків у кістках нижніх кінцівок, поліпшенням структурного стану кісткової тканини та її метаболізму.

Висновки. Результати медикаментозної терапії в пацієнтів із фіброзною дисплазією свідчать про її ефективність і доцільність, на що вказує купірування больового синдрому, поліпшення структурного стану кісткової тканини та її метаболізму.

Дослідження виконано відповідно до принципів Гельсінської декларації. Протокол дослідження ухвалено Локальним етичним комітетом установи. На проведення досліджень отримано інформовану згоду пацієнтів.

Автори заявляють про відсутність конфлікту інтересів.

Ключові слова: фіброзна дисплазія, патологічні переломи, деформації кісток, медикаментозна терапія, бісфосфонати, препарати памідронової кислоти.

Drug correction of the structural and functional state of bone tissue in patients with fibrous dysplasia

Y.M. Guk, A.M. Zyma, T.A. Kincha–Polishchuk, A.I. Chewerda, O.Y. Skuratov

SI «The Institute of Traumatology and Orthopedics» of the NAMS of Ukraine, Kyiv

In a significant number of patients with fibrous dysplasia, among various orthopedic pathologies, bone pain, its deformation and pathological fractures, disorders of bone tissue and its metabolism are leading. Issues of correction of clinical and orthopedic manifestations of the disease and changes in the structural and functional state of bone tissue are insufficiently studied and need improvement.

Purpose – to improve drug antiosteoporotic therapy for patients with fibrous dysplasia in order to reduce their pain, improve the condition of bone tissue and its metabolism.

Читайте нас на сайті: http://med-expert.com.ua

Materials and methods. In the department of pediatric traumatology and orthopedics of the SI «ITO NAMSU» in the period from 2015 to 2020, 16 patients with FD were treated (with polyosal form – 6 patients, with Albright syndrome – 5, with Campanacci syndrome – 5), who have been used drug antiosteoporotic therapy, in particular with the use of antiresorbents (pamidronic acid preparations). The age of patients ranged from 6 to 28 years, 13 patients were children. Qualitative and quantitative assessment of the therapy results and reduction of pain was performed by applying the «VAS» scale, improving the condition of bone tissue and its metabolism by studying the mineral density of bone tissue and markers of bone metabolism.

Results. The article presents the rationale, general principles and features of antiosteoporotic therapy; indications and contraindications to it; calculations of doses and schemes of application of these or those drugs, including from group of bisphosphonates at a fibrous dysplasia. The presented drug therapy has been successfully tested in 16 patients with fibrous dysplasia. The effectiveness of the treatment is confirmed by the reduction or elimination of pain, stopping the progression of pathological bone disease of the lower limbs, improving structural condition of bone tissue and its metabolism.

Conclusions. The results of drug therapy in patients with fibrous dysplasia indicates its effectiveness and appropriateness of use, which is shown by the relief of pain, improving the structural condition of bone tissue and its metabolism.

Key words: fibrous dysplasia, pathological fractures, bone deformities, drug therapy, bisphosphonates, pamidronic acid preparations.

Медикаментозная коррекция структурно-функционального состояния костной ткани у пациентов с фиброзной дисплазией

Ю.Н. Гук, А.Н. Зима, Т.А. Кинча–Полищук, А.И. Чеверда, А.Ю. Скуратов

ГУ «Институт травматологии и ортопедии НАМН Украины», г. Киев

У значительного числа пациентов с фиброзной дисплазией среди различной ортопедической патологии лидирует болевой синдром в костях, их деформация и патологические переломы, нарушение состояния костной ткани и ее метаболизма. Вопрос коррекции клинико-ортопедических проявлений заболевания и изм енений структурно-функционального состояния костной ткани недостаточно изучен и требует совершенствования.

Цель – усовершенствовать медикаментозную антиостеопоротическую терапию пациентов с фиброзной дисплазией для снижения у них болевого синдрома, для улучшения состояния костной ткани и ее метаболизма.

Материалы и методы. В отделении травматологии и ортопедии детского возраста ГУ «Институт травматологии и ортопедии НАМН Украины» в период 2015–2020 гг. на лечении находились 16 пациентов с фиброзной дисплазией (с полиосальной формой – 6 больных, с синдромом Олбрайта – 5, с болезнью Кампаначчи – 5), которым назначена медикаментозная антиостеопоротическая терапия, в частности, с применением антирезорбентов (препаратов памидроновой кислоты). Возраст пациентов составлял от 6 до 28 лет, 13 больных были детского возраста. Качественная и количественная оценка результатов терапии и снижения болевого синдрома проведена с помощью визуальной аналоговой шкалы, а улучшения состояния костной ткани и ее метаболизма – путем исследования минеральной плотности костной ткани и маркеров костного обмена.

Результаты. Представлены обоснования, общие принципы и особенности антиостеопоротической терапии, показания и противопоказания к ней, расчеты доз и схемы применения тех или иных препаратов, в том числе из группы бисфосфонатов при фиброзной дисплазии. Представленная медикаментозная терапия успешно апробирована у 16 пациентов с фиброзной дисплазией. Эффективность проведенного лечения подтверждена уменьшением или устранением болевого синдрома, приостановкой прогрессирования патологических очагов в костях нижних конечностей, улучшением структурного состояния костной ткани и ее метаболизма.

Выводы. Результаты медикаментозной терапии у пациентов с фиброзной дисплазией свидетельствуют о ее эффективности и целесообразности применения, на что указывает купирование болевого синдрома, улучшение структурного состояния костной ткани и ее метаболизма.

Исследование выполнено в соответствии с принципами Хельсинкской декларации. Протокол исследования одобрен Локальным этическим комитетом учреждения. На проведение исследований получено информированное согласие пациентов.

Авторы заявляют об отсутствии конфликта интересов.

Ключевые слова: фиброзная дисплазия, патологические переломы, деформации костей, медикаментозная терапия, бисфосфонаты, препараты памидроновой кислоты.

Вступ

Фіброзна дисплазія (ФД) – системне захворювання скелета, що проявляється спотвореним формуванням кісткової тканини, виникненням патологічних осередків фіброзної тканини в одній або декількох кістках, їх механічною неповноцінністю, формуванням осьових деформацій довгих кісток і патологічними переломами, які, своєю чергою, призводять до ранньої інвалідизації та соціальної дезадаптації пацієнтів [2,3,6,8,11].

Значний рівень поширеності цієї хвороби, різноманіття та поліморфізм клінічних проявів захворювання, виникнення остеопоротичних змін у кістковій тканині, відсутність адекватних та ефективних сучасних методів діагностики, медикаментозної антиостеопоротичної терапії та хірургічного лікування призводять до катастрофічних наслідків у вигляді порушення чи втрати функції ходьби й опори [2,3,6,8,11].

Як відомо, літературні публікації, присвячені дослідженню різних форм ФД, перенасичені інформацією стосовно її етіопатогенетичних аспектів, клініко-ортопедичних проявів і хірургічних методик корекції деформацій довгих кісток та оперативного лікування патологічних переломів. Проте наукові періодичні видання надають обмежену інформацію про застосування медикаментозної терапії в пацієнтів із цією патологією, зокрема, щодо застосування препаратів із групи бісфосфонатів, вони вказують на поодинокі дослідження, що стосуються цього питання.

Так, відомий канадський дослідник Francis H. Glorieux та ін. у 2003 р. [10] застосував у лікуванні 18 пацієнтів дитячого віку з поліосальною формою ФД препарати памідронової кислоти (ППК) та відмітив у цих хворих зменшення больового синдрому, поліпшення метаболізму кісткової тканини, на що вказувало зниження рівня маркера остеорезорбції та покращення структурного стану кісткової тканини (підвищення Z-критерію за рентгенденситометричними даними). Корекція больового синдрому є однією з провідних проблем, що турбують ортопедів усього світу, найновіші досягнення в корекції больового синдрому надав

Читайте нас на сайті: http://med-expert.com.ua

у 2012 р. Roland D. Chapurlat та ін. [2], які також використали ППК у 5 пацієнтів дитячого віку та 4 дорослих із поліосальною формою захворювання та синдромом Олбрайта, виявили значне зменшення больового синдрому та підвищення рухливості пацієнтів, зниження рівня маркера ремоделювання кісткової тканини – остеокальцину та поліпшення денситометричних показників структури кістки. На зменшення болю в кістках, покращення рентгенологічних даних (зменшення патологічних осередків, поліпшення структури кісток), нормалізацію рівня гідроксипроліну та лужної фосфатази вказали дослідження R.D. Chapurlat, P.D. Delmas (1997) [1], які застосували ППК у 20 пацієнтів із ФД.

Таким чином, в англомовних літературних джерелах останнього часу з'явилася незначна кількість публікацій, які свідчать про ефективність медикаментозної терапії пацієнтів дитячого віку з різними формами ФД, препаратами з групи антирезорбентів, бісфосфонатів, зокрема, ППК. Як вказують ці видання, у пацієнтів із ФД після терапії цими препаратами поліпшується структурного-функціональний стан кісткової тканини, нарощується кісткова маса, зменшуються явища системного остеопорозу та кількість патологічних переломів кісток [1,7,9,10,12].

На превеликий жаль, серед значного загалу цих джерел обмаль інформації, що стосується базисних основ антиостеопоротичної терапії при ФД, відсутні показання, протипоказання та особливості застосування тих чи інших препаратів (у тому числі з групи антирезорбентів – бісфосфонатів), розрахунки доз та схеми, які б залежали від особливостей змін метаболізму кісткової тканини, форми захворювання й віку пацієнта. Також чітко не встановлені критерії ефективності медикаментозної терапії ФД як клінічного, так і параклінічного плану. Нез'ясованою залишається оптимальна тривалість і періодичність курсів лікування, тривалість ефекту терапії після її завершення.

Відомо, що показаннями до застосування ППК із групи біфосфонатів є захворювання з підвищеною остеокластичною резорбцією (хвороба Педжета, деформуюча остеодистрофія Педжета, деформуючий остеїт Педжета, спадкова прогресуюча остеодистрофія; гіперкальціємія зумовлена злоякісними пухлинами). Гістологічні та біохімічні прояви ФД і захворювання кістки Педжета, які мають подібні клініко-лабораторні прояви, призводять до підвищеної остеокластичної резорбції при ФД, що обґрунтовує показання до лікування препаратами з групи бісфосфонатів пацієнтів саме у хворих із поліосальною формою ФД. Метою застосування цих препаратів є зниження кісткової резорбції, при підвищеній остеокластичній активності, що є характерним для ФД, а саме, її поліосальної форми. Підґрунтям до застосування препаратів із групи бісфосфонатів у пацієнтів із ФД можна вважати дослідження змін структурного стану кісткової тканини та її метаболізму і доведення факту підвищення остеокластичної активності в деяких пацієнтів при різних формах ФД. Проте, незважаючи на успіхи світової спільноти в лікуванні бісфосфонатами пацієнтів із ФД, залишається низка невирішених питань стосовно цієї терапії, на що акцентувалася увага раніше.

Застосування антиостеопоротичних препаратів при поліосальній формі ФД має на меті поліпшення структурно-функціонального стану кісткової тканини (СФСКТ), її метаболізму та підвищення якості життя цих пацієнтів шляхом збільшення кісткової маси, потовщення кортикального шару кісток, зменшення кількості патологічних переломів, попередження виникнення деформацій довгих кісток верхніх і нижніх кінцівок, а також відновлення чи поліпшення в них функції ходьби та опори. Проте в інструкції до застосування ППК дитячий вік є протипоказанням, а ФД не входить до списку захворювань, при яких застосовуються ці препарати. Незважаючи на це, відомо, що в більшості країн світу (США, Канада, Франція, Італія, Велика Британія) проведено наукові дослідження, які довели ефективність застосування цих препаратів у дітей з поліосальною формою ФД; також відомо, що лікарі-ортопеди з інших країн у власній практиці застосовували цю групу препаратів поза інструкцією (off-label), отримуючи дозвіл від батьків дітей, яким проводять таку медикаментозну терапію. У світовій практиці відомі деякі фахівці, які успішно застосовували (R.D. Chapurlat, P.D. Delmas (2004); H. Plotkin, F. Rauch, F.H. Glorieux (2003); R. Lala, P. Matarazzo, M. Andreo (2006)) ППК при цій нозології в дітей вже понад півтора десятиріччя.

В Україні ППК у лікуванні поліосальної форми ФД у пацієнтів різних вікових груп, у тому числі дитячого віку, не застосовувалися, незважаючи на відповідні зміни метаболізму кісткової тканини, маркерів кісткового обміну та чіткі показання до їх застосування.

На превеликий жаль, ФД є захворюванням, що рідко зустрічається (1: 20000–30000 новонароджених). З цим, на наш погляд, пов'язано те, що провідні світові фармацевтичні компанії не провели масштабних досліджень із цієї проблеми та не внесли відповідних корективів до протипоказань і показань. У всьому світі умовою до застосування ППК у хворих дітей із ФД є отримання дитячим ортопедом згоди від батьків дітей на введення цих препаратів і наявність позитивного висновку комітету з біоетики медичного закладу, в якому проводиться ця терапія. Відділення травматології та ортопедії дитячого віку ДУ «Інститут травматології та ортопедії НАМН України» отримало дозвіл

Читайте нас на сайті: http://med-expert.com.ua

на застосування ППК («паміфос», «паміред», «паміредін» та ін.) із групи бісфосфонатів II покоління в комісії щодо питань координації та нормативно-правового забезпечення клінічних випробувань при Президії НАМН України.

Таким чином, на наш погляд, розроблення загальних позицій медикаментозної антиостеопоротичної терапії в пацієнтів із ФД є важливим медично-соціальним завданням та має базуватися на дослідженні структурно-функціонального стану кісткової тканини та її метаболізму (ступеня вираженості остеопоротичних змін) і залежати від форми захворювання, віку пацієнта і клініко-ортопедичних проявів.

Мета дослідження – поліпшити результати лікування пацієнтів із різними формами ФД шляхом удосконалення медикаментозної корекції порушень структурного стану кісткової тканини залежно від форми захворювання, особливостей клінічного перебігу, біохімічних і рентгенденситометричних змін, віку пацієнта.

Дослідження виконано відповідно до принципів Гельсінської декларації. Протокол дослідження ухвалено Локальним етичним комітетом установи. На проведення досліджень отримано інформовану згоду пацієнтів.

Матеріали та методи дослідження

У відділенні травматології та ортопедії дитячого віку ДУ «Інститут травматології та ортопедії НАМН України» у період 2015–2020 рр. на лікуванні перебували 16 пацієнтів із ФД (із поліосальною формою – 6 хворих, із синдромом Олбрайта – 5, із хворобою Кампаначчі – 5), яким застосовано медикаментозну антиостеопоротичну терапію. Вік пацієнтів становив від 6 до 28 років, 13 хворих були дитячого віку.

Медикаментозну антиостеопоротичну терапію застосовано в загальній групі, яку становили 16 пацієнтів із ФД (із поліосальною формою – 6 хворих, із синдромом Олбрайта – 5, із хворобою Кампаначчі – 5). Усім пацієнтам загальної групи застосовано базисну антиостеопоротичну терапію, яка включала в себе препарати кальцію (Ca) і вітаміну D, та призначено обов'язкове дослідження рівня Ca і вітаміну D у сироватці крові, як до лікування, так і під час його проведення.

Серед загальної групи пацієнтів 10 хворим із вираженим больовим синдромом у кістках і значними деформаціями уражених кісток нижніх кінцівок (із поліосальною формою – 4 хворі, із синдромом Олбрайта – 2 хворі, із хворобою Кампаначчі – 4 хворі) проведено антиостеопоротичну терапію, в основі якої, крім базисної, застосовано ППК.

Кістковий метаболізм вивчено в усіх хворих із ФД, яким проведено медикаментозну терапію шляхом дослідження маркерів кісткоутворення (totalP1NP), остеорезорбції (β-CrossLaps (β-CTx)) і циклу ремоделювання (остеокальцин). Також досліджено рівень 25 (OH) вітаміну D (вітамін D загальний) як маркера гормональної ланки ремоделювання кісткової тканини. Дослідження виконано методом імуноферментного аналізу на аналізаторі «Elecsys» фірми «Roche» («Roche-Diagnostics», Німеччина) в умовах лабораторії клінічної фізіології та патології опорно-рухового апарату ДУ «Інститут геронтології НАМН України» за допомогою тест-систем «Cobas». Мінеральну щільність кісткової тканини (МЩКТ) досліджено за допомогою рентгенденситометричного методу та оцінки T- і Z-критерію у групі пацієнтів, яким призначено ППК: до терапії – 10 хворих, після неї – 3 хворих. Ефективність медикаментозної терапії оцінено клінічно за зменшенням або усуненням больового синдрому (за даними клінічного дослідження – зниження балів за візуально-аналоговою шкалою (ВАШ), яку застосовано в пацієнтів віком від 10 років); параклінічно – за зниженням рівня β-CrossLaps у сироватці крові через 6–12 місяців і підвищенням рівня Z-критерію поперекового відділу хребта через рік від початку лікування.

Статистичний аналіз наведено у вигляді описової статистики з розрахунком середньої арифметичної та стандартного відхилення (M±SD) та Медіани і міжквартильного інтервалу Me (25–75%). Порівняння показників у динаміці представлено через розрахунок критерію Вілкоксона з використанням статистичного пакету «STATA 12».

Результати дослідження та їх обговорення

Розроблено такі напрями медикаментозної корекції СФСКТ у хворих із різними формами ФД залежно від ступеня ураження кісткової тканини:

– медикаментозна терапія в комбінації з хірургічними втручаннями в пацієнтів із ФД;

– самостійна медикаментозна терапія в пацієнтів, яким не показані хірургічні втручання або в яких є протипоказання до проведення останніх.

Основою до удосконалення медикаментозної терапії при ФД стали фундаментальні рентгенденситометричні й біохімічні дослідження порушень СФСКТ та її метаболізму, розуміння патогенезу цього захворювання, які дали змогу визначити різні схеми, дози, комбінації ППК з іншими антиостеопоротичними препаратами залежно від форми ФД і змін стану кісткової тканини.

Метою удосконаленої та застосованої антиостеопоротичної терапії було досягнення значного зменшення кісткової резорбції та збільшення приросту кісткової маси в пацієнтів, що клінічно призведе до зменшення або зникнення больового синдрому, призупинення або зменшення прогресування осьових деформацій кінцівок і кількості патологічних переломів, а рентгенологіч-

Читайте нас на сайті: http://med-expert.com.ua

но – до призупинення прогресування (або до регресування) патологічних осередків ФД або остеодисплазії.

Вибір медикаментозної терапії остеопорозу у всіх пролікованих хворих був індивідуальним. На вибір тих чи інших антиостеопоротичних препаратів впливали різні фактори, у тому числі форма захворювання, маса пацієнта, кількість уражених кісток і ступінь їх ураження, було в нього оперативне чи ні, рівень Са сироватки крові та об'єктивні показники остеопоротичних змін – МЩКТ, зміни кісткових маркерів. Також зміна схеми лікування була можлива на розсуд лікаря, у разі погіршення загального стану хворого або лабораторних показників (наприклад, при зниженні рівня Са в сироватці крові на тлі застосування ППК можливим було призначення препаратів Са в підвищеній дозі або відмова від подальших інфузій). Усім пацієнтам, яким застосовано терапію ППК, проведено дослідження стану кісткової тканини шляхом визначення рівня маркера остеорезорбції – β-CrossLaps у сироватці крові та МЩКТ із подальшим вирахуванням Z-критерію за «золотим стандартом» для дитячого віку, а Т-критерію – для дорослих. Досліджено МЩКТ у поперековому відділі хребта (L1–L4) (оцінено Z-критерій) шляхом застосування двохенергетичної рентгенівської денситометрії на апараті «DXA» фірми «G. E. MedicalSystems», LUNAR. Ступінь остеорезорбції до лікування (показник β-CrossLaps) оцінено шляхом порівняння з референтними нормативними базами норм дітей відповідних вікових груп, а результати рентгенівської денситометрії – з нормою, відповідно до рекомендацій International Society for Clinical Densitometry, 2013 [4,5]. Обов'язково визначено рівень Са сироватки крові до і через 48 годин після інфузій ППК для запобігання можливій гіпокальціємії.

Нормальний рівень Са сироватки крові був однією з умов призначення терапії ППК (Са сироватки крові не нижче 2,4 ммоль/л). Хворим, у яких у процесі дослідження встановлено зниження рівня Са сироватки крові, призначено додатково кальцемін по 1 таблетці 2 рази на добу протягом 1 місяця з повторним дослідженням рівня Са.

На підставі проведених досліджень структурного стану кісткової тканини та її метаболізму в пацієнтів із ФД залежно від клінічних проявів, форми захворювання, віку пацієнта та від змін параклінічних показників розроблено показання до медикаментозної антиостеопоротичної терапії із застосуванням бісфосфонатів:

- клінічно – біль у кістках у пацієнтів із поліосальною формою ФД, синдромом Кампаначчі зі значною площею патологічного осередка в кістці (у більшості випадків стегнова кістка і великогомілкова кістка), посилення осьових деформацій кісток нижніх кінцівок;
- рентгенологічно – виражене прогресування патологічних осередків або осередку ФД (збільшення осередків, витончення кортикального шару, здуття, посилення рентгенологічного симптому «матового скла»);
- зміни рентгенденситометричних показників (Z-критерію від -1,1 до -1,5 і нижче);
- зміни показника остеорезорбції в сироватці крові пацієнтів із різними формами ФД від 0,500 нг/мл до 3,5 нг/мл.

Залежно від змін стану кісткової тканини пацієнтам призначено різні схеми медикаментозної терапії: базисну та базисну в комбінації з ППК.

ППК застосовано в дозі 0,5–1,0 мг/кг/добу протягом однієї-двох-трьох діб з інтервалом між циклами інфузій 3–4 місяці протягом від 9 місяців до року.

Показаннями до базисної терапії визначено усі випадки захворювання ФД із больовим синдромом, нормальними показниками β-CrossLaps до 0,500 нг/мл і Z-критерію до -1,0 SD.

Усім пацієнтам призначено базисну терапію, що включала препарати Са у вигляді остеогенону по 1–2 капсули 2 рази на добу або кальцеміну по 1–2 таблетки на добу та вітаміну D до 1000–2000 МО на добу незалежно від змін СФСКТ протягом терміну лікування.

Базисну терапію в поєднанні з ППК або іншими бісфосфонатами у дозі 0,5 мг/кг ваги застосовано у випадках поліосальної форми захворювання та синдрому Кампаначчі за наявності больового синдрому та невеликої площі ураження кісток патологічними осередками, незначно виражених осьових деформаціях кісток нижніх кінцівок і змінах β-CrossLaps від 0,500 до 1,5 нг/мл, а Z-критерію – від -1,1 до -1,5 SD.

Показаннями до базисної терапії в комбінації із застосуванням ППК у дозі 1 мг/кг ваги були пацієнти з вираженим больовим синдромом, значною площею і ступенем ураження стегнової та великогомілкової кісток, значними осьовими деформаціями при поліосальній формі захворювання й синдромом Олбрайта, з вираженим больовим синдромом та значною площею ураження великогомілкової кістки при синдромі Кампаначчі і змінами показників β-CrossLaps від 1,5 нг/мл і вище, а Z-критерію – від -1,5 SD і нижче.

Кількість циклів залежала від порушень СФСКТ, виявлених до лікування, динаміки їх змін під час терапії та від реакції організму на первинне введення ППК, а також площі і ступеня ураження кістки чи кісток осередками фіброзної тканини. Також у разі різкого зниження рівня Са, підтвердженого лабораторно після другої інфузії, наступну інфузію в межах одного циклу не проводили.

Читайте нас на сайті: http://med-expert.com.ua

Слід зазначити, що в деяких випадках, коли прослідковувалися клініко-лабораторні «ножиці», зокрема, виражений больовий синдром, значна площа ураження кісток, прогресування та збільшення об'єму патологічних осередків за умови незначних змін параклінічних показників (β-CrossLaps і Z-критерію) – питання дози препаратів ППК та кількості інфузій вирішували індивідуально, перевагу надавали клінічним даним.

Потрібно відмітити, що введення ППК інколи призводило до м'якого зниження рівня Са в сироватці від нормальних показників (2,2–2,6 ммоль/л) до 1,9–2,1 ммоль/л. Ці зміни виявлені в 1 хворого під час першого циклу лікування, але в подальшому вони стали менш помітними та виявлялися рідко (після 2-го циклу – у 2 хворих, після 3-го циклу – в 1-го хворого з поліосальною формою ФД).

Батьки усіх пацієнтів, які отримували ППК, дали інформаційну згоду на проведення медикаментозної терапії.

Ефективність медикаментозної терапії оцінено за зниженням рівня β-CrossLaps у сироватці крові пацієнтів через 6 місяців і підвищенням рівня Z-критерію поперекового відділу хребта через 1 рік від початку лікування. Терміни для оцінки ефективності терапії визначено згідно з рекомендаціями Міжнародної асоціації остеопорозу. Пацієнтам віком до 5 років не виконано рентгенівську денситометрію (згідно з рекомендаціями International Societyfor Clinical Densitometry, 2013), а оцінку ефективності лікування у них проведено лише за клінічними даними та змінами маркера остеорезорбції.

У всіх пацієнтів загальної групи до лікування виявлено больовий синдром, що проявлявся болем в уражених кістках верхніх і нижніх кінцівок у спокої та після навантаження. Проте слід зазначити, що інтенсивність і вираженість цього синдрому при різних формах ФД різнилися за інтенсивністю.

Так, за шкалою ВАШ до застосування медикаментозного лікування в пацієнтів з ФД виявлено такі показники: загальна група (16 хворих) (0–5 балів) із середнім значенням 2,2 балу; група пацієнтів, яким застосовано лише базисну терапію (I група, 6 хворих) (0–1 бал) із середнім показником 0,3 балу; група пацієнтів, яким застосовано базисну терапію в комбінації із ППК (II група, 10 хворих) (1–5 балів) із середнім значенням 3,5±1,5 балу, Медіана (25–75%)=4,0 (3–5). Також у хворих усіх груп відмічено посилення інтенсивності болю за останні 6–12 місяців до початку медикаментозної терапії.

Поруч зі скаргами на біль у кістках в усіх пацієнтів загальної групи встановлено осьові деформації кісток нижніх кінцівок різного ступеня вираженості, значні патологічні осередки довгих кісток нижніх кінцівок і порушення функції ходьби й опори від незначної до різко вираженої.

Слід відмітити, що після медикаментозної антиостеопоротичної терапії в пацієнтів усіх груп виявлено зниження інтенсивності больового синдрому або в деяких випадках взагалі не було скарг на біль.

Так, за шкалою ВАШ встановлено поліпшення в кожній групі пацієнтів: загальна група (16 хворих) із середнім значенням 0,7 балу; група пацієнтів, яким застосовано лише базисну терапію (I група, 6 хворих), із середнім показником 0 балів; група пацієнтів, яким застосовано базисну терапію в комбінації із ППК (II група, 10 хворих), із середнім значенням 1,3±1,0 балу, Медіана (25–75%)=1,5 (0–2). Динаміка за шкалою ВАШ статистично значуща, p=0,0045 (оцінка за критерієм Вілкоксона).

Пацієнтами відмічено поліпшення ходьби та опори, можливість проходити довшу дистанцію без больового синдрому в кістках. Рентгенологічно в 3 випадках визначено поліпшення структури кісткової тканини – потовщення кортикального шару, призупинення прогресування патологічних осередків. Результати клінічного дослідження, даних рентгенденситометричного дослідження і маркерів кісткового обміну в пацієнтів, яким проведено медикаментозну терапію ППК, наведено в таблиці. Проте серед маркерів кісткового обміну нами проаналізовано лише маркер остеорезорбції як показник ефективності проведеної терапії бісфосфонатами.

За даними таблиці, у пацієнтів із синдромом Кампаначчі виявлено до лікування найвищі значення маркера остеорезорбції – 2,4±0,80; Медіана (25–75%)=2,3 (1,75–3,0) (1-й хворий – 1,64 нг/мл; 2-й хворий – 2,77 нг/мл; 3-й хворий – 3,23 нг/мл, 4-й хворий – 3,35 нг/мл), що свідчить про значну остеокластичну активність у ділянці патологічного осередку великогомілкової кістки; проте зміну рентгенденситометричного показника (Z-критерій, -3,5 SD) відмічено лише в одного пацієнта на ураженій кінцівці. Після проведеної терапії через 6–12 місяців у пацієнтів із такою формою ФД виявлено в усіх випадках зниження рівня β-CrossLaps до 1,92±0,48; Медіана (25–75%)=1,94 (1,60–2,24), p=0,144 (1-й хворий – 1,31 нг/мл; 2-й хворий – 1,98 нг/мл; 3-й хворий – 1,91 нг/мл; 4-й хворий – 2,49 нг/мл) від 18,7% до 41% у різних випадках. В 1 пацієнта з хворобою Кампаначчі після терапії відмічено значне поліпшення МЩКТ на боці ураження, про що свідчить зміна Z-критерію з -3,5 до 1,8 SD.

Проаналізовано дані пацієнтів із цією формою і виявлено, що найбільше зниження в сироватці крові β-CrossLaps та нормалізація остеорезорбції при

Читайте нас на сайті: http://med-expert.com.ua

Таблиця

Результати клінічного дослідження, рентгенденситометричного дослідження, маркерів кісткового обміну в пацієнтів, яким проводили медикаментозну терапію препаратами памідронової кислоти

Рік нар.	Діагноз	До лікування								Після лікування							
		денситометрія			маркери кісткового обміну до лікування				ВАШ до лік.	денситометрія			маркери кісткового обміну після лікування				ВАШ після лік.
		хребет	пр. стег	лів. стег	P1NP	V.D.	остео-кальцин	β croslaps		хребет	пр. стег	лів. стег	P1NP	V.D.	остео-кальцин	β croslaps	
2010	СК	-0,9	-2,5	-1,1	1057	12,48	141,7	1,85	1				764,5	55	97,4	1,91	0
					929,1	10,14	105	3,23									
1992	ПФ	-2,5	-0,3	-0,2		16,7		1,84	5					50,4		0,979	2
2005	СК	-0,5	-0,2	-1,6		19,7	21,94	3,35	1	-0,6	-0,2	-1,4	653,2	23,56	137,8	2,49	0
		-0,4	-0,6	1,8													
1993	С-м Олб	-1,3	-2,9	-1,5				3,01	5							2,71	2
2012	ПФ	0,6	-0,7	-1,9	700,2	36,33	13,29	1,88	4					67,1	27,4	1,62	1
2011	С-м Олб	-0,7	-1,9	-2,5	1158	38,91	30,1	3,46	4				1072	57,1	26,4	1,88	2
2010	ПФ	-1,1	-1,5	-1,3		108	30,6	2,01	3					75	22,1	1,87	1
2008	ПФ	-2	-2,2	-3,8	830,1	20,4	37,1	2,34	5	-1,6						1,98	0
2009	СК	-0,5	-0,9	-0,4	400	16,8	78,5	2,77	3					39,3		1,98	2
2008	СК	-0,5	-1	-3,5	879,5	62,02	75,07	1,64	4	-0,4	-0,8	-1,5	573,3		17,1	1,31	3

введенні ППК отримано у 2 пацієнтів, які мали найвищі показники до початку терапії (3,23–1,9 нг/мл; 3,35–2,49 нг/мл), що свідчить про активну «реакцію» кісткової системи на терапію при значному порушенні циклу ремоделювання кісткової тканини. При цьому серед пацієнтів із синдромом Кампаначчі відмічено невідповідність лабораторних і денситометричних показників – при незначному підвищенні маркера остеорезорбції виражені зміни, що вказують на зниження щільності кісткової тканини (зниження Z-критерію).

У пацієнтів із поліосальною формою ФД 4 хворі) відмічено у всіх випадках зниження маркера остеорезорбції β-CrossLaps з 2,0±0,22; Медіана (25–75%)=1,95 (1,86–2,17) до 1,61±0,44; Медіана (25–75%)=1,75 (1,30–1,92), p=0,069. Після проведеної терапії через 6–12 місяців виявлено такі результати: 1-й хворий – 1,84–0,97 нг/мл, 2-й хворий – 1,88–1,62 нг/мл, 3-й хворий – 2,34–1,98 нг/мл, 4-й хворий – 2,01–1,87 нг/мл, а також зниження інтенсивності больового синдрому. В 1 пацієнта з цією формою проведено рентгенденситометричне дослідження, яке вказало на поліпшення МЩКТ через 1 рік після терапії в поперековому відділі хребта (Z-критерій -2 -1,6 SD).

При синдромі Олбрайта у 2 пацієнтів, яким проведено терапію ППК, виявлено зниження маркера остеорезорбції β-CrossLaps з 3,01 нг/мл до 2,71 нг/мл і 3,46 нг/мл до 2,06 нг/мл відповідно. У першому випадку проведено лише 2 інфузії ППК, у другому – 4 інфузії ППК протягом року. Такі результати свідчать про необхідність відповідності протоколу застосування ППК і тривалішої терапії, яку слід проводити мінімум один рік. Це твердження також підтверджено динамікою змін β-CrossLaps, яку відмічено в одного пацієнта із синдромом Олбрайта, у якого була перерва у введенні ППК терміном 1 рік: після першого введення відмічено зниження маркера остеорезорбції з 3,46 нг/мл до 2,88 нг/мл, у подальшому його підвищення без терапії до 4,15 нг/мл і повторне зниження після терапії до 2,06 нг/мл. Таку ж динаміку виявлено і стосовно інтенсивності больового синдрому.

Поділ на вказані підгрупи за рахунок невеликого числа спостережень та варіабельності показників не дає змоги оцінити статистичну значущість зниження маркера остеорезорбції β-CrossLaps. Узагальнена оцінка для всіх 10 пацієнтів показує статистично значуще зниження показника остеорезорбції β-CrossLaps за період лікування з 2,4±0,68; Медіана (25–75%)=2,18 (1,85–3,0) до 1,87±0,50; Медіана (25–75%)=1,89 (1,62–1,98), p=0,007 (оцінка за критерієм Вілкоксона).

З аналізу отриманих даних таблиці встановлено, що ефективність застосованої терапії не залежить від дози ППК і форми ФД. Проте відмічено тенденцію до взаємозв'язку (асоційованості змін) між змінами маркера остеорезорбції та його зниженням залежно від початкових змін, які виявлено до терапії – чим вищий показник, тим ефективніша терапія, що проявляється в зниженні інтенсивності больо-

Читайте нас на сайті: http://med-expert.com.ua

вого синдрому, поліпшенні структури кісткової тканини, як у ділянці осередку, так і поза ним.

Таким чином, результати медикаментозної антиостеопоротичної терапії із застосуванням препаратів групи бісфосфонатів свідчать про зменшення больового синдрому та підвищення щільності вогнищ ФД, сприяє «дозріванню» вогнищ і відповідно потенційно обмежує можливий ріст й утворення нових патологічних осередків.

Висновки

Проведені клініко-ортопедичні, рентгенологічні, рентгенденситометричні та біохімічні дослідження дали змогу обґрунтувати і розробити загальні принципи, показання і особливості медикаментозної антиостеопоротичної терапії із застосуванням ППК у пацієнтів із різними формами ФД залежно від форми захворювання, ступеня вираженості больового синдрому, порушення структурного стану кісткової тканини та її метаболізму, об'єму патологічного осередку чи осередків у довгих кістках нижніх кінцівок і віку пацієнта.

Результати медикаментозної антиостеопоротичної терапії в пацієнтів із різними формами ФД із застосуванням у тому числі ППК свідчать про її ефективність та доцільність, на що вказує: зменшення або усунення больового синдрому (за даними клінічного дослідження – зниження балів за шкалою ВАШ, що є статистично значущим, p=0,0045 (оцінка за критерієм Вілкоксона)), призупинення прогресування патологічних осередків у стегновій та великогомілковій кістках, поліпшення структурного стану кісткової тканини (за даними рентгенденситометричного дослідження – підвищення рівня Z-критерій) і метаболізму кісткової тканини (за даними біохімічного дослідження – статистично значуще зниження показника остеорезорбції β-CrossLaps за період лікування з 2,4±0,68; Медіана (25–75%)=2,18 (1,85–3,0) до 1,87±0,50; Медіана (25–75%)=1,89 (1,62–1,98), p=0,007 (оцінка за критерієм Вілкоксона)) у пацієнтів із різними формами ФД.

Автори заявляють про відсутність конфлікту інтересів.

References/Література

1. Chapurlat RD, Delmas PD, Liens D, Meunier PJ. (1997). Long-term effects of intravenous pamidronate in fibrous dysplasia of bone. J Bone Miner Res. 12: 1746–1752.
2. Chapurlat RD, Gensburger D, Jimenez-Andrade JM, Ghilardi JR, Kelly M, Mantyh P. (2012). Pathophysiology and medical treatment of painin fibrous dysplasia of bone Orphanet Journal of Rare Diseases. 7 (1): S3. doi: 10.1186/1750-1172-7-S1-S3. PMCID: PMC3359957; PMID: 22640953.
3. Corsi A, Ippolito E, Robey PG, Riminucci M, Boyde A. (2017, Oct). Bisphosphonate-induced zebra lines in fibrous dysplasia of bone: histo-radiographic correlation in a case of McCune Albright-Syndrome. Skeletal Radiol. 46 (10): 1435–1439. doi: 10.1007/s00256-017-2698-2.
4. Crofton PM, Evans N, Taylor MRH, Holland CV. (2002). Serum Cross Laps: pediatric reference intervals from birth to 19 years of age. Clin Chemistry. 48 (4): 671–673.
5. Crofton PM, Evans N, Taylor MRH, Holland CV. (2004). Procollagen Type I amino-terminal propeptide: pediatric reference data and relations hip with procollagen type I carboxy l-terminal propeptide. Clin. Chemistry. 50 (11): 2173–2176.
6. Javaid MK, Boyce A, Appelman-Dijkstra N, Ong J et al. (2019). Best practice management guidelines forfibrous dysplasia/McCune-Albright syndrome: a consensus statement from the FD/MAS international consortium. Orphanet Journal of Rare Diseases. 14: 139. https://doi.org/10.1186/s13023-019-1102-9.
7. Lala R, Matarazzo P, Bertelloni S, Buzi F, Rigon F, de Sanctis C. (2000). Pamidronate treatment of bone fibrous dysplasia in nine children with Mc Cune Albright syndrome. Acta Paediatr. 89: 188–193.
8. Meier ME, van der Bruggen W, van de Sande MAJ, Appelman-Dijkstra NM. (2021, Apr 9). Regression of fibrous dysplasia in response to denosumab therapy: A report of two cases Bone Reports. 14: 101058. doi: 10.1016/j.bonr.2021.101058.
9. Pfeilschifter J, Ziegler R. (1998). Effect of pamidronate on clinical symptoms and bone metabolism in fibrous dysplasia and McCune-Albright syndrome. Med Klin. 93: 352–359.
10. Plotkin H, Rauch F, Zeitlin L, Munns C, Travers R, Glorieux FH. (2003). Effect of Pamidronate Treatment in Children with Polyostotic Fibrous Dysplasia of Bone. J Clin Endocr&Metabol. 88: 4569–4575.
11. Tripathy SK, Swaroop S, Velagada S, Priyadarshini D et al. (2020, Nov). Response to Zoledronic Acid Infusion in Children With Fibrous Dysplasia. Frontiers in Pediatrics. 8: Article 582316. doi: 10.3389/fped.2020.582316. PMCID: PMC7732464; PMID: 33330278.
12. Zacharin M, O'Sullivan M. (2000). Intravenous pamidronate treatment of polyostotic fibrous dysplasia associated with the McCune-Albright syndrome. J Pediatr. 137: 403–409.

Відомості про авторів:

Гук Юрій Миколайович *– д.мед.н., проф., зав. відділу травматології та ортопедії дитячого віку ДУ «Інститут травматології та ортопедії дитячого віку НАМН України». Адреса: м. Київ, вул. Бульварно-Кудрявська, 27; тел. (044) 486–79–44. https://orcid.org/0000–0002–4213–3560.*

Зима Андрій Миколайович *– к.мед.н., ст.н.с. відділу травматології та ортопедії дитячого віку ДУ «Інститут травматології та ортопедії дитячого віку НАМН України». Адреса: м. Київ, вул. Бульварно-Кудрявська, 27; тел. (044) 486–29–73. https://orcid.org/0000–0001–5443–2499.*

Кінча-Поліщук Тамара Анатоліївна *– к.мед.н., пров.н.с. відділу травматології та ортопедії дитячого віку ДУ «Інститут травматології та ортопедії дитячого віку НАМН України». Адреса: м. Київ, вул. Бульварно-Кудрявська, 27; тел. (044) 486–29–73. https://orcid.org/0000–0002–7632–5796.*

Чеверда Андрій Іванович *– к.мед.н., ст.н.с. відділу травматології та ортопедії дитячого віку ДУ «Інститут травматології та ортопедії дитячого віку НАМН України». Адреса: м. Київ, вул. Бульварно-Кудрявська, 27; тел. (044) 486–29–73. https://orcid.org/0000–0002–7632–8278).*

Скуратов Олександр Юрійович *– лікар ортопед-травматолог відділу травматології та ортопедії дитячого віку ДУ «Інститут травматології та ортопедії дитячого віку НАМН України». Адреса: тел. (044) 486–29–73. https://orcid.org/0000–0001–8128–4196.*

Стаття надійшла до редакції 27.02.2021 р., прийнята до друку 17.05.2021 р.

Читайте нас на сайті: http://med-expert.com.ua

УДК 616.348-007.61-053.2-089

В.П. Притула[1], Д.Ю. Кривченя[1], М.І. Сільченко[2], О.О. Курташ[3], С.Ф. Хуссейні[1], Є.О. Руденко[1]

Первинний коло-анальний степлерний анастомоз при хірургічному лікуванні хвороби Гіршпрунга в дітей

1Національний медичний університет імені О.О. Богомольця, м. Київ, Україна
[2]Національна дитяча спеціалізована лікарня «ОХМАТДИТ», м. Київ, Україна
[3]Івано-Франківський національний медичний університет, Україна

Paediatric surgery.Ukraine.2021.2(71):50-57; doi 10.15574/PS.2021.71.50

For citation: Prytula VP, Krivchenya DYu, Silchenko MI, Kurta OO et al. (2021). Primary colo-anal stapler anastomosis for the surgical treatment of Hirschsprung's disease in children. Paediatric Surgery.Ukraine. 2(71):50-57; doi 10.15574/PS.2021.71.50.

Хвороба Гіршпрунга (ХГ) належить до групи тяжких вроджених вад розвитку товстої кишки, що лікується лише хірургічно. Різні способи радикальної корекції ХГ еволюційно вдосконалювалися. Найбільш успішною, фізіологічною і технічно прийнятною вважається методика Soave–Boley.

Мета – оцінити ефективність використання степлерного первинного коло-анального анастомозу як елемента операції Soave–Boley при хірургічному лікуванні ХГ у дітей.

Матеріали та методи. Проаналізовано хірургічне лікування 125 дітей з різними формами ХГ віком від 6 місяців до 18 років, проведене за методикою Soave–Boley з формуванням первинного коло-анального анастомозу механічним (степлерним) способом.

Результати. У 20 (16,00%) із 125 пацієнтів з ускладненим перебігом ХГ проведено двоетапне хірургічне лікування – виведення захисної кишкової стоми (1-й етап) і радикальна операція (2-й етап). У решти 105 (84,00%) пацієнтів радикальну корекцію ХГ виконано одноетапно – без попередньо сформованої захисної кишкової стоми. В 1 (0,80%) із 125 пацієнтів, прооперованих за методикою Soave–Boley з первинним коло-анальним степлерним анастомозом, у ранньому післяопераційному періоді діагностовано гематому міжфутлярного простору, ліквідовану консервативно. Також лише в 1 (0,80%) із 125 дітей, яким сформовано первинний коло-анальний анастомоз степлерним способом, у віддаленому післяопераційному періоді виникло хірургічне ускладнення – залишковий агангліоз, скорегований сфінктероміектомією за Lynn.

Висновки. Операція Soave–Boley зі степлерним коло-анальним анастомозом є ефективним методом радикальної корекції ХГ відкритим способом у дітей різного віку при одноетапних або двоетапних втручаннях. Використання степлерного первинного коло-анального анастомозу як елемента операції Soave–Boley при хірургічному лікуванні ХГ у дітей із дотриманням необхідних технічних застережень має суттєві переваги над класичним його варіантом.

Дослідження виконано відповідно до принципів Гельсінської декларації. Протокол дослідження ухвалено Локальним етичним комітетом усіх зазначених у роботі установ. На проведення досліджень отримано інформовану згоду батьків, дітей.

Автори заявляють про відсутність конфлікту інтересів.

Ключові слова: хвороба Гіршпрунга, діти, хірургічне лікування, результати.

Primary colo-anal stapler anastomosis for the surgical treatment of Hirschsprung's disease in children

V.P. Prytula[1], D.Yu. Krivchenya[1], M.I. Silchenko[2], O.O. Kurtash[3], S.F. Hussaini[1], Ye.O. Rudenko[1]
[1]Bogomolets National Medical University, Kyiv, Ukraine
[2]National Children's Specialized Hospital «OKHMATDYT», Kyiv, Ukraine
[3]Ivano-Frankivsk National Medical University, Ukraine

Hirschsprung's disease (HD) belongs to group of severe congenital malformations of the colon that can be only treated surgically. Various methods of radical correction HD have been evolutionarily improved. The Soave–Boley technique is considered to be the most successful, physiological and technically acceptable.

Читайте нас на сайті: http://med-expert.com.ua

Purpose – to evaluate the effectiveness of the use of stapler for primary colo-anal anastomosis as an element of Soave-Boley surgery in the surgical treatment of HD in children.

Materials and methods. The analysis of surgical treatment of 125 children with various forms of HD aged from 6 months to 18 years, the formation of the primary colo-anal anastomosis was done using the Soave–Boley technique by mechanical (stapler) method.

Results. In 20 patients (16.00%) among 125 with complicated course of HD, it was difficult to do radical single stage surgical treatment they required two-stage treatment (stage 1) formation of the protective intestinal stoma and (stage 2) radical surgery. In the remaining 105 (84.00%) patients, single stage radical correction of HD was performed. In 1 (0.80%) of 125 patients operated by the Soave–Boley method with a primary colo-anal stapler anastomosis, in the early postoperative period was diagnosed with hematoma between pull through colon and sero-mascular pouch, which was treated conservatively. And in one patient (0.80%) of 125 children in the remote postoperative period there was surgical complication – residual agangliosis, which was corrected by sphincteromyectomy by Lynn technique.

Conclusions. Soave–Boley surgery with stapler colo-anal anastomosis is an effective method of radical correction of HD in children of different ages with one-stage or two-stage interventions. The use of a stapler for primary colo-anal anastomosis as an element of Soave–Boley surgery for the surgical treatment of HD in children with the consideration of necessary technical precautions has significant advantages over its classic methods.

The research was carried out in accordance with the principles of the Helsinki declaration. The study protocol was approved by the Local Ethics Committee of these Institutes. The informed consent of the patient was obtained for conducting the studies.

No conflict of interest was declared by the authors.

Key words: Hirschsprung's disease, children, surgical treatment, results.

Первичный коло-анальный степлерный анастомоз при хирургическом лечении болезни Гиршпрунга у детей

В.П. Притула[1], Д.Ю. Кривченя[1], М.И. Сильченко[2], О.О. Курташ[3], С.Ф. Хуссейни[1], Е.О. Руденко[1]

[1]Национальный медицинский университет имени А.А. Богомольца, г. Киев, Украина

[2]Национальна детская специализированная больница «ОХМАТДЕТ», г. Киев, Украина

[3]Ивано-Франковский национальный медицинский университет, Украина

Болезнь Гиршпрунга (БГ) относится к группе тяжелых врожденных пороков развития толстой кишки, которая лечится только хирургически. Различные способы радикальной коррекции БГ эволюционно совершенствовались. Наиболее удачной, физиологической и приемлемой в техническом исполнении считается методика Soave–Boley.

Цель – оценить эффективность использования степлерного первичного коло-анального анастомоза как элемента операции Soave–Boley при хирургическом лечении БГ у детей.

Материалы и методы. Проанализировано хирургическое лечение 125 детей с различными формами БГ в возрасте от 6 месяцев до 18 лет, проведенное по методике Soave–Boley с формированием первичного коло-анального анастомоза механическим (степлерным) способом.

Результаты. У 20 (16,00%) из 125 пациентов с осложненным течением БГ проведено двухэтапное хирургическое лечение – выведение защитной кишечной стомы (1-й этап) и радикальная операция (2-й этап). В остальных 105 (84,00%) пациентов радикальная коррекция БГ выполнена одноэтапно – без предварительно сформированной защитной кишечной стомы. В 1 (0,80%) из 125 пациентов, прооперированных по методике Soave–Boley с первичным коло-анальным степлерным анастомозом, в раннем послеоперационном периоде диагностирована гематома межфутлярного пространства, ликвидированная консервативно. Также только в 1 (0,80%) из 125 детей, которым сформирован первичный коло-анальный анастомоз степлерным способом, в отдаленном послеоперационном периоде возникло хирургическое осложнение – остаточный аганглиоз, скорректированный сфинктеромиектомией по Lynn.

Выводы. Операция Soave–Boley со степлерным коло-анальным анастомозом является эффективным методом радикальной коррекции БГ открытым способом у детей разного возраста при одноэтапных или двухэтапных вмешательствах. Использование степлерного первичного коло-анального анастомоза как элемента операции Soave–Boley при хирургическом лечении БГ у детей с соблюдением необходимых технических предостережений имеет существенные преимущества перед классическим его вариантом.

Исследование выполнено в соответствии с принципами Хельсинкской декларации. Протокол исследования одобрен Локальным этическим комитетом всех участвующих учреждений. На проведение исследований получено информированное согласие родителей, детей.

Авторы заявляют об отсутствии конфликта интересов.

Ключевые слова: болезнь Гиршпрунга, дети, хирургическое лечение, результаты.

Вступ

Хвороба Гіршпрунга (ХГ) – досить часта вада розвитку кишечника (1:2–5000 живих немовлят), яку лікують лише хірургічно [13,16]. Різні способи радикальної корекції ХГ еволюційно вдосконалювалися. У хронологічному порядку були запропоновані так звані «класичні» відкриті операції – O. Swenson (1948), B. Duhamel (1956), F. Rehbein (1959), F. Soave (1963), H. Lynn (1956) та їх численні модифікації [1,12,15,16]. Кожна з цих методик мала певну мету в ліквідації причини і наслідків аганглiозу кишечника [6,8,11].

На сучасному етапі мініінвазивні способи хірургічного лікування ХГ стали основним підходом при цій патології [3,18]. Проте в окремих випадках модернізовані «класичні» відкриті методики не відкинуті з практики дитячої хірургії, особливо в дітей старшого віку [2,9,12].

Класична операція Soave, що передбачала трансректальне зведення мобілізованої ободової кишки з резекцією слизової оболонки агангліонарної прямої кишки та формування коло-анального анастомозу, відкрила еру найбільш фізіологічних підходів хірургічного лікування цієї патології. Ця методика полягала у зведенні мобілізованої ураженої частини ободової кишки через демукозований ано-ректальний канал у бік промежини із залишенням зведеної кишки за межами анального отвору (перший етап). Надлишок кишки відсікали через 15–20 діб, коли відбулося спонтанне зрощення серозно-м'язового

Читайте нас на сайті: http://med-expert.com.ua

Таблиця 1

Розподіл пацієнтів за віком та анатомічними формами хвороби Гіршпрунга, прооперованих методом Soave–Boley (степлерним анастомозом), абс. (%)

Анатомічні форми хвороби Гіршпрунга	Вік пацієнтів				Усього
	6–12 міс.	1–3 роки	3–7 років	від 7 років	
Ректальна	2 (1,60)	7 (5,60)	9 (7,20)	8 (6,40)	26 (20,80)
Ректосигмоподібна	3 (2,40)	26 (20,80)	31 (24,80)	20 (16,00)	80 (64,00)
Субтотальна	-	15 (12,00)	4 (3,20)	-	19 (15,20)
Усього	5 (4,00)	48 (38,40)	44 (35,20)	28 (22,40)	125 (100)

футляра прямої кишки зі зведеною через нього кишкою (другий етап). Однак після спонтанного двоетапного формування коло-анального анастомозу значною мірою існували загрози появи стенозу співустя та раннього розвитку ентероколіту після стенозування. Цю операцію визнали дитячі хірурги, які, своєю чергою, її вдосконалили [4,7,16].

Найбільш вдалими вважаються модифікації T. Denda та K. Katsumata (1966) [17], S.J. Boley зі співавт. (1968) [5] та Д.Ю. Кривченя зі співавт. (1983) [9], які в різні часи незалежно один від одного модернізували методику Soave формуванням первинного коло-анального анастомозу. Більшість дитячих хірургів світу такий спосіб хірургічного лікування ХГ називають операцією Soave–Boley [13]. Кінцевий варіант цієї методики став одним із найпоширеніших відкритих радикальних способів хірургічної корекції ХГ [5,13,16].

Методику Soave–Boley з коло-анальним анастомозом ручним (лігатурним) способом уперше в Україні виконали в січні 1983 року професор Д.Ю. Кривченя та доцент М.І. Юрченко на базі тодішнього відділення торако-абдомінальної хірургії вроджених вад розвитку в дітей Інституту педіатрії, акушерства та гінекології НАМН України. З 1993 р. цю методику ввів професор Д.Ю. Кривченя в клініці дитячої хірургії Національної дитячої спеціалізованої лікарні «ОХМАТДИТ» [9,14].

У подальшому в 1996 р. Д.Ю. Кривченя зі співавт. вперше запропонували при методиці Soave–Boley формування степлерного (механічного) первинного коло-анального анастомозу [11].

Мета дослідження – оцінити ефективність використання степлерного первинного коло-анального анастомозу як елемента операції Soave–Boley при хірургічному лікуванні ХГ у дітей.

Матеріали та методи дослідження

Проаналізовано хірургічне лікування 125 дітей з різними формами ХГ у віці від 6 місяців до 18 років у клініці дитячої хірургії Національного медичного університету імені О.О. Богомольця на базі Національної дитячої спеціалізованої лікарні «ОХМАТДИТ» за період від 1996 р. до 2020 р., проведене за методикою Soave–Boley з формуванням первинного коло-анального анастомозу механічним (степлерним) способом (табл. 1). Таким способом прооперовано 26 (20,80%) дітей з ректальною, 80 (64,00%) – з ректосигмоподібною, 19 (15,20%) – із субтотальною формою ХГ.

Для встановлення діагнозу та оцінювання результатів лікування під час післяопераційного моніторингу використано дані загальноклінічних і спеціальних (іригографія, аноманометрія, морфологічних) методів дослідження.

Дослідження виконано відповідно до принципів Гельсінської декларації. Протокол дослідження ухвалено локальним етичним комітетом усіх зазначених у роботі установ. На проведення досліджень отримано інформовану згоду батьків, дітей.

Результати дослідження та їх обговорення

При відкритій хірургічній корекції ХГ автори статті надають перевагу методиці Soave–Boley, як найбільш фізіологічній і найбільш прийнятній у технічному виконанні. Модернізація різних елементів такого способу лікування була спрямована на спрощення хірургічного втручання, на зменшення травматичності втручання, на полегшення перебігу післяопераційного періоду, на пришвидшення реабілітаційного періоду та на підвищення якості життя пацієнтів у віддаленому періоді.

Одним із варіантів модернізації операції Soave–Boley стало виконання степлерного первинного коло-анального анастомозу як елемента цього втручання з використанням зшивальних апаратів для кругових анастомозів.

У 20 (16,00%) із 125 пацієнтів з ускладненим перебігом ХГ виконано двоетапне хірургічне лікування. Для створення сприятливих умов безпечного проведення радикальної операції цим дітям першим етапом виведено захисну кишкову стому. Такий підхід виконано у 3 випадках при ректальній формі, у 7 – при ректосигмоподібній і у 10 пацієнтів – при субтотальній формі ХГ. У решти 105 (84,00%) паці-

Читайте нас на сайті: http://med-expert.com.ua

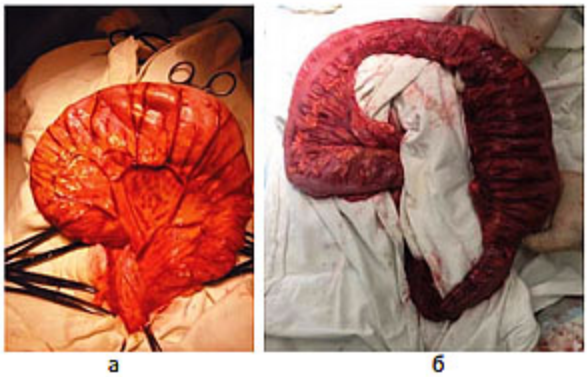

а б

Рис. 1. Ревізія (а) та мобілізація (б) ободової кишки. Інтраопераційний знімок

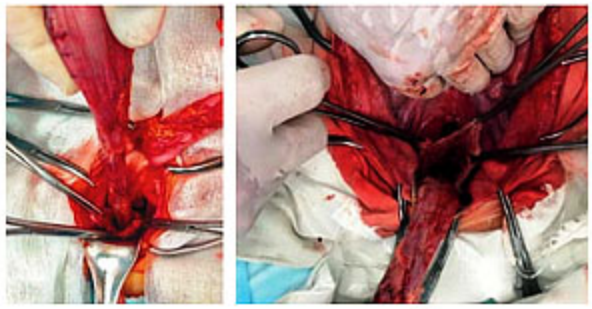

а б

Рис. 2. Виділення серозно-м'язового футляра за Soave (а) та пересічення на всю довжину м'язового шару задньої стінки цього футляра (б). Інтраопераційний знімок

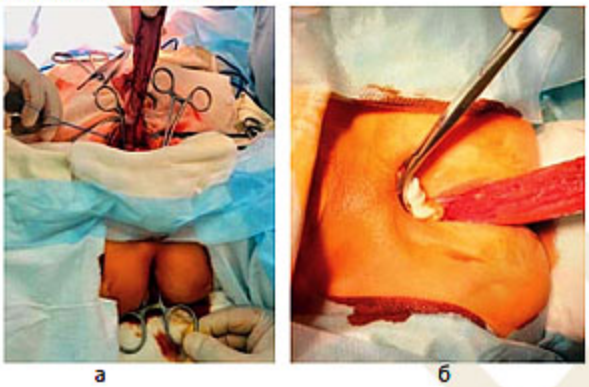

а б

Рис. 3. Трансанальне введення вікончастого затискача, фіксація до нього петлі мобілізованої ободової кишки (а), зведення (евагінація) мобілізованої кишки через серозно-м'язовий футляр у бік промежини (б). Інтраопераційний знімок

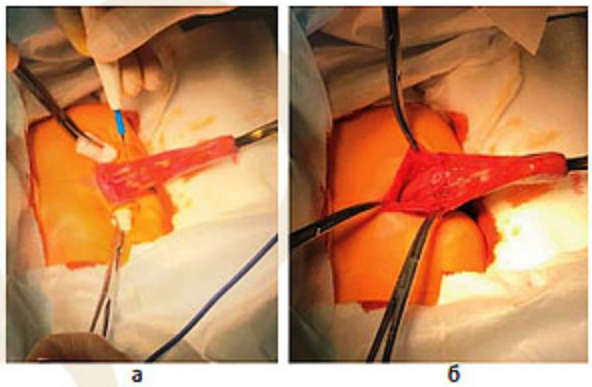

а б

Рис. 4. Пересічення евагінованої слизової оболонки прямої кишки дистальніше краю зубчастої лінії (а) і фіксація її затискачами (б). Інтраопераційний знімок

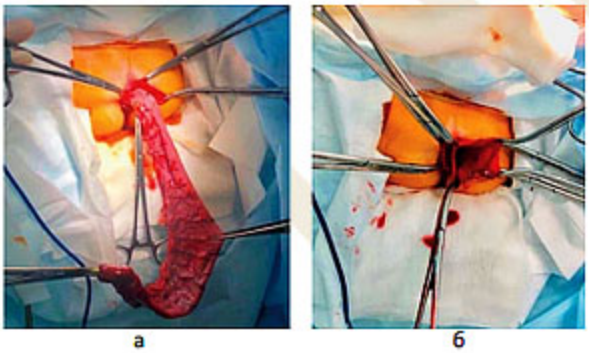

а б

Рис. 5. Зведення ободової кишки в бік промежини (а) та її резекція (б). Інтраопераційний знімок

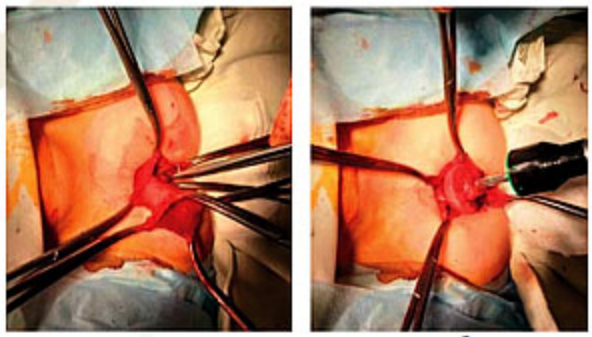

а б

Рис. 6. Накладання кисетних швів на зведені циліндри анастомозуючих країв (а); фіксація упорної головки степлера в ободовій кишці (б). Інтраопераційний знімок

єнтів радикальну корекцію ХГ виконано одноетапно – без попередньо сформованої захисної кишкової стоми.

Методику хірургічного втручання за Soave–Boley з первинним коло-анальним степлерним анастомозом виконано таким чином.

На операційному столі дитину укладали в літотомічну позицію. На цьому етапі хірургічна бригада складалася з хірурга, двох асистентів та операційної медичної сестри.

Виконували широку серединну лапаротомію до надлобкової ділянки, ревізували черевну порожнину, оцінювали кишечник (стан змінених (агангліонарної та супрастенотичної) ділянок товстої кишки) (рис. 1а) та маркували (позначали) проксимальну границю резекції зміненої кишки.

Читайте нас на сайті: http://med-expert.com.ua

Таблиця 2

Порівняльна характеристика хірургічних ускладнень раннього та віддаленого післяопераційного періоду операції Soave–Boley з ручним і степлерним коло-анальним анастомозом, абс. (%)

Характер хірургічних ускладнень	Soave–Boley (ручним способом) (n=649)	Soave–Boley (степлер) (n=125)
Ранній післяопераційний період		
Гематома міжфутлярного простору	2 (0,31)	1 (0,80)
Абсцес міжфутлярного простору	7 (1,08)	-
Неспроможність анастомозу	2 (0,31)	-
Усього	11 (1,70)	1 (0,80)
Віддалений післяопераційний період		
Залишковий агангліоз	9 (1,39)	1 (0,80)
Стеноз анастомозу	4 (0,61)	-
Усього	13 (2,00)	1 (0,80)

Мобілізували ободову кишку від місця проксимального маркування до перехідної складки очеревини, беручи до уваги архітектоніку судин і локалізацію сечоводів (рис. 1б).

Виділяли серозно-м'язовий футляр за Soave від перехідної складки очеревини до рівня внутрішнього анального сфінктера (рис. 2а) та пересікали на всю довжину м'язовий шар задньої стінки цього футляра (рис. 2б).

Після цього етапу паралельно працювали двома бригадами: перша – для виконання етапу операції з боку черевної порожнини (хірург, асистент, операційна медична сестра) та друга – для виконання етапу операції з боку промежини (хірург, два асистенти, операційна медична сестра).

У пацієнтів віком від 3 років позасфінктерно дренували міжфутлярний простір поліхлорвініловою трубкою через окремий розтин шкіри. Зсередини дренаж розміщували між задньобоковою поверхнею зведеної кишки та внутрішньою стінкою міжфутлярного простору. Весь процес дренування візуально контролювали з боку рани черевної порожнини. Фіксували дренаж окремою лігатурою в місці розтину шкіри сідниці. Метою такого дренування була ліквідація ексудату та можливих геморагічних виділень із міжфутлярного простору, бо саме в пацієнтів віком від 3 років процес виділення власне серозно-м'язового футляра є найбільш травматичним.

Після обробки просвіту прямої кишки антисептиками в задній прохід вводили вікончастий затискач, до якого фіксували петлю мобілізованої ободової кишки (рис. 3а). За допомогою цього затискача мобілізовану кишку зводили (евагінували) через серозно-м'язовий футляр у бік промежини (рис. 3б). Таким чином, утворились два циліндри: зовнішній – мобілізована слизова оболонка прямої кишки та внутрішній – зведена ободова кишка. Після повної евагінації контролювали достатність демукозації прямої кишки з боку промежини.

Евагіновану слизову оболонку прямої кишки додатково обробляли антисептиками, пересікали її на 3–5 см дистальніше краю зубчастої лінії (залежно від віку пацієнта) (рис. 4а) та фіксували чотирма затискачами (рис. 4б).

Довжина слизового циліндру, менша за 3–5 см, дистальніше краю зубчастої лінії (залежно від віку пацієнта), давала недостатню площу для фіксування його затискачами та накладання в наступному кисетного шва вище місця фіксації. Водночас, якщо б ця кукса була довшою за 3–5 см (залежно від віку пацієнта), то це створювало б труднощі при маніпуляціях зі степлером, або за цих умов можливе накладання надто високого анастомозу, що в наступному стало би причиною рецидиву захворювання.

Після того продовжували зводити мобілізовану петлю ободової кишки до відміченого рівня передбачуваної резекції (рис. 5а). При цьому бригада хірургів, яка працювала з боку черевної порожнини, уважно стежила за тим, щоб правильно укласти зведену ободову кишку, залежно від довжини залишеного відрізку цієї кишки.

Зведену ободову кишку резектували, відступаючи дистальніше на 1–2 см від лінії маркування, також залишаючи достатню довжину для фіксації кукси при маніпуляціях зі степлером під час підготовки до анастомозування (рис. 5б). Якщо резектувати зведену кишку ближче ніж на 1 см, тоді всі дії, пов'язані з фіксуванням кишки, проходили б на здоровій кишці та прийшлося б резектувати ще й частину здорової кишки. Подовження відстані для резекції більше ніж на 2 см ускладнило б маніпуляції зі степлером.

Зведену кишку фіксували чотирма затискачами по боках та обробляли її просвіт розчинами антисептиків. Стінку евагінованої ободової кишки в місці передбачуваного анастомозування ретельно очищали від надлишкових тканин. Якщо це не зробити,

Читайте нас на сайті: http://med-expert.com.ua

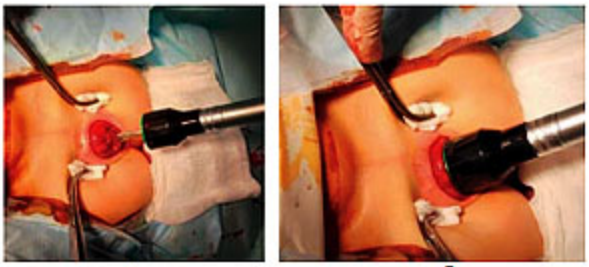

а б

Рис. 7. Введення упорної головки степлера в анальний канал, фіксація слизової оболонки прямої кишки (а), зведення упорної головки зі скобковою частиною степлера, зшивання анастомозу (б). Інтраопераційний знімок

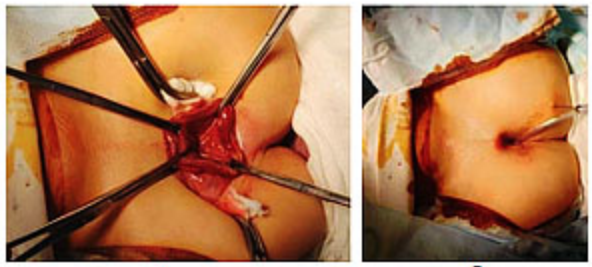

а б

Рис. 8. Завершення формування анастомозу. Контроль герметичності лінії анастомозування (а), інтубація зведеної ободової кишки (б). Інтраопераційний знімок

то вся окружність кишки може не ввійти в просвіт зшивальної частини апарату, що привело б до неякісного механічного анастомозування.

Відступивши 1 см від шкірно-слизового переходу на слизовій оболонці прямої кишки та в місці маркування на зведеній ободовій кишці, окремо накладали кисетні шви, не затягуючи їх щільно (рис. 6а).

Степлер перевіряли перед операцією, зшивальну частину його обробляли стерильним вазеліновим маслом, щоб запобігти травматизації слизового шару під час введення його в просвіт кишки.

Упорну головку степлера відводили від корпусу на 3-4 см, занурювали в просвіт зведеної товстої кишки так, щоб під упорною головкою апарата можна було надійно та безпечно зафіксувати кисетний шов. Знімали затискачі у міру того, як головку степлера проводили через відкритий кінець ободової кишки, кисетний шов щільно затягували навколо стрижня відкритого степлера (рис. 6б).

Ретельно перевіряли правильність раніше накладеного кисетного шва. Потрібно, щоб надлишкові тканини не збирались у великі складки, щоб останні були рівномірними, інакше не можна було б добре стиснути тканини і анастомоз виявиться невдалим. Залишки нитки на вузлом зрізали.

Зафіксовану на упорній головці степлера ободову кишку вводили в анальний канал до тих пір, щоб кисетний шов слизової оболонки можна було зафіксувати над скобковою частиною апарата довкола його стрижня. Зняли затискачі. Нитку зав'язували, надлишок її обрізали та резектували частину слизової прямої кишки (до 1 см нижче кисетного шва) (рис. 7а).

Зводили упорну головку зі скобковою частиною степлера до повного зближення стінок анастомозуючих країв. Потім проводили зшивання цих відрізків, з одночасним відсіченням елементів обох кукс між кисетами і відновленням просвіту в кишці, шляхом стиснення рукояток степлера до упору

Рис. 9. Дефект (розрив) ножа степлера при надмірній гіпертрофії петлі ободової кишки

(рис. 7б). Після прошивання упорну головку відводили від скобкової частини кількома поворотами гайки проти годинникової стрілки і уважно легким потягуванням виймали інструмент через задньопрохідний отвір, виконуючи всі заходи застереження, щоб не порушити при цьому лінію скріплення. Додатково контролювали герметичність лінії анастомозування (рис. 8а).

За лінію співустя в зведену ободову кишку заводили інтубаційну трубку та фіксували її лігатурою до шкіри сідниці (рис. 8б).

У черевній порожнині край серозно-м'язового футляру підшивали до серозної оболонки зведеної ободової кишки окремими швами. Перитонізували дефект у брижейці.

Черевну порожнину зашивали наглухо. Резектовану частину кишки відправляли до гістологічної лабораторії на дослідження.

У дітей різного віку застосовували степлери відповідних розмірів, достовірно нами вивчені на практиці в процесі використання їх під час операції Soave–Boley. У пацієнтів до 1 року застосовували степлер із діаметром головки 21 мм, від 1 до 3 років – 26 мм, від 3 до 10 років – 29 мм, а від 10 років – 32 мм.

Використання степлерного первинного колоанального анастомозу як елемента операції Soave–Boley при хірургічному лікуванні ХГ у дітей має сут-

Читайте нас на сайті: http://med-expert.com.ua

тєві технічні переваги над класичним його варіантом. За такого способу анастомозування краще контролюється анатомічне з'єднування кукс кишок. При такій операції зменшується натяг і рівномірно захоплюються анастомозуючі краї, що створює певні зручності для накладання анастомозу та зменшується травматизація слизової оболонки кишки. При цьому втручанні вдвічі скорочується час анастомозування порівняно з ручним анастомозом. Технічні можливості степлерів гарантують міцність швів і герметичність отриманого співустя, що в цілому сприяє високій надійності коло-анального анастомозу.

Проте під час використання степлерного первинного коло-анального анастомозу як елемента операції Soave–Boley у хірургічному лікуванні ХГ у дітей необхідно дотримуватись певних застережень. Під час такої операції слід добре підготовити анастомозуючу поверхню зведеної ободової кишки (рис. 9); кукса кишки нижче місця фіксації кисетним швом має бути мінімальною; при зведенні анастомозуючих країв можливе захоплення оточуючих тканин; необхідний добрий візуальний контроль; багаторазові степлери необхідно уважно готувати до роботи; багаторазові степлери зношуються.

Усі пацієнти залишилися живими. В 1 (0,80%) із 125 пацієнтів, прооперованих за методикою Soave–Boley з первинним коло-анальним степлерним анастомозом, у ранньому післяопераційному періоді виникло хірургічне ускладнення, що, на думку авторів статті, безпосередньо пов'язане з методикою анастомозування. У цієї дитини діагностували гематому міжфутлярного простору, яку ліквідували консервативно.

Також лише в 1 (0,80%) із 125 дітей, яким сформовано первинний коло-анальний анастомоз степлерним способом, у віддаленому післяопераційному періоді виникло хірургічне ускладнення – залишковий агангліоз, скорегований сфінктероміектомією за Lynn.

Порівнюючи характер хірургічних ускладнень раннього та віддаленого післяопераційного періоду операції Soave–Boley з ручним і степлерним коло-анальним анастомозом, відмічено, що у відсотковому співвідношенні вони суттєво не різняться (табл. 2). Характер типових післяопераційних ускладнень передбачуваний як для ручного, так і для степлерного анастомозування. Тому автори статті не протиставляють одну методику іншій. Було апробовано методику степлерного первинного коло-анального анастомозу як елемента операції Soave–Boley у хірургічному лікуванні ХГ у достатньо репрезентативної кількості дітей різного віку. Як результат, завдяки технічним перевагам методика степлерного первинного коло-анального анастомозу може бути використана як доповнення до операції Soave–Boley в хірургічному лікуванні ХГ з урахуванням зазначених нами застережень.

Висновки

Операція Soave–Boley зі степлерним коло-анальним анастомозом є ефективним методом радикальної корекції ХГ відкритим способом у дітей різного віку при одноетапних або двоетапних втручаннях.

Застосування степлерного первинного коло-анального анастомозу як елемента операції Soave–Boley при хірургічному лікуванні ХГ у дітей із дотриманням необхідних технічних застережень має суттєві переваги над класичним його варіантом.

Автори заявляють про відсутність конфлікту інтересів.

References/Література

1. Amerstorfer EE, Fasching G, Till H, Huber-Zeyringer A, Hollwarth ME. (2015). Long-term results of total colonic agangliosis patients treated by preservation of the aganglionic right hemicolon and the ileo-cecal valve. Pediatr Surg Int. 31 (8): 773–780.
2. Bischoff A, Frischer J, Knod JL et al. (2017). Damaged anal canal as a cause of fecal incontinence after surgical repair for Hirschsprung disease – a preventable and under-reported complication. J Pediatr Surg. 52 (4): 549–553.
3. Ekenze, SO, Ngaikedi C, Obasi AA. (2016). Problems and Outcome of Hirschsprung's Disease Presenting after 1 Year of Age in a Developing Country. World Journal of Surgery. 35 (1): 22–26.
4. Fernández IM, Sánchez MJM, Martínez CI et al. (2014). Quality of life and long-term results in Hirschsprung's disease [in Spanish]. Cir Pediatr. 27 (3): 117–124.
5. Holschneider AM, Puri P. (2008). Hirschsprung's Disease and Allied Disorders. 3d ed. A.M. Holschneider, P. Puri (Eds.). Springer–Verlag, Berlin, Heidelberg: 333.
6. Hotta R, Cheng LS, Graham HK et al. (2016). Isogenic enteric neural progenitor cells can replace missing neurons and glia in mice with Hirschsprung disease. Neurogastroenterol Motil. 28: 498–512.
7. Khazdouz M, Sezavar M, Imani B, Akhavan H, Babapour A, Khademi G. (2015). Clinical outcome and bowel function after surgical treatment in Hirschsprung's disease. African Journal of Paediatric Surgery. 12 (2): 143–147.
8. Khoury-Hanold W, Yordy B, Kong P, Kong Y, Ge W, Szigeti-Buck K et al. (2016). Viral spread to enteric neurons links genital HSV-1 infection to toxic megacolon and lethality. Cell Host Microbe. 19 (6): 788–799.
9. Kryvchenia DIu, Prytula VP, Silchenko MI, Danshyn TI, Sitkovska SM, Matiiash OIa. (2008). Rezultaty likuvannia ditei z khvoroboiu Hirshprunha. Prohnozy ta shliakhy pokrashchennia. Khirurhiia dytiachoho viku. 4: 51–54. [Кривченя ДЮ, Притула ВП, Сільченко МІ, Даньшин ТІ, Сітковська СМ, Матіяш ОЯ. (2008). Результати лікування дітей з хворобою Гіршпрунга. Прогнози та шляхи покращення. Хірургія дитячого віку. 4: 51–54].
10. Kryvchenia DIu, Soroka VP, Hrehul VV, Prytula VP. (1998). Patent Ukrainy No. 25492A MKV (6): A61V17/11. Sposib likuvannia khvoroby Hirshprunha. Zaiavl. 04.11.97. Opubl. 25.12.98. Promyslova vlasnist. Ofitsiinyi biuleten. 6: 1. [Кривче-

Читайте нас на сайті: http://med-expert.com.ua

ня ДЮ, Сорока ВП, Грегуль ВВ, Притула ВП. (1998). Патент України №25492А МКВ (6): А61В17/11. Спосіб лікування хвороби Гіршпрунга. Заявл. 04.11.97. Опубл. 25.12.98. Промислова власність. Офіційний бюлетень. 6: 1].

11. Levitt MA, Dickie B, Pena A. (2012). The Hirschsprungs patient who is soiling after what was a considered a «successful» pull-through. Semin Pediatr Surg. 21: 344–353.
12. Pena A, Elicevik M, Levitt MA. (2007). Reoperations in Hirschsprung disease. J Pediatr Surg. 42 (6): 1008–1013.
13. Puri P. (2009). Bolezn Girshprunga. Atlas detskoy operativnoy hirurgii. Pod red. P. Puri, M. Golvarta; per. s angl., pod obsch. red. prof. T.K. Nemilovoy. M: Medpress-inform: 291–304. [Пури П. (2009). Болезнь Гиршпрунга. Атлас детской оперативной хирургии. Под ред. П. Пури, М. Гольварта; пер. с англ., под общ. ред. проф. Т.К. Немиловой. М: Медпресс-информ: 291–304].
14. Sushko VI, Krivchenya DYu, Degtyar VA et al. (2015). Hirurgiya detskogo vozrasta. Uchebnik. Pod red. V.I. Sushko, D.Yu. Krivcheni. K.: Meditsina: 568. [Сушко ВИ, Кривченя ДЮ, Дегтярь ВА и др. (2015). Хирургия детского возраста. Учебник. Под ред. ВИ Сушко, ДЮ Кривчени. К: Медицина: 568].
15. Swenson O. (2004). Hirschsprung's disease – a complicated therapeutic problem: Some thoughts and solutions based on data and personal experience over 56 years. J Pediatr Surg. 39 (10): 1449–53.
16. Taguchi T, Matsufuji H, Ieiri S. (2019). Hirschsprung's Disease and the Allied Disorders. Status Quo and Future Prospects of Treatment. Springer Nature Singapore. Pte Ltd: 137–141.
17. Taguchi T, Obata S, Ieiri S. (2017). Current status of Hirschsprung's disease: based on a nationwide survey of Japan. Pediatr Surg Int. 33 (4): 497–504.
18. Urushihara N, Fukumoto K, Fukuzawa H, Sugiyama A, Mitsunaga M, Watanabe K et al. (2012). Outcome of laparoscopic modified Duhamel procedure with Z-shaped anastomosis for Hirschsprung's disease. Surg Endosc. 26: 1325–1331.

Відомості про авторів:

Притула Василь Петрович *– д.мед.н., проф., проф. каф. дитячої хірургії НМУ імені О.О. Богомольця. Адреса: м. Київ, вул. В. Чорновола, 28/1. https://orcid.org/0000–0001–9023–5898.*

Кривченя Данило Юліанович *– д.мед.н., проф., Лауреат державної премії України, Засл. діяч науки і техніки України, проф. каф. дитячої хірургії НМУ імені О.О. Богомольця. Адреса: м. Київ, вул. В. Чорновола, 28/1. https://orcid.org/0000–0001–6008–9658.*

Сільченко Михайло Іванович *– к.мед.н., засл. лікар України, зав. відділення торако-абдомінальної хірургії НДСЛ «ОХМАТДИТ». Адреса: м. Київ, вул. В. Чорновола, 28/1.*

Курташ Олег Олегович *– к.мед.н., доц., доц. каф. дитячої хірургії Івано-Франківського НМУ. Адреса: м. Івано-Франківськ, вул. Галицька, 2. https://orcid.org/0000–0003–0675–6952.*

Хуссейні Саед Файзула *– к.мед.н., асистент каф. дитячої хірургії НМУ імені О.О. Богомольця. Адреса: м. Київ, вул. В. Чорновола, 28/1. https://orcid.org/0000–0001–6801–3092.*

Руденко Євген Олегович *– д.мед.н., проф. каф. дитячої хірургії НМУ імені О.О. Богомольця. Адреса: м. Київ, вул. В. Чорновола, 28/1. https://orcid.org/0000–0002–7532–1517.*

Стаття надійшла до редакції 14.02.2021 р., прийнята до друку 17.05.2021 р.

ДО УВАГИ ЧИТАЧІВ!

*Редакція перепрошує за технічну помилку, допущену в **№1(70) за 2021 р.** на стор. 96. Речення слід читати:*

*Гематогенний остеомієліт хребта переважно є хворобою дітей старшого віку та підлітків і становить **1–4%** усіх випадків кісткових інфекцій у дітей (рис. 2) [19,39].*

Читайте нас на сайті: http://med-expert.com.ua

УДК 616.712-007.24-089.163-07:004.94:612.76

В.А. Дігтяр, М.О. Камінська

Біомеханічне моделювання та проблемні питання хірургічної корекції вродженої лійкоподібної деформації грудної клітки

Дніпровський державний медичний університет, Україна

Paediatric surgery.Ukraine.2021.2(71):58-62; DOI 10.15574/PS.2021.71.58

For citation: Dihtiar VA, Kaminska MO. (2021). Biomechanical modeling and problematic issues of surgical correction of congenital funnel chest deformity. Paediatric Surgery.Ukraine. 2(71):58-62; DOI 10.15574/PS.2021.71.58.

Вроджена лійкоподібна деформація грудної клітки (ВЛДГК) відзначається у 0,6–2,3% населення і становить 90% усіх вроджених деформацій грудної клітки. Торакопластика за методикою D. Nuss є найпоширенішим способом лікування ВЛДГК, яка вважається мініінвазивною технологією та дає швидкий косметичний ефект.

Мета – провести пошук моделей ВЛДГК та її хірургічної корекції для створення найбільш наближеної до реальності методики, яка дасть змогу оптимально планувати та раціонально виконувати майбутню операцію.

Аналіз літературних джерел виявив, що, з одного боку, побудова спрощених моделей грудної клітки дає змогу швидко проводити дослідження, але ці спрощення не дозволяють об'єктивно оцінити вплив і взаємодію різних елементів складної біомеханічної системи «грудина–ребра–хребет». З іншого боку, складні моделі мають більшу достовірність, але малодоступні в реалізації у зв'язку з надвисокою технологічністю і вартістю. Крім того, у дослідженнях напружено-деформованого стану на моделях грудної клітки наявність хребетного стовпа або взаємодія ребер із хребцями вивчалася недостатньо. Якщо в роботах із моделювання транспортних аварій це виправдано внаслідок опори хребта на сидіння, то при моделюванні виправлення деформацій грудної клітки відсутність урахування рухомості суглобових з'єднань і гнучкості хребетного стовпа може привести до некоректних і хибних результатів.

Перспективним є створення методики моделювання ВЛДГК та її хірургічної корекції за умов, наближених до реальності. Це дасть можливість розробити раціональну модифікацію торакопластики ВЛДГК на основі операції D. Nuss за умов одномоментної повноцінної стабільної корекції та мінімальних біомеханічних навантажень у системі «грудина–ребра–хребет».

Автори заявляють про відсутність конфлікту інтересів.

Ключові слова: лійкоподібна деформація, торакопластика, біомеханіка.

Biomechanical modeling and problematic issues of surgical correction of congenital funnel chest deformity

V.A. Dihtiar, M.O. Kaminska

Dnipro State Medical University, Ukraine

Congenital funnel chest deformity (CFCD) is noted in 0.6–2.3% of the population and accounts for 90% of all congenital chest deformities. Nuss thoracoplasty is the most common method for treating CFCD, which is considered a minimally invasive technology and provides a quick cosmetic effect.

Purpose is to search for models of CFCD and its surgical correction in order to create a technique that is as close to reality as possible, which will make it possible to optimally plan and rationally carry out the forthcoming operation.

Analysis of literature sources showed that, on the one hand, the construction of simplified models of the chest allows quick research, but these simplifications do not allow for an objective assessment of the influence and interaction of various elements of the complex biomechanical system «sternum–rib–spine». On the other hand, complex models are more reliable, but hardly available for implementation due to their ultra-high manufacturability and cost. In addition, in studies of stress-strain state on models of the chest, the presence of the spinal column or the interaction of the ribs with the vertebrae has been insufficiently studied. When in the works on modeling road traffic injuries this is justified due to the support of the spine on the seat, then when modeling the correction of chest deformities, the lack of consideration of the mobility of the articular joints and the flexibility of the spinal column can lead to incorrect and false results.

Читайте нас на сайті: http://med-expert.com.ua

It is promising to create a technique for modeling CFCD and its surgical correction in conditions close to reality. This will make it possible to develop a rational modification of thoracoplasty based on the D. Nuss operation under the condition of one–stage full–fledged stable correction and minimal biomechanical loads in the «sternum-rib-spine» system.
No conflicts of interest was declared by the authors.

Key words: funnel chest deformity, thoracoplasty, biomechanics.

Биомеханическое моделирование и проблемные вопросы хирургической коррекции врожденной воронкообразной деформации грудной клетки

В.А. Дегтярь, М.О. Каминская
Днепровский государственный медицинский университет, Украина

Врожденная воронкообразная деформация грудной клетки (ВВДГК) отмечается в 0,6–2,3% населения и составляет 90% всех врожденных деформаций грудной клетки. Торакопластика по методике D. Nuss является наиболее распространенным способом лечения ВВДГК, которая считается миниинвазивной технологией и дает быстрый косметический эффект.

Цель – провести поиск моделей ВВДГК и её хирургической коррекции для создания методики, наиболее приближенной к реальности, что позволит оптимально планировать и рационально осуществлять предстоящую операцию.

Анализ литературных источников показал, что, с одной стороны, построение упрощенных моделей грудной клетки позволяет быстро проводить исследования, но эти упрощения не позволяют объективно оценить влияние и взаимодействие различных элементов сложной биомеханической системы «грудная клетка – ребра – позвоночник». С другой стороны, сложные модели имеют большую достоверность, но малодоступные в реализации в связи со сверхвысокой технологичностью и стоимостью. Кроме того, при исследованиях напряженно-деформированного состояния на моделях грудной клетки наличие позвоночного столба или взаимодействие ребер с позвонком изучены недостаточно. Когда в работах по моделированию транспортных аварий это оправдано вследствие опоры позвоночника на сидение, то при моделировании исправления деформаций грудной клетки отсутствие учета подвижности суставных соединений и гибкости позвоночного столба может привести к некорректным и ложным результатам.

Перспективным является создание методики моделирования ВВДГК и её хирургической коррекции в условиях, приближенных к реальности. Это позволяет разработать рациональную модификацию торакопластики на основе операции D. Nuss при условии одномоментной полноценной стабильной коррекции и минимальных биомеханических нагрузках в системе «грудная клетка – ребра – позвоночник».
Авторы заявляют об отсутствии конфликта интересов.

Ключевые слова: воронкообразная деформация, торакопластика, биомеханика.

Вроджена лійкоподібна деформація грудної клітки (ВЛДГК) відзначається у 0,6–2,3% населення і становить 90% усіх вроджених деформацій грудної клітки [6,12,19]. Причиною деформації вважається дефект кісткової і сполучної тканини, що призводить до вад розвитку ребр і хрящів та формує увігнутість передньої стінки грудної клітки [3,5,8,13].

Торакопластика за методикою D. Nuss є найпоширенішим способом лікування ВЛДГК, вважається мінінвазивною технологією і дає швидкий косметичний ефект. У ході оперативного втручання лійкоподібна деформація усувається за допомогою установки пластини за грудиною, яка фіксується до ребер у необхідному положенні, інколи використовується декілька пластин [9,15,18].

Разом із тим відомі різні ускладнення і наслідки, що виникають під час використання цієї методики [10,22]. А саме, часто відмічається деформація або міграція пластини, спостерігається недостатня корекція лійкоподібної деформації або рецидив. Найскладнішими є випадки з глибокими і асиметричними деформаціями. У таких випадках результати операції можуть бути не ідеальними, а отримана форма грудної клітки може відрізнятися від бажаної [20,21]. Тому особливого значення набуває планування раціонального способу торакопластики та прогнозування отриманого результату.

Мета дослідження – провести пошук моделей ВЛДГК та її хірургічної корекції для створення найбільш наближеної до реальності методики, яка дасть змогу оптимально планувати та раціонально виконувати майбутню операцію.

Важливим елементом вивчення змін при ВЛДГК та її хірургічній корекції є напружено-деформований стан (НДС). У цей час із появою сучасних цифрових технологій і програмного забезпечення є можливість комплексного дослідження НДС складних біомеханічних об'єктів.

У роботах J. Awrejcewicz, B. Łuczak (2005) [1] модель грудної клітки побудована на основі знімків комп'ютерної томографії та малюнків анатомічних атласів. У вказаній моделі хребет і рухливість у реберно-хрящових, міжреберних і міжхрящових з'єднаннях не враховували, анатомічні вигини ребр представлені спрощеними кривими. Дослідження міцності моделей грудної клітки проводили при моделюванні транспортної аварії. Аналізували НДС на моделях грудної клітки: норма, модель після операції з одною пластиною і модель після операції з двома пластинами. Аналіз отриманих результатів показав, що в моделі грудної клітки зі встановленими пластинами переміщення грудини менше, ніж у моделі грудної клітки здорової людини. У разі установки двох пластин отримали більш рівномірний розподіл НДС на грудну клітку, що можна вважати більш безпечним для пацієнта.

Далі польські автори (2007) [2] удосконалили модель додаванням хребетного стовпа, де рухливість у

Читайте нас на сайті: http://med-expert.com.ua

реберно-хребцевих суглобах не передбачалась, а гнучкість хребетного стовбура моделювалася зміною жорсткості міжхребцевих дисків. У вказаних дослідженнях вивчали НДС грудної клітки на моделі транспортної аварії, ударне зусилля при різних початкових швидкостях ударника залежало від зміщення грудної клітки. В отриману модель помістили одну пластину для корекції лійкоподібної деформації. При цьому отримали дані, що при фронтальному ударі пластина може викликати руйнування грудини, що значно знизить жорсткість грудної клітки.

Моделювання і дослідження змін грудної клітки у ході операції за D. Nuss за допомогою методики скінченних елементів (МСЕ) наведено в роботах T. Nagasao (2007) [16]. Автори використали спрощену балочну модель для моделювання грудної клітки та хребта, але не врахували рухомість суглобових з'єднань із ребрами. Запропонували методику моделювання чисельного розрахунку операції за D. Nuss – дію пластин замінили підйомним зусиллям, пластину встановили на рівні четвертого міжребер'я. Величину підйомного зусилля підібрали таким чином, щоб точка докладання цього зусилля досягла лінії, проведеної між точками прикладання опорних реакцій. Перевірку адекватності моделювання здійснили за допомогою порівняння з реальними післяопераційними формами грудних кліток із відповідними результатами, отриманими при моделюванні. Аналіз НДС виявив, що в дорослій групі рівень напруження, який виникає у всіх 12 ребрах, значно вищий, ніж у дитячій групі. Також встановили кореляцію між розподілом НДС і больовими відчуттями, провели оцінку НДС залежно від віку та різних форм деформацій грудної клітки. Отримані результати можна використовувати для прогнозування рецидивів і управління болем, які виникають після операції.

Такий самий підхід до створення моделі грудної клітки та моделювання операції за D. Nuss наведено в дослідженнях P. Chang (2010) [4], в яких побудована об'ємна індивідуальна модель апроксимована тетраедрами, що враховувала всі особливості будови грудної клітки конкретного пацієнта, але у створеній моделі не враховано хребетного стовбура. Аналіз результатів моделювання показав, що напруження виникає з третього по сьоме ребро по задній поверхні грудної клітки та на рівні з'єднання грудини з четвертим ребром. Результати НДС при величині підйомного зусилля порівнювалися з експериментальним дослідженням та не виходили за межі діапазону 180±48,3 Ньютонів, що підтверджує адекватність розробленого підходу. Автори сподіваються, що подальше удосконалення моделі грудної клітки дасть змогу визначати кількість пластин і місця їх розташування, а також досягнути гарної корекції при мінімальних рівнях напруження.

У 2010 р. T. Nagasao та ін. [17] розглянули вплив операції за методом D. Nuss на хребетний стовп при асиметричній лійкоподібній деформації. Підходи до створення моделі грудної клітки, визначення модуля пружності біологічних тканин і спосіб навантаження моделей повністю збігаються з підходами, описаними в роботі [16]. Оцінка зміни форми хребетного стовпа при моделюванні здійснювалася за такими критеріями: зміна форми оцінювалася як погіршення, якщо хребетний стовп вигинався в напрямку початкового вигину; зміна форми оцінювалася як поліпшення, якщо хребетний стовп вигинався в напрямку, протилежному первинному вигину. Якщо початковий вигин хребетного стовпа спрямований вліво, то спрямовані вліво опорні реакції сприятимуть його виправленню і навпаки. Отримані результати можна використати під час планування хірургічного лікування лійкоподібної деформації у пацієнтів із викривленням хребта. Прикладом може слугувати планування операції пацієнта, у якого увігнутість передньої стінки грудної клітки розташована зліва, а вигин хребетного стовпа спрямований у правий бік. У цій ситуації існує висока ймовірність посилення викривлення хребетного стовпа, тому, можливо, слід утриматися від виконання операції за D. Nuss і розглянути інші методи хірургічного лікування.

Q. Zhao та ін. (2014) [25] запропонували моделювання грудної клітки за допомогою клінічної неконтрастної комп'ютерної томографії, сегментування ребер, грудини, реберних хрящів, трирозмірних анатомічних кривих із використанням математичних розрахунків. Змодельовану грудну клітку зіставляли зі здоровою грудною кліткою і підбирали відповідну пластину. Визначили середню деформацію грудини – 49,71±10,11 мм.

У повідомленнях Д.О. Грибова та ін. (2014) [7] описали побудовані індивідуальні моделі грудної клітки з урахуванням хребетного стовпа. Провели двоетапне дослідження операції за D. Nuss. На першому етапі моделювали відхилення грудини, а на другому – проводили підстановку пластини та вирішували контактне завдання. Використаний підхід складний у реалізації і не дає змоги врахувати всіх можливостей цієї системи, зокрема, не враховано суглобове з'єднання ребер із хребтом і не проведено моделювання функціональних змін хребетного стовпа.

Читайте нас на сайті: http://med-expert.com.ua

L. Xie (2017) [24] для поліпшення ортопедичного ефекту запропонували методику індивідуального проєктування форми пластини та її положення за грудиною. На основі комп'ютерної томографії побудували тримірну модель грудної клітки без урахування хребетного стовпа, яку обробили за допомогою МСЕ для визначення плану операції. Змоделювали різні плани операції, коли пластина знаходилась у 2, 3, 4, 5 міжребер'ї, та виконали підйом грудини на 15 мм, 20 мм, 25 мм, 30 мм і 35 мм. Результати оцінили за допомогою індексу Галлера і розподілу НДС після проведення пластини. Встановили, що розташування пластини у 4 міжребер'ї з підйомом грудини на 30 мм є оптимальним для корекції деформації. Але ці моделі не враховують хребетного стовпа, а також відмічається висока вартість виготовлення індивідуальної пластини.

K. Lin та ін. (2018) [14] за допомогою автоматизованого 3D-принтера виготовили жорсткі тримірні моделі деформації грудної клітки на основі зображення КТ, проєктували, формували та виготовляли пластину з полімолочної кислоти, цю операцію назвали процедурою 3DPMAN (3D Printed Model-Assisted Nuss). Автори застосували 3DPMAN процедуру лише в 14 пацієнтів, яким виконана операція D. Nuss, визначили переваги передопераційного планування в скороченні часу втручання, поліпшенні показників за індексом Галлера [11]. Але методика дуже трудомістка, потребує спеціального обладнання та високовартісна.

L. Wang та ін. (2020) [23] у 6 пацієнтів виконали реконструкцію грудної клітки на основі зображення КТ, виготовили гнучкі тримірні моделі з використанням 3D-друку. За допомогою цих моделей розробили індивідуальний хірургічний підхід і виготовили пластини на замовлення. Автори вважають за доцільне використовувати гнучкі тримірні моделі для передопераційного планування оперативного втручання при лійкоподібній деформації грудної клітки. Але в моделі не розраховується вплив корекції деформації на хребет, метод потребує високотехнологічного обладнання.

Підсумовуючи, з одного боку, побудова спрощених моделей грудної клітки дає змогу швидко проводити дослідження, але ці спрощення не дозволяють об'єктивно оцінити вплив і взаємодію різних елементів складної біомеханічної системи «грудина–ребра–хребет». З іншого боку, складні моделі мають більшу достовірність, але малодоступні в реалізації у зв'язку з надвисокою технологічністю і вартістю.

Крім того, у дослідженнях НДС на моделях грудної клітки наявність хребетного стовпа або взаємодія ребер із хребцями вивчена недостатньо. Коли в роботах із моделювання транспортних аварій це виправдано внаслідок опори хребта на сидіння, то при моделюванні виправлення деформацій грудної клітки відсутність урахування рухомості суглобових з'єднань і гнучкості хребетного стовпа може привести до некоректних і хибних результатів.

Висновки

Отже, аналіз літературних джерел виявив відсутність опису комплексної методики, яка дає змогу проводити оцінку післяопераційного НДС компонентів грудної клітки, пластини і прогнозувати результати майбутньої операції. Тому перспективним є створення методики моделювання ВЛДГК та її хірургічної корекції за умов, наближених до реальності. Це дасть можливість розробити раціональну модифікацію торакопластики ВЛДГК на основі операції D. Nuss за умов одномоментної повноцінної стабільної корекції та мінімальних біомеханічних навантажень у системі «грудина–ребра–хребет».

Автори заявляють про відсутність конфлікту інтересів.

References/Література

1. Awrejcewicz J, Luczak B. (2005). Minimally invasive pectus excavatum repair procedure – numerical study. 8th conference on Dynamical Systems Theory and Application: 12–15.
2. Awrejcewicz J, Luczak B. (2006). Dynamics of human thorax with Lorenz pectus bar. XXII SYMPOSIUM – VIBRATIONS IN PHYSICAL SYSTEMS. Poznań-Będlewo.
3. Brochhausen C, Turial S, Müller FK, Schmitt VH, Coerdt W, Wihlm JM, Schier F, Kirkpatrick CJ. (2012). Pectus excavatum: history, hypotheses and treatment options. Interactive cardiovascular and thoracic surgery. 14 (6): 801-806. https://doi.org/10.1093/icvts/ivs045.
4. Chang PY, Hsu ZY, Lai JY, Wang CJ, Ching YT. (2010). Increase in Intrathoracic Volume in Pectus Excavatum Patients after the Nuss Procedure. Medical Biological Engineering Computing. 48: 133–137. doi: 10.1007/s11517-009-0570-9.
5. Dean C, Etienne D, Hindson D, Matusz P, Tubbs RS, Loukas M. (2012). Pectus excavatum (funnel chest): a historical and current prospective. Surgical and radiologic anatomy: SRA. 34 (7): 573–579. https://doi.org/10.1007/s00276-012-0938-7.
6. Fokin AA, Steuerwald NM, Ahrens WA, Allen KE. (2009). Anatomical, histologic, and genetic characteristics of congenital chest wall deformities. Seminars in thoracic and cardiovascular surgery. 21 (1): 44–57. https://doi.org/10.1053/j.semtcvs.2009.03.001.
7. Gavryushin SS, Kuzmichev VA, Gribov DA. (2014). Biomechanical modeling of surgical treatment of chest deformity. Russian Journal of Biomechanics, 18 (1): 36–47. [Гаврюшин СС, Кузьмичев ВА, Грибов ДА. (2014). Биомеханическое моделирование хирургического лечения деформации грудной клетки. Российский журнал биомеханики. 18 (1): 36–47].
8. Goremykin IV, Pogosyan KL, Lukyanenko EA. (2012). Correlation of the degree of funnel chest deformity with the severity of connective tissue dysplasia in children. Saratov Journal of Medical Scientific Research. 8 (3): 842–84. [Горемыкин ИВ,

Читайте нас на сайті: http://med-expert.com.ua

Погосян КЛ, Лукьяненко ЕА. (2012). Соотношение степени воронкообразной деформации грудной клетки с тяжестью дисплазии соединительной ткани у детей. Саратовский научно-медицинский журнал. 8 (3): 842–845].

9. Hebra A, Calder BW, Lesher A. (2016). Minimally invasive repair of pectus excavatum. Journal of visualized surgery. 2: 73. https://doi.org/10.21037/jovs.2016.03.21.
10. Hebra A, Kelly RE, Ferro MM, Yüksel M, Campos J, Nuss D. (2018). Life-threatening complications and mortality of minimally invasive pectus surgery. Journal of pediatric surgery. 53 (4): 728–732. https://doi.org/10.1016/j.jpedsurg.2017.07.020.
11. Huang YJ, Lin KH, Chen YY, Wu TH, Huang HK, Chang H, Lee SC, Chen JE, Huang TW. (2019). Feasibility and Clinical Effectiveness of Three-Dimensional Printed Model-Assisted Nuss Procedure. The Annals of thoracic surgery. 107 (4): 1089–1096.
12. Komolkin IA, Agranovich OE. (2017). Clinical variants of chest deformities (literature review). The genius of orthopedics. 23 (2): 241–247. [Комолкин ИА, Агранович ОЕ. (2017). Клинические варианты деформаций грудной клетки (обзор литературы). Гений ортопедии. 23 (2): 241–247]. doi: 10.18019/1028-4427-2017-23-2-241-247.
13. Kotzot D, Schwabegger AH. (2009). Etiology of chest wall deformities a genetic review for the treating physician. Journal of pediatric surgery. 44 (10): 2004-2011. https://doi.org/10.1016/j.jpedsurg.2009.07.029.
14. Lin KH, Huang YJ, Hsu HH, Lee SC, Huang HK, Chen YY, Chang H, Chen JE, Huang TW. (2018). The Role of Three-Dimensional Printing in the Nuss Procedure: Three-Dimensional Printed Model-Assisted Nuss Procedure. Ann Thorac Surg. 105 (2): 413–417. doi: 10.1016/j.athoracsur.2017.09.031.
15. Lo PC, Tzeng IS, Hsieh MS, Yang MC, Wei BC, Cheng YL. (2020). The Nuss procedure for pectus excavatum: An effective and safe approach using bilateral thoracoscopy and a selective approach to use multiple bars in 296 adolescent and adult patients. PLoS One. May 29; 15 (5): e0233547. doi: 10.1371/journal.pone.0233547.
16. Nagasao T, Miyamoto J, Tamaki T, Ichihara K, Jiang H, Taguchi T, Yozu R, Nakajima T. (2007). Stress distribution on the thorax after the Nuss procedure for pectus excavatum results in different patterns between adult and child patients. The Journal of thoracic and cardiovascular surgery. 134 (6): 1502–1507. https://doi.org/10.1016/j.jtcvs.2007.08.013.
17. Nagasao T, Noguchi M, Miyamoto J, Jiang H, Ding W, Shimizu Y, Kishi K. (2010). Dynamic effects of the Nuss procedure on the spine in asymmetric pectus excavatum. The Journal of thoracic and cardiovascular surgery. 140 (6): 1294–1299.e1. https://doi.org/10.1016/j.jtcvs.2010.06.
18. Notrica DM. (2018). Modifications to the Nuss procedure for pectus excavatum repair: A 20-year review. Semin Pediatr Surg. 27 (3): 133–150. doi: 10.1053/j.sempedsurg.2018.05.004.
19. Nuss D, Obermeyer RJ, Kelly RE. (2016). Nuss bar procedure: past, present and future. Ann Cardiothorac Surg. 5 (5): 422–433. doi: 10.21037/acs.2016.08.05.
20. Park CH, Kim TH, Haam SJ, Lee S. (2015). Rib overgrowth may be a contributing factor for pectus excavatum: Evaluation of prepubertal patients younger than 10years old. Journal of pediatric surgery. 50 (11): 1945–1948. doi: 10.1016/j.jpedsurg.2015.07.010.
21. Razumovsky AYu, Alkhasov AB, Mitupov ZB et al. (2017). Comparative evaluation of treatment results with different methods of thoracoplasty in children with funnel chest deformity. Russian Bulletin of Pediatric Surgery, Anesthesiology and Reanimatology. 7 (2): 7–12. [Разумовский АЮ, Алхасов АБ, Митупов ЗБ и др. (2017). Сравнительная оценка результатов лечения при различных способах торакопластики у детей с воронкообразной деформацией грудной клетки. Российский вестник детской хирургии, анестезиологии и реаниматологии. 7 (2): 7–12]. doi: 10.17816/PTORS615-13.
22. Stelmakhovich VN, Dudenkov VV, Dyukov AA. (2017). Treatment of funnel chest deformity in children. Pediatric Traumatology, Orthopedics and Reconstructive Surgery. 5 (3): 17–21. [Стельмахович ВН, Дуденков ВВ, Дюков АА. (2017). Лечение воронкобразной деформации грудной клетки у детей. Ортопедия, травматология и восстановительная хирургия детского возраста. 5 (3): 17–21]. doi: 10.17816/PTORS5317-24.
23. Wang L, Guo T, Zhang H, Yang S, Liang J, Guo Y, Shao Q, Cao T, Li X, Huang L. (2020). Three-dimensional printing flexible models: a novel technique for Nuss procedure planning of pectus excavatum repair. Annals of translational medicine. 8 (4): 110. https://doi.org/10.21037/atm.2019.12.124.
24. Xie L, Cai S, Xie L, Chen G, Zhou H. (2017). Development of a computer-aided design and finite-element analysis combined method for customized Nuss bar in pectus excavatum surgery. Sci Rep. 14; 7 (1): 3543. doi: 10.1038/s41598-017-03622-y.
25. Zhao Q, Safdar N, Duan C, Sandler A, Linguraru MG. (2014). Chest Modeling and Personalized Surgical Planning for Pectus Excavatum. 17. 512–519. doi: 10.1007/978-3-319-10404-1_64.

Відомості про авторів:

Дігтяр Валерій Андрійович – д.мед.н., проф., зав. каф. дитячої хірургії, ортопедії та травматології Дніпровського ДМУ. Адреса: м. Дніпро, вул. Космічна, 13; тел. (056) 713-63-11. https://orcid.org/0000-0002-3182-2512

Камінська Маріанна Олегівна – к.мед.н., доц. каф. дитячої хірургії, ортопедії та травматології Дніпровського ДМУ. Адреса: м. Дніпро, вул. Космічна, 13; тел. (056) 713-63-11. https://orcid.org/0000-0001-5895-9562

Стаття надійшла до редакції 13.02.2021 р., прийнята до друку 17.05.2021 р.

Читайте нас на сайті: http://med-expert.com.ua

УДК 616.672-002-039-07-053.4/.5

М.Ю. Веселий, С.В. Веселий

Діагностика, лікування та реабілітація перекруту яєчка в дітей (огляд літератури)

Донецький національний медичний університет, м. Лиман, Україна

Paediatric surgery.Ukraine.2021.2(71):63-71; doi 10.15574/PS.2021.71.63

For citation: Veselyy MU, Vtselyy SV. (2021). Diagnostics, Treatment and Rehabilitation of Testicular Torsion in Children (literature review). Paediatric Surgery. Ukraine. 2(71):63-71; doi 10.15574/PS.2021.71.63.

Перекрут яєчка (ПЯ) – екстрений стан, при якому відбувається часткове або повне здавлення судин сім'яного канатика, яке може призвести до інфаркту яєчка. Проявляється ПЯ різким болем, гіперемією мошонки, генералізованим набряком відповідної половини мошонки, нудотою, блюванням та запамороченням. Однак ці симптоми характерні також для багатьох інших гострих захворювань статевої гонади. З плином часу вираженість цих симптомів стає менш яскравою, що, своєю чергою, ставить питання своєчасного проведення диференційної діагностики.

Мета – систематизувати та узагальнити сучасні літературні дані стосовно діагностики, лікування і реабілітації перекруту яєчка в дітей.

Під час діагностики велике значення має збір анамнезу, урахування клінічних даних, перевірка характерних для ПЯ симптомів. Значну роль відіграє використання інструментальних методів дослідження, чільне місце серед них посідають ехографічний і сцинтиграфічний методи.

Після підтвердження діагнозу ПЯ необхідно розпочати лікування якнайшвидше. Існує дві методики деторсії яєчка: безкровна ручна деторсія та інвазивна деторсія з подальшою орхіопексією.

Післяопераційний період має дуже важливе значення для збереження фертильності пацієнта в майбутньому. Реабілітація після ПЯ передбачає медикаментозне лікування, фізіотерапевтичні процедури, фіксування статевої гонади з контрлатерального боку та, у разі втрати тестикули через несвоєчасно надану лікарську допомогу, ендопротезування яєчка.

Перекрут яєчка являє собою важку та невивчену проблему. Критична ішемія наступає в термін від 12 до 16 год від початку захворювання. На сьогодні проблема діагностики, лікування і реабілітації хворих на гострий перекрут яєчка до кінця не вивчена та потребує подальшого вивчення.

Автори заявляють про відсутність конфлікту інтересів.

Ключові слова: перекрут яєчка, диференційна діагностика, орхіопексія, ендопротезування.

Diagnostics, treatment and rehabilitation of testicular torsion in children (literature review)

M.U. Veselyy, S.V. Vtselyy

Donetsk National Medical University, Lyman, Ukraine

Testiculat torsion (TT) is an emergency condition that is accompanied by partial or complete chorda spermatica vessels compression resulting in testicular infraction. TT main symptoms are sharp pain, scrotal hyperemia, generalized edema, nausea, vomiting and unconsciousness. However, these symptoms are characteristic of many other acute diseases of genital gland. In course of time the symptoms are less defined, which in its turn raises the issue of timely differential diagnostics.

Purpose – to optimize and generalize about modern literature data on testicular torsion in children diagnostics, treatment and rehabilitation.

Medical history taking, considering clinical data and checking the symptoms typical for PP during diagnostic process is crucial. It is important to use instrumental diagnostic methods, with echographic and scyntigraphic ones to be the main ones.

After having confirmed PP diagnosis, treatment has to be started immediately. There are two methods of testicular detorsion, i.e. manual bloodless detorsion and invasive detorsion with further orchiopexy.

Post-surgical phase is significant for preserving the patient's fertility in the future. Post-TT rehabilitation includes medication, physiotherapeutic procedures, genital gland fixing from contralateral side, and, in case of testicle loss through non-timely treatment, testicle endoprosthesing.

Testicular torsion is a complicated and understudied issue. Critical ischemia sets on in 12–16 hours from the onset of disease. As of today, the issue of diagnostics, treatment and rehabilitation of patients with acute testicular torsion has not been studied completely and requires further study.

No conflict of interest was declared by the authors.

Key words: testicular torsion, differential diagnosis, orchiopexy, endoprosthesis.

Читайте нас на сайті: http://med-expert.com.ua

Диагностика, лечение и реабилитация перекруту яичка у детей

Н.Ю. Весёлый, С.В. Весёлый
Донецкий национальный медицинский университет, г. Лиман, Украина

Перекрут яичка (ПЯ) – экстренное состояние, при котором происходит частичное или полное сдавливание сосудов семенного канатика, что может привести к инфаркту яичка. Проявляется ПЯ резкой болью, гиперемией мошонки, генерализированным отеком соответствующей половины мошонки, тошнотой, рвотой и головокружением. Однако эти симптомы характерны также для многих других острых заболеваний половой гонады. С течением времени выраженность этих симптомов становится менее яркой, что, в свою очередь, ставит вопрос своевременного проведения дифференциальной диагностики.

Цель – систематизировать и обобщить современные литературные данные по диагностике, лечению и реабилитации перекруту яичка у детей.

Во время диагностики большое значение имеет сбор анамнеза, учет клинических данных, проверка характерных для ПЯ симптомов. Огромную роль играет использование инструментальных методов исследования, ведущее место среди них занимают эхографический и сцинтиграфический методы. После подтверждения диагноза ПЯ необходимо начать лечение как можно скорее. Существует две методики деторсии яичка: бескровная ручная деторсия и инвазивная деторсия с последующей орхиопексией.

Послеоперационный период имеет очень важное значение для сохранения фертильности пациента в будущем. Реабилитация после ПЯ включает в себя медикаментозное лечение, физиотерапевтические процедуры, фиксирование половой гонады с контрлатеральной стороны и, в случае потери тестикулы из-за несвоевременно предоставленной врачебной помощи, эндопротезирование яичка.

Перекрут яичка представляет сложную и неизученную проблему. Критическая ишемия наступает в срок от 12 до 16 часов от начала заболевания. На данный момент проблема диагностики, лечения и реабилитации больных с острым перекрутом яичка до конца не изучена и требует дальнейшего изучения.

Авторы заявляют об отсутствии конфликта интересов.

Ключевые слова: перекрут яичка, дифференциальная диагностика, орхиопексия, эндопротезирование.

Гострі захворювання сім'яних гонад у хлопців посідають перше місце серед захворювань зовнішніх статевих органів у чоловіків та є причиною 4–10% екстрених госпіталізацій серед урологічних хворих. Серед них важливе значення має перекрут сім'яного канатика, який зустрічається в 1:500 пацієнтів урологічних стаціонарів [1,7,8,49]. Незважаючи на значний рівень поширеності цієї патології, досі зустрічаються помилки своєчасної діагностики серед лікарів первинної ланки. Найчастіше з цим пов'язані незадовільні результати лікування перекруту яєчка. Водночас немає одностайної думки стосовно оптимального методу подальшого лікування та реабілітації дітей з гострим перекрутом яєчка [22].

Мета дослідження – популяризувати сучасні дані стосовно діагностики, лікування і реабілітації перекруту яєчка в дітей.

Досить часто перекрут сім'яного канатика описують як заворот яєчка (або перекрут яєчка), адже внаслідок порушення кровопостачання передусім страждає саме яєчко. Часткове здавлення судин, що проходять у сім'яному канатику, призводить до венозного застою та набряку, повне – до інфаркту. Омертвіння яєчка може наступити дуже швидко, іноді за кілька годин [43].

Існує два піки зростання частоти захворювань яєчок – до 1 року життя та в препубертатному і пубертатному періодах (10–16 років), що збігаються з фазами інтенсивності розвитку сім'яної залози [6,10].

Клінічно перекрут яєчка супроводжується сильним різким болем, гіперемією мошонки, генералізованим набряком відповідної половини мошонки, нудотою, блюванням, запамороченням та іноді колаптоїдним станом [30]. Подібні симптоми можуть зустрічатися при різних нозологічних змінах у статевій гонаді, тому досить важливим моментом є диференційна діагностика перекруту яєчка з іншими захворюваннями. Гострий біль у статевій залозі може бути викликаний перекрутом яєчка, гострим епідидимітом, гострим орхітом, перекрутом гідатиди Морган'ї, травмою яєчка з крововиливом під білкову оболонку, защемленням пахової грижі, злоякісною пухлиною яєчка, ідіопатичним набряком мошонки та гострою водянкою оболонок яєчка тощо [30].

Перекруту яєчка, ураженню гідатиди досить часто передує підвищення рухової активності хлопчиків, наявність травматичного фактора. Гострий початок захворювання характерний для перекруту яєчка та гострого орхоепідидиміту. Порушення загального стану хворих із гострим захворюванням яєчок відзначається в разі перекруту яєчка, гострого орхоепідидиміту та практично відсутнє при ураженнях гідатиди Морган'ї. Ступінь погіршення загального стану та швидкість його прогресування залежать від віку хворого і ступеня перекручення сім'яного канатику, тобто чим вищий ступінь перекручення, тим гірший стан хворих. У таких випадках відзначаються симптоми інтоксикації: млявість, блювання, підвищення температури тіла, полакіурія. Яскраво виражені місцеві прояви захворювання: збільшення в розмірах, ущільнення яєчка, набряк, гіперемія, болючість під час пальпації мошонки [4,10].

Однак із плином часу клінічна картина може стати більш стертою: після перших 6 год від початку перекруту яєчка починаються непоправні зміни в тестикулі. З початком розвитку некрозу біль зменшується, а набряк мошонки збільшується [32].

Читайте нас на сайті: http://med-expert.com.ua

У разі виникнення алергічного набряку мошонки яєчка залишаються не збільшені та безболісні. Набряк поширюється на іншу половину мошонки, пахову ділянку і промежину. Також на користь алергічного набряку свідчить висип на шкірі мошонки та свербіж [26].

Під час диференційної діагностики перекруту яєчка та орхіту і/або епідидиміту важливим є симптом Прена (Prehn symptom), який перевіряється підняттям яєчка догори. На користь орхіту та епідидиміту свідчить зменшення болю під час підняття яєчка (позитивний симптом Прена), у разі перекруту яєчка біль посилюється (негативний симптом Прена).

Також для диференційної діагностики перекруту яєчка та епідидиміту перевіряється симптом Роше (Roche symptom): під час пальпації мошонки в дітей з перекрутом яєчка придаток яєчка не пальпується, а у хворих на епідидиміт межа між збільшеним придатком та яєчком добре визначається [13].

У разі неповного перекруту яєчка, коли перекрут триває протягом декількох хвилин, може статися самостійна деторсія. У такому випадку хворий відчуває раптовий гострий біль у яєчку, який протягом деякого часу зникає [6].

Можливий внутрішньоутробний перекрут яєчка. У цьому разі безпосередньо після народження визначається в одній половині мошонки щільне безболісне утворення. Мошонка помірно набрякла та гіперемійована. Оскільки внутрішньоутробний заворот яєчка відбувається ще до пологів, унаслідок запального процесу некротично змінене яєчко стає спаяним з тканинами мошонки. Слід зазначити, що перекрут яєчка в новонароджених може бути причиною синдрому «зниклого яєчка», який діагностується як крипторхізм у дітей старшого віку. Частота збереження життєздатності яєчок у випадку цього типу перекруту яєчка досягає 40%, а двобічний перекрут спостерігається у 2% випадків [4,26,34].

Можливий варіант перекруту яєчка, що розташоване інтраабдомінально (у разі абдомінальної форми крипторхізму). У таких дітей виникають ознаки подразнення очеревини, біль у нижній частині живота, блювання, підвищення температури тіла до ≥38°С. Але мошонка залишається незміненою [30].

Завдяки розвитку діагностичних засобів у медицині сумніви щодо встановлення остаточного діагнозу можуть бути розвіяні завдяки ультразвуковому дослідженню (УЗД).

Зрілі здорові яєчка мають гладку округлу поверхню, абсолютно однорідну дрібнозернисту структуру середнього ступеня ехощільності. У дітей віком до 9–10 років ехощільність яєчка нижча, ніж у дорослих. Ехощільність яєчка досягає характеристик дорослої людини в підлітків віком 15–17 років. З моменту статевої зрілості досить чітко візуалізується також середостіння – як високоехогенна лінія в сагітальній площині. Поява цієї структури на екрані розглядається як один з орієнтирів, який показує, що гонада правильно розташована відносно датчика [26].

Ехографічно перекрут яєчка характеризується негомогенністю зображення паренхіми з безладним чергуванням гіперехогенних і гіпоехогенних ділянок, потовщенням покривних тканин мошонки, набряклим гіперехогенним придатком, дуже невеликим за обсягом гідроцеле. На ранній стадії ехографічно, під час сканування в режимі сірої шкали, зміни можна не виявити або вони неспецифічні (зміна ехощільності). Пізніше реєструється зміна структури яєчка (інфаркт і кровотеча). У порівняльних дослідженнях виявлено, що при незміненій ехощільності яєчко під час операції виявляється життєздатним, у разі гіпоехогенних або неоднорідних за ехогенністю яєчок вони нежиттєздатні. Усі інші ехографічні ознаки (розміри яєчка, кровопостачання і товщина шкіри мошонки, наявність реактивного гідроцеле) прогностично незначущі [5,11,26,31].

Також деякі автори рекомендують проводити дослідження сім'яного канатика разом з дослідженням мошонки. Перекрут яєчка викликає різку зміну напрямку ходу, розміру та форми сім'яного канатика дистально від місця торсії. У понад 60% випадків перекруту яєчка спостерігається спіральний перекрут сім'яного канатика в зовнішньому паховому кільці [5,8,13,31].

Застосування сцинтиграфії дає змогу відрізнити перекрут яєчка від гострих запальних захворювань сім'яної залози з чутливістю і специфічністю понад 95% за умови, що дослідження виконано протягом першої доби захворювання. У разі вчасно нерозпізнаного перекруту під час сцинтиграфії може бути виявлене посилення кровообігу по периферії яєчка, що обумовлено припливом крові в мошонку зі статевої артерії. Появу такої сцинтиграфічної ознаки в паренхіматозній фазі дослідження називають симптомом «оправи», «кільця», «ока бика» тощо. Виникнення цієї ознаки пов'язане з тим, що під час перекруту яєчка кровопостачання мошонки не страждає. Виявлення цього симптому можливе вже протягом перших 7 год від моменту виникнення перекруту, однак цей симптом спостерігається і після закінчення першої доби. Раніше цю ознаку вважали патогномонічною саме для перекруту яєчка, проте згодом встановили, що таку ж саму сцинтиграфічну

Читайте нас на сайті: http://med-expert.com.ua

картину можна виявити при гнійному епідидимоорхіті з формуванням абсцесу, за гематоми яєчка, гематоцеле, пухлини яєчка в стадії некрозу тощо. Іншою сцинтиграфічною ознакою перекруту яєчка є симптом «обрубка» (амер. «stump») – різке зниження перфузії через яєчкову артерію й артерію сім'явивідної протоки [2,3,7,28].

Оскільки перекрут яєчка призводить до інтерстиціального крововиливу й інфаркту внаслідок венозної оклюзії, під час магнітно-резонансної томографії (МРТ) яєчка можна виявити набряк та крововилив у паренхіму яєчка і придаток. Відзначається тенденція до зменшення ураженого яєчка, але придаток, як правило, збільшений та неоднорідний, що нагадує епідидиміт. Ключовою знахідкою при МРТ вважають виявлення перекрученої частини сім'яного канатика [34]. Однак незважаючи на значну ефективність методу, більшість авторів на цей час одностайно вважають, що МРТ у разі виникнення гострого перекруту яєчка не є першочерговим дослідженням, через великий час виконання процедури, та відсутності переваг порівняно з іншими методами дослідження [3,26].

Існує також інвазивний метод діагностики – скротоскопія. Суть цього методу полягає у виконанні невеликого лінійного розтину шкіри мошонки та оболонок яєчка, у введенні крізь сформований отвір до порожнини мошонки цистоскопу, що дає змогу візуалізувати гонаду. Таку методику розробив К.С. Ормантаєв та співавт. у 1999 р. Однак через потребу в загальному знеболюванні, наявність спеціальної ендоскопічної апаратури та відносну травматичність методу ця методика не знайшла широкого застосування [20,26].

Д.Н. Щедров у дисертації вказує на експериментальну методику крізьмошонкової NEAN-INFRARED спектроскопії, яка заснована на кількісній оцінці оксигенації (%St O2). На боці перекруту яєчка %St O2 зазвичай знижене на ≥12%. Метод вирізняється швидкістю виконання та легкістю реалізації [26].

В.О. Бичков та співавт. (2006) у дослідженнях прослідкували за показниками гонадотропних гормонів (ФСГ і ЛГ) у хворих на перекрут яєчка. У всіх пацієнтів залежно від термінів госпіталізації до стаціонару рівень показників ФСГ і ЛГ підвищувався до верхньої межі норми при більш тривалому періоді між початком захворювання і проведеною операцією: ФСГ – до 13,0 МО/л (при нормі 0,8–13,0 МО/л), ЛГ – до 7,0 МО/л (при нормі 0,5–5,0 МО/л). Зміна синтезу тестостерону в клітинах Лейдіга спричинила сексологічні проблеми під час пубертатного періоду. Вимірювання сумарного балу статевої функції чоловіків у пацієнтів, які ведуть статеве життя, показало його зниження в осіб, прооперованих у пізніші терміни [28].

Ю.Н. Болотов та співавт. (2011) запропонували лікувально-діагностичний алгоритм (3-блокова структура), заснований на послідовній оцінці результатів клінічного обстеження й УЗД дітей з гострим болем у мошонці відповідно до їх чутливості та специфічності. У I блоці оцінюють найважливіші анамнестичні відомості. У II блоці розглядають стан локального статусу. У III блоці оцінюють ультразвукові симптоми основних захворювань, що становлять синдром «гострої та гіперемійованої» мошонки. Основною та постійною ознакою гострих захворювань яєчка є гострий біль у мошонці (тестикулі). Якщо до моменту госпіталізації до стаціонару мошонка була не змінена, то діагностика ґрунтується лише на даних локального статусу. У разі появи набряку та гіперемії мошонки обов'язково оцінюють найважливіші анамнестичні та клінічні дані. Поєднання трьох і більше ознак (гострий початок, інтенсивні болі, нудота/блювання, тривалість клінічних проявів менше 6 год від початку захворювання, вік 0–3 роки і 12–16 років) з високою часткою ймовірності вказує на перекрут яєчка. УЗД проводили в разі, коли клінічні симптоми виключали заворот гонади або були сумнівними [24].

Існує думка про те, що в разі підозри на гостру патологію мошонки краще виконати «непотрібну» операцію, аніж не виконати операції, яка була необхідною [8].

У разі підтвердженого завороту яєчка або неможливості його виключення наявними діагностичними методами операцію слід провести якнайшвидше. Головною її метою є ліквідація торсії та відновлення перфузії в ішемізованій гонаді. Ці положення загальноприйняті та в цей час не дискутуються [10].

Вважається, що хірургічне лікування, виконане в перші 6 год після виникнення перекруту яєчка, зберігає життєдіяльність гонади на 100%. Якщо деторсія проведена пізніше 12 год, збереженість життєздатності яєчка становить лише 20%. У разі проведення лікування пізніше 24 год майже не залишається шансу зберегти життєздатність перекрученого яєчка [3]. Досі не відома «морфологічна доля» перекрученого яєчка в період 12–24 год.

Існує методика безкровної деторсії яєчка. Через шкіру мошонки яєчко обертають зсередини назовні в напрямку, протилежному перекруту. Ліве яєчко обертають за годинниковою стрілкою, а праве – проти годинникової стрілки. Деторсію проводять за

Читайте нас на сайті: http://med-expert.com.ua

цими правилами, через те що праве яєчко при перекруті обертається за годинниковою стрілкою, а ліве – проти (ззовні всередину). Яєчко захоплюють крізь шкіру мошонки і, залишаючи стінку мошонки нерухомою, повертають його на 180° у напрямку, протилежному шву шкіри мошонки. Я.Б. Юдін зі співавт. (1987) рекомендують із кожним поворотом яєчка проводити його легку тракцію вниз. Після цього яєчко відпускають і повторюють цю маніпуляцію 2–3 рази. Якщо протягом 1–2 хв біль не зникає або не зменшується, то хворого негайно проводять операцію [30].

Однак дані щодо ефективності даної маніпуляції досить суперечливі. І.Ш. Ергашев, Т.П. Хакомов відмовилися від спроб проведення цієї процедури, вважаючи, що направлення торсії непередбачуване у 26% випадків, а подібна маніпуляція може посилити ішемію [24,25].

С.Ю. Комарова та співавт. (2017) виконували мануальну деторсію у 30,4% хворих, переважно в терміни до доби від початку захворювання, вважаючи її основним методом лікування поряд з оперативним втручанням [24,45].

Н.А. Нечипоренко і А.Н. Нечипоренко (2012) вказують, що навіть якщо закрита деторсія проведена успішно, це скорочує час ішемії яєчка на 30–40 хв. Тож після виконання цього методу все одно слід проводити оперативне втручання [30]. На противагу цьому опубліковані позитивні результати виконання допплерографії для контролю закритої деторсії без обов'язкового виконання оперативного втручання [19,24,37]. Однак дослідження І.С. Шорманова і Д.М. Щедрова (2018) вказують на те, що допплерівське дослідження у 50% випадків не виявляє резидуальної торсії, що зберігається [24].

При гострих захворюваннях яєчка виконують мошонковий або паховий оперативні доступи. Показаннями до крізьмошонкового доступу є внутрішньооболонковий перекрут яєчка, патологія гідатиди яєчка, травма яєчка. Показаннями до пахового доступу є позаоболонковий заворот яєчка, перекрут крипторхірованого яєчка. Мошонковий доступ має декілька варіантів виконання, що різняться напрямком розтину: поперечний мошонковий доступ; поздовжній мошонковий доступ і розтин по шву мошонки. Вважається, що поздовжній доступ дає більшу можливість для ревізії рани та є менш травматичним, через те що виконується паралельно до судин мошонки. Поперечний доступ сприяє найкращому косметичному результату. Доступ по шву мошонки дає вільний доступ до обох яєчок. J. Noseworthy виконує розтин по шву мошонки в разі достовірно встановленого діагнозу перекруту яєчка, для виконання одночасної фіксації яєчка з контрлатерального боку [21].

Оперативне лікування передбачає ревізію яєчка, його деторсію з подальшим обгортанням теплою вологою марлевою серветкою. Через 30 хв визначають життєздатність яєчка. Якщо операція проведена в терміни, які передбачають збереження яєчка, і воно життєздатне, то проводять фіксацію яєчка (орхіопексія) окремими швами за вагінальну або м'ясисту оболонку. При операції в пізні терміни та нежиттєздатності яєчка проводять орхідектомію [3].

Деякі автори рекомендують введення новокаїну в сім'яний канатик під час операції. Також рекомендують внутрішньом'язове введення гепарину, емульсії гідрокортизону та папаверину [28,30].

Прагнення зберегти гонаду будь-якою ціною часто призводить до гіподіагностики некрозу органа, повторного хірургічного втручання, у низці випадків – до формування в пацієнта антиспермального аутоімунітету. Водночас прагнення уникнути названих ускладнень може привести до невиправданого видалення органа, коли не вичерпані ресурси його анатомічного й функціонального збереження [32].

Синюшний колір перекрученого яєчка є показником оборотних морфологічних змін в органі у 95% випадків. Синьо-багряний і чорний колір яєчка вказують на ознаки некрозу органа [12].

Існує інтраопераційна методика виявлення життєздатності яєчка – трансілюмінаційне дослідження. Суть цього методу полягає у просвічуванні яєчка. Позитивний симптом свідчить про життєздатність гонади [12]. У разі негативного симптому слід робити розтин білкової оболонки яєчка в нижньому полюсі. Розтин, що призводить до кровотечі, свідчить про життєздатність органа [12,30].

Д.Н. Щедров вказує, що залишення яєчка при сумнівній життєздатності майже завжди призводить до повторної ревізії через 1–4 доби. Показанням до неї є погіршення місцевої симптоматики, показників УЗД і допплерографії в динаміці аж до припинення фіксації кровообігу в гонаді. 91% повторних ревізій закінчуються відстроченою орхідектомією. Термін захворювання 18–24 год і ступінь завороту 270–360 градусів є граничними критеріями, що дають змогу уникнути грубих атрофічних змін яєчка у віддаленому періоді [19,26].

Більшість авторів поділяють думку, що некротизоване яєчко не можна зберігати, через те що руйнується гематотестикулярний бар'єр та до кров'яного русла проникають зруйновані сперматогенні клітини. Це, своєю чергою, призводить до утворення ан-

Читайте нас на сайті: http://med-expert.com.ua

тиспермальних антитіл, які руйнують сперматогенний епітелій контрлатерального яєчка. У таких випадках у пацієнта розвивається безплідність [22,29,30].

Однак О.Є. Терещенко (1986) стверджує, що антиспермальні антитіла виявляються при перекруті яєчка тільки у хворих віком від 13–14 років. З 12-річного віку, з початком диференціювання статевих клітин, у хлопчиків може формуватися антиспермальний аутоімунітет у разі перекруту яєчка. Причому така патологічна реакція відзначається на тлі існуючих порушень балансу імунокомпетентних клітин (Т-хелперів і Т-супресорів). За нормального функціонування імунної системи аутоімунний процес не розвивається [18].

Незважаючи на фіксацію яєчка в порожнині мошонки, у майбутньому не виключається його повторний перекрут. Основна причина цього, на думку багатьох авторів, – використання при орхіопексії шовного матеріалу, що розсмоктується [7,12,28].

Y. Mor та співавт. (2006) зазначають, що при орхіопексії поліпропіленовою хірургічною ниткою також не виключена можливість повторного перекруту яєчка [7,28].

В.О. Бичков та співавт. (2006) рекомендують у післяопераційному періоді проводити дітям лікування препаратами, що зменшують запальну реакцію (аспірин), знижують згортання крові (гепарин), селективно поліпшують мікроциркуляцію (трентал), а також метилурацилом у дозуванні за віком [28].

Н.А. Нечипоренко і А.Н. Нечипоренко (2012) також рекомендують усім хворим у післяопераційному періоді аспірин по 1,5 г на добу протягом 6–7 діб для зниження проникливості гематотестикулярного бар'єру [30].

Д.А. Файзулаев (2019) у дисертації зазначає, що в післяопераційному періоді медикаментозне лікування необхідне. Він рекомендує препарати, дія яких спрямована на відновлення кровообігу та поліпшення мікроциркуляції (блокада сім'яного канатика 1% розчином лідокаїну, пентоксифіліну, реополіглюкіну, гепарину), а також десенсибілізуючу терапію антигістамінними препаратами. З метою зменшення проникливості гематотестикулярного бар'єру доцільно призначати ацетилсаліцилову кислоту, проводити корекцію метаболічних порушень в яєчку (вітаміни групи В, вітамін Е 5 аскорутін, вітамін РР) [32].

Зокрема, для медикаментозної реабілітації також рекомендують фізіотерапію: гальванізацію, ультрависокочастотну терапію. Час виконання цих процедур не має перевищувати 20 хв, через те що довготривале підвищення температури в мошонці призводить до порушень сперматогенезу. Також рекомендують носити компресійну білизну або фіксуючий бандаж для фіксації мошонки [11,17].

Хворим протипоказане перебування на холоді, купання в холодній воді та пиття холодних напоїв [11,17].

Іншим дискутабельним питанням є необхідність і терміни виконання профілактичної орхіопексії на контрлатеральному боці. Аномалія розвитку, що створює передумови до перекруту яєчка, може бути двобічною. Тому більшість фахівців рекомендують профілактичну орхіопексію контралатерального яєчка. C. Bolln та співавт. (2006), відповідно до результатів анкетування дитячих хірургів Великої Британії та Ірландії, вказують, що 95% фахівців рутинно проводять орхіопексію з іншого боку. Крім того, немає переконливих свідчень, що профілактична орхіопексія може спричинити погіршення функціонального стану яєчка [28].

Багато авторів радять симультанне виконання фіксації яєчка на контрлатеральному боці. Однак Ю.М Болотов, навпаки, поділяє думку стосовно небажаності одночасних хірургічних втручань на пахвинно-мошонкових ділянках через вірогідність розвитку післяопераційних ускладнень, які, своєю чергою, викликають загрозу втрати обох органів [21].

Г.М. Румянцева та співавт. пропонують проводити фіксацію яєчка з контралатерального боку через 1–2 тиж після гострого епізоду [10]. Деякі автори пропонують виконувати орхіопексію контрлатеральної гонади через 2–3 місяці [43].

Останнім часом дуже багато уваги приділяють естетичному напряму андрології. Ендопротезування яєчка в дітей та підлітків, за обставинами, стає все популярнішим. Перші згадування про ендопротезування яєчка опубліковані у 30-х роках XX ст. Однак тоді наслідки перекруту яєчка не були основною причиною виконання цієї операції. У той час хворим, які перенесли перекрут яєчка, відводилося лише 17% усіх ендопротезувань статевої гонади. Останні причини включали в себе гіпоплазію яєчка або анорхізм, видалення яєчка внаслідок пухлини, раку простати, орхоепідидиміту або травм [44].

На сьогодні питання стосовно необхідності виконання ендопротезування яєчка не виникає. Однак досі немає одностайної думки стосовно термінів виконання цієї операції, матеріалу імпланту та методики виконання операції. У разі відсутності запалення, можна виконувати протезування одночасно з видаленням статевої гонади. Деякі автори реко-

Читайте нас на сайті: http://med-expert.com.ua

мендують імплантацію протезу після остаточного формування рубця на мошонці (через 3–6 міс) [42]. Більшість дослідників вказує, що найбільш сприятливий вік для цієї операції – 13–17 років [11].

М.І. Давидов (1991) виконує аутопротезування в разі видалення яєчка внаслідок раку передміхурової залози. Під час операції розтинають білкову оболонку яєчка в поперечному напрямку та видаляють його паренхіму. З оболонок яєчка формують лоскіт на живлячій ніжці. Лоскіт занурюють у порожнину білкової оболонки та фіксують до оболонки швами. Як вказує автор, у разі правильного формування лоскоту біологічний протез має форму та розмір нормального яєчка впродовж 3 та більше років [14].

У разі втрати яєчка в дитячому віці деякі автори рекомендують виконувати двоетапне протезування. Перший етап виконують одночасно або незадовго після видалення власного яєчка. У більш дорослому віці виконують імплантацію протезу, відповідного до розмірів другого яєчка в «підготовлену» мошонку, що відповідає імплантові за розмірами та зменшить натяг і порушення трофіки мошонки [44].

Серед штучних імплантів сьогодні існує два основні види: імплант із рідиною, що розміщується в мошонці засобом пункції. Найпоширеніші наразі силіконові імпланти, що мають певну форму [43].

Для встановлення силіконових імплантів існує три методи. Перший метод передбачає паховий доступ, при якому виконують розтин по паховій складці та формують тунель до мошонки. У разі наявності власного яєчка виконують орхофунікулектомію з високою перев'язкою сім'яного канатика та подальшим встановленням імпланта в підготовлену порожнину. Другий метод передбачає мошонковий доступ, коли розтин виконують через передню або бокову поверхню мошонки, формують ложе та виконують імплантацію протезу. Нарешті, існує комбінований хірургічний доступ. Усі методики мають як переваги, так і недоліки [44]. Під час УЗД для уточнення розмірів контрлатерального яєчка бажано підбирати протез більший за розмірами, через те що власна гонада розташована в оболонках, які візуально збільшують її обсяг, а протезу встановлюють під шкіру мошонки [11].

І.С. Шорманов та співавт. (2018) у дослідженні проаналізували ускладнення ендопротезування яєчка в дітей та підлітків. Запальний процес оболонок яєчка на боці протезування виник у 48% випадків. Ускладнення розвивалося на 2–5-ту добу післяопераційного періоду. В усіх випадках запалення було пов'язане з реакцією тканин на імплант. При цьому автори зазначають, що в разі застосування сучасних ареактивних імплантів частота цього ускладнення значно знижується. Пролежень над імплантом відмічався у 24% випадків. У всіх спостереженнях це ускладнення спостерігалося на 6–15-ту добу після операції та було пов'язане з невідповідністю розмірів мошонки та імпланта. Зазначено, що пролежень відмічався тільки у хлопців віком 12–15 років, а у більш дорослому віці подібних випадків не спостерігалося. Гематома мошонки констатована у 16% хворих та в більшості випадків була обумовлена капілярною кровотечою з оболонок яєчка після формування ложа. Також спостерігалося зморщування імпланта, яке, на думку авторів, пов'язане зі структурою протеза, що використовувався. Частота ускладнень протезування яєчка була зворотно пропорційною віку пацієнтів [42].

Задовільність хворих після виконання ендопротезування яєчка відбувалося у 65–70% випадків, відносна прийнятність – ще у 20%. Несприйнятливий результат для пацієнтів пов'язаний з зависокими сподіваннями щодо реалістичності результатів операції. У разі відторгнення протеза відмовляється від реімплантації понад 50% хворих через страх повторної невдачі [11].

Перекрут яєчка становить тяжку і невивчену проблему.

Критична ішемія наступає в термін від 12 до 16 год від початку захворювання.

На сьогодні проблема діагностики, лікування і реабілітації хворих на гострий перекрут яєчка не вивчена до кінця і потребує подальшого вивчення.

Автори заявляють про відсутність конфлікту інтересів.

References/Література

1. Aboev ZA. (2001). Ostrye zabolevaniya organov moshonki. Klinika, diagnostika i lechenie: Avtoref. Dis.kand. Med Nauk. M. [Абоев ЗА. (2001). Острые заболевания органов мошонки. Клиника, диагностика и лечение: Автореф. Дис канд мед наук. М].
2. Artyuhin AA. (2004). Anatomo-fiziologicheskie i klinicheskie aspekty osobennostej arterial'noj sistemy yaichka. Rossijskij mediko-biologicheskij vestnik im. Akademika I.P. Pavlova. 1–2: 41–53. [Артюхин АА. (2004). Анатомо-физиологические и клинические аспекты особенностей артериальной системы яичка. Российский медико-биологический вестник им. академика И.П. Павлова. 1–2: 41–53].
3. Avrasin AL, Rumyanceva GN, Kartashev VN, Chimegne ZH. (2002). Patent na izobretenie RUS 2231306 24.12.2002. [Аврасин АЛ, Румянцева ГН, Карташев ВН, Чимегне Ж. (2002). Патент на изобретение RUS 2231306 24.12.2002].
4. Bashir M, Davlicarov MA, Cybin AA, Degtyarev PYU, Vajs AV, Savin SV. (2021). Klinicheskoe proyavlenie perekruta oboih yaichek u novorozhdyonnogo. Detskaya hirurgiya. 25 (1): 22. [Башир М, Давлицаров МА, Цыбин АА, Дегтярев ПЮ, Вайс АВ, Савин СВ. (2021). Клиническое проявление перекруту обоих яичек у новорождённого. Детская хирургия. 25 (1): 22].

Читайте нас на сайті: http://med-expert.com.ua

5. Belyaeva NA, Okunev NA, Putyajkin AA, Okuneva AI. (2021). Analiz Ul'trazvukovyh izmenenij pri ostryh zabolevaniyah moshonki u detej. Detskaya hirurgiya. 25 (1): 24. [Беляева НА, Окунев НА, Путяйкин АА, Окунева АИ. (2021). Анализ ультразвуковых изменений при острых заболеваниях мошонки у детей. Детская хирургия. 25 (1): 24].
6. Belyj LE. (2011). Invertedtestis: pathogenesis, diagnostics, treatment. Sibirskoe medicinskoe obozrenie. 2 (68): 11–17. [Белый ЛЕ. (2011). Invertedtestis: pathogenesis, diagnostics, treatment. Сибирское медицинское обозрение. 2 (68): 11–17].
7. Belyj LE. (2014). Etiologiya i anatomicheskie predposylki razvitiya perekruta yaichka. Teoreticheskie i prikladnye aspekty sovremennoj nauki. 2–3: 98–101. [Белый ЛЕ. (2014). Этиология и анатомические предпосылки развития перекруту яичка. Теоретические и прикладные аспекты современной науки. 2–3: 98–101].
8. Bolotov YUN, Minaev SV, Al'bert AE, Korol'kov AS. (2012). Ocenka effektivnosti lechebno-diagnosticheskogo algoritma pri ostryh zabolevaniyah yaichka u detej. Medicinskij vestnik Severnogo Kavkaza. 27 (3): 53–56. [Болотов ЮН, Минаев СВ, Альберт АЭ, Корольков АС. (2012). Оценка эффективности лечебно-диагностического алгоритма при острых заболеваниях яичка у детей. Медицинский вестник Северного Кавказа. 27 (3): 53–56].
9. Bolotov YUN. (2014). Ostrye zabolevaniya yaichka u detej 2014: 80–86. [Болотов ЮН. (2014). Острые заболевания яичка у детей: 80–86].
10. Broberick KM, Martin BG, Herndon CD, Joseph DB, Kitchens DM. (2013). The current state of surgical practice for neonatal torsion: a survey of pediatric urologists. J Pediatr Urol. 10: 339–342. doi. org/10.1016/j.jpurol.2012.12.010.
11. Burusov A. (2017). Perekrut yaichka – kak prohodit operaciya? Enciklopediya muzhskogo zdorov'ya i ne tol'ko. URL: Https://viva-man.ru/drugie-bolezni/perekrut-yaichka-kak-prohodit-operatsiya/#main.
12. Bychkov VA, Kirpatovskij ID, Voronyuk GM i dr. (2006). Otdalennye rezul'taty hirurgicheskogo lecheniya ostryh zabolevanij yaichek u detej. Trudnyj pacient. 6 (4): 31–36. [Бычков ВА, Кирпатовский ИД, Воронюк ГМ и др. (2006). Отдаленные результаты хирургического лечения острых заболеваний яичек у детей. Трудный пациент. 6 (4): 31–36].
13. Davidov MI, Dyabkina OV. (2016). Ostrye zabolevaniya organov moshonki netravmaticheskogo geneza u detej shkol'nogo vozrasta. Medicinskij al'manah. 2 (42): 87–90. [Давидов МИ, Дябкина ОВ. (2016). Острые заболевания органов мошонки нетравматического генеза у детей школьного возраста. Медицинский альманах. 2 (42): 87–90].
14. Davidov MI, Kubarikov PG. (1991). Sposob endoprotezirovaniya yaichek posle subkapsulyarnoj orhiektomii. Nomer patentu SU1671273A1. [Давидов МИ, Кубариков ПГ. (1991). Способ эндопротезирования яичек после субкапсулярной орхиэктомии. Номер патента SU1671273A1].
15. Delyagin VM, Tarusin DI, Urazbagambetov Altaj. (2014). Ul'trazvukovye issledovaniya pri patologii organov moshonki. Reproduktivnoe zdorov'e detej i podrostkov. 3: 61–69. [Делягин ВМ, Тарусин ДИ, Уразбагамбетов Алтай. (2014). Ультразвуковые исследования при патологии органов мошонки. Репродуктивное здоровье детей и подростков. 3: 61–69].
16. Derchi LE et al. (2017). Ostrye zabolevaniya organov moshonki (sindrom ostroj moshonki). URL: https://rh.ua/ru/statti/ostrye-zabolevaniya-organov-moshonki-sindrom-ostroj-moshonki/.
17. Ergashev NSH, Hakomov TP. (2010). Diagnostika i taktika lecheniya pri sindrome otechnoj moshonki u detej. Detskaya hirurgiya. 14 (3): 23–26. [Эргашев НШ, Хакимов ТП. (2010). Диагностика и тактика лечения при синдроме отечной мошонки у детей. Детская хирургия. 24 (3): 23–26].
18. Fajzulaev DA. (2019). Optimizaciya diagnostiki, lecheniya i otdalennye rezul'taty ostryh zabolevanij yaichka u detej. Dissert. kand med nauk. [Файзулаев ДА. (2019). Оптимизация диагностики, лечения и отдаленные результаты острых заболеваний яичка у детей. Диссерт. к.мед.н.].
19. Garel L, Dubois J, Azzie G et al. (2000). Preoperative manual detorsion of the spermatic cord with Doppler ultrasound monitoring in patients with intravaginal acute testicular torsion. Pediatr Radiol. 30 (1): 41–44. doi: 10.1007/s002470050012.
20. Gerich ID, Himich SD, Barvins'ka GS. (2016). Ivano-Frankovskij nacional'nyj medicinskij universitet. Simptomi i sindromi v hirurgiї: 304. [Герич ІД, Хіміч СД. (2016). Івано-Франковський національний медичний університет. Симптоми і синдроми в хірургії: 304]. ISBN: 978–617–505–445–1.
21. Grigor'eva MV, Gasanova EN, Sonina MI, Saruhanyan OO, Ahadov TA. (2014). Ostrye zabolevaniya i travma organov moshonki u detej. Medicinskij alfavit. 1 (5): 58–60. [Григорьева МВ, Гасанова ЭН, Сонина МИ, Саруханян ОО, Ахадов ТА. (2014). Острые заболевания и травма органов мошонки у детей. Медицинский алфавит. 1 (5): 58–60].
22. Grigor'eva MV, Saruhanyan OO, Gasanova EN, Teleshov NV, Batunina IV. (2019). Oshibki diagnostiki perekruta yaichka u detej. Detskaya hirurgiya. 23 (3): 150–153. [Григорьева МВ, Саруханян ОО, Гасанова ЭН, Телешов НВ, Батунина ИВ. (2019). Ошибки диагностики перекруту яичка у детей. Детская хирургия. 23 (3): 150–153].
23. Kalinina SN, Fesenko VN, Burlaka OO, Moshirev MV, Aleksandrov MS, Madzhidov SA, Vydrin PS. (2019). Taktika lecheniya bol'nyh pri perekrute yaichka. Urologicheskie vedomosti. 9 (1): 5–10. [Калинина СН, Фесенко ВН, Бурлака ОО, Моширев МВ, Александров МС, Маджидов СА, Выдрин ПС. (2019). Тактика лечения больных при перекруте яичка. Урологические ведомости. 9 (1): 5–10].
24. Kiesling Jr VJ, Schroeder DE, Pauljev P, Hull J. (1984). Spermatic cord block and manual reduction: primary theatment for spermatic cord torsion. J Urol. 132 (5): 921–923. doi: 10.1016/s0022–5347(17)49947–2.
25. Komarova SYU, Cap NA, Chukreev VI. (2016). Osobennosti konservativnoj i operativnoj taktiki pri perekrute yaichka. Detskaya hirurgiya. 20 (4): 185–188. [Комарова СЮ, Цап НА, Чукреев ВИ. (2016). Особенности консервативной и оперативной тактики при перекруте яичка. Детская хирургия. 20 (4): 185–188].
26. Maksimov AV. (2008). Skrotoskopiya – novyj metod diagnostiki i lecheniya sindroma otechnoj moshonki u detej. Yakutskij medicinskij zhurnal: 23–24. [Максимов АВ. (2008). Скротоскопия – новый метод диагностики и лечения синдрома отечной мошонки у детей. Якутский медицинский журнал: 23–24].
27. Migel' AV, Shancyn VV, Melihova IS, Karpov GV, Ermolaeva TA. (2014). Ostrye zabolevaniya yaichek u detej, taktika vedeniya bol'nyh i rezul'taty lecheniya. Tol'yattinskij medicinskij konsilium. 3–4: 115–121. [Мигель АВ, Шанцын ВВ, Мелихова ИС, Карпов ГВ, Ермолаева ТА. (2014). Острые заболевания яичек у детей, тактика ведения больных и результаты лечения. Тольяттинский медицинский консилиум. 3–4: 115–121].
28. Mokanov KP. (2021) Perekrut yaichka. Perekrut yaichka u novorozhdennyh. [Моканов КП. (2021). Перекрут яичка. Перекрут яичка у новорожденных]. URL: https://medbe.ru/materials/anomalii-i-patologii/perekrut-yaichka-perekrut-yaichka-u-novorozhdennykh/.
29. Morozov VI, Pospelov MS, Amerhanov NZ, Kutluyulova LK. (2020). Oslozhnennoe techenie perekruta yaichka u rebenka. Rossijskij vestnik perinatologii i pediatrii. 65 (5): 223–226. [Морозов ВИ, Поспелов МС, Амерханов НЗ, Кутлуюлова ЛК. (2020) Осложненное течение перекруту яичка у ребенка. Российский вестник перинатологии и педиатрии. 65 (5): 223–226].
30. Nechiporenko NA. (2012). Neotlozhnye sostoyaniya v urologii. Minsk. Vyshejshaya shkola: 273–281. [Нечипоренко НА. (2012). Неотложные состояния в урологи. Минск. Вышэйшая школа: 273–281].

Читайте нас на сайті: http://med-expert.com.ua

31. Ol'hova EB, Polyakova EV, Simonova TV, YUtkina MS, Krylova EM. (2019). Vozmozhnosti ekhografii v diagnostike redkih zabolevanij organov moshonki u detej. Detskaya hirurgiya. 23 (1S3): 48. [Ольхова ЕБ, Полякова ЕВ, Симонова ТВ, Юткина МС, Крылова ЕМ. (2019). Возможности эхографии в диагностике редких заболеваний органов мошонки у детей. Детская хирургия. 23: (1S3): 48].
32. Parilova EM. (2021). Simptomy i lechenie perekruta yaichka u rebenka. Pediatrio. [Парилова ЕМ. (2021). Симптомы и лечение перекруту яичка у ребенка. Pediatrio]. URL: https://pediatrio.ru/p/perekrut-yaichka/simptomy-u-rebenka-2.html.
33. Petrova MG. (2014). Teoreticheskie i prikladnye aspekty sovremennoj nauki: sbornik nauchnyh trudov po materialam III Mezhdunarodnoj nauchno-prakticheskoj konferencii 30 sentyabrya 2014: v 5 ch. 2: 98–102. [Петрова МГ. (2014). Теоретические и прикладные аспекты современной науки: сборник научных трудов по материалам III Международной научно-практической конференции 30 сентября 2014 г: в 5 ч. 2: 98–102].
34. Rayanova RN, Konovalov SA, Rayanov NV, Latypova LF, Rayanov RN. (2020). Sluchaj vnutriutrobnogo perekruta yaichka u novorozhdennogo. Vestnik chelyabinskoj oblastnoj klinicheskoj bol'nicy. 2 (48): 26–29. [Раянова РН, Коновалов СА, Раянов НВ, Латыпова ЛФ, Раянов РН. (2020). Случай внутриутробного перекруту яичка у новорожденного. Вестник челябинской областной клинической больницы. 2 (48): 26–29].
35. Rossant–Lumbroso J, Rossant L. (2020). La torsion du testicule: causes, symptômes et traitement. Doctissimo. www.doctissimo.fr/html/sante/encyclopedie/sa_1158_torsion_testic.htm.
36. Rudenko DM, Skobeyus IA, Strockij OV. (2015). Cindrom «ostroj moshonki» u detej. Ministerstvo zdravoohraneniya respubliki belarus' belorusskij gosudarstvennyj medicinskij universitet-kafedra urologii: 16. [Руденко ДМ, Скобеюс ІА, Строцкий ОВ. (2015). Синдром «острой мошонки» у детей. Министерство здравоохранения республики беларусьбелорусский государственный медицинский университеткафедра урологи: 16].
37. Rumyanceva GN, Kartashev VN, Avrasin AL, Chimenge ZH. (2004). Lechebnaya taktika pri zavorote yaichka u detej. 3-j kongress «Sovremennye tekhnologii v pediatrii i detskoj hirurgii». M.: 556. [Румянцева ГН, Карташев ВН, Аврасин АЛ, Чименге Ж. (2004). Лечебная тактика при завороте яичка у детей. 3-й конгресс «Современные технологии в педиатрии и тесткой хирургии». М.: 556].
38. Salopenkova AB, Proshchenko YAN. (2015). Diagnostika ishemii yaichka u detej. Detskaya hirurgiya. 19 (6): 46–50. [Салопенкова АБ, Прощенко ЯН. (2015). Диагностика ишемии яичка у детей. Детская хирургия. 19 (6): 46–50].
39. Shchedrov DN. (2019). Sostoyanie reproduktivnogo zdorov'ya pacientov, perenesshih perekrut yaichka v detskom vozraste. Dissertaciya na soiskanie uchenoj stepeni doktora medicinskih nauk. Federal'noe gosudarstvenno byudzhetnoe obrazovatel'noe uchrezhdenie vysshego obrazovaniya «yaroslavskij gosudarstvennyj medicinskij universitet» ministerstva zdravoohraneniya rossijskoj federacii: 38. [Щедров ДН. (2019). Состояние репродуктивного здоровья пациентов, перенесших перекрут яичка в детском воздасте. Диссертация на соискание ученой степени доктора медицинских наук. Федеральное государственно бюджетное образовательное учреждение высшего образования «ярославский государственный медицинский университет» министерства здравоохранения российской федерации: 38].
40. Shenot JP, Kimmel S. (2019). Troubles péniens et scrotaux. Torsion testiculaire. Le Manuel MSD. Medical College at Thomas Jefferson University. URL: https://www.merckmanuals.com/fr-ca/professional/troubles-g%C3%A9nito-urinaires/troubles-p%C3%A9niens-et-scrotaux/torsion-testiculaire#.
41. Sherry S, Ross MD. (2014). Pediatric Urology for the Primary Care Physician: 175–181. doi: 10.1007/978-1-60327-243-8_21.
42. Shormanov IS, Shchedrov DN, Kulikov SV, Komarova SYU, Sizonov VV, Kagancov IM, Sablin DE, Markov NV, Sobolevskij AA, Polyakov PN, Okopnyj KYU. (2018). Opyt protezirovaniya yaichka v detskom i podrostkovom vozraste: rezul'taty mul'ticentrovogo issledovaniya. Eksperimental'naya i klinicheskaya urologiya. 3: 84–90. [Шорманов ИС, Щедров ДН, Куликов СВ, Комарова СЮ, Сизонов ВВ, Каганцов ИМ, Саблин ДЕ, Марков НВ, Соболевский АА, Поляков ПН, Окопный КЮ. (2018). Опыт протезирования яичка в детском и подростковом возрасте: результаты мультицентрового исследования. 3: 84–90].
43. Shormanov IS, Shchedrov DN. (2017). Spornye voprosy hirurgicheskoj taktiki pri zavorote yaichka v detskom vozraste (obzor literatury). Eksperimental'naya i klinicheskaya urologiya. 3: 114–120. [Шорманов ИС, Щедров ДН. (2017). Спорные вопросы хирургической тактики при завороте яичка в детском возрасте (обзор литературы). Экспериментальная и клиническая урология. 3: 114–120].
44. Shormanov IS, Shchedrov DN. (2018). Osobennosti protezirovaniya yaichka u pacientov, perenesshih orhektomiyu, v aspekte mediko-social'noj reabilitacii. Urologicheskie vedomosti. 2: 43–52. [Шорманов ИС, Щедров ДН. (2018). Особенности протезирования яичка у пациентов, перенесших орхэктомию, в аспекте медико-социальной реабилитации. Урологические ведомости. 2: 43–52].
45. Shormanov IS, Shchedrov DN. (2018). Zakrytaya manual'naya detorsiya pri zavorote yaichka u detej. Urologicheskie vedomosti. 1: 34–39. [Шорманов ИС, Щедров ДН. (2018). Закрытая мануальная деторсия при завороте яичка у детей. Урологические ведомости. 1: 34–39].
46. Tereshchenko AE, Chernyshov VP, Zinchenko AN. (1986). Immunologicheskie narusheniya pri perekrute yaichka u detej. Vest, hirurgii im. I.I. Grekova. 5: 103–105. [Терещенко АЕ, Чернышов ВП, Зинченко АН. (1986). Иммунологические нарушения при перекруте яичка у детей. Весть хирургии имени И.И. Грекова. 5: 103–105].
47. Tiktinskij OL, Kalinina SN, Mihajlichenko VV. (2010). Andrologiya. M.: MIA: 576. [Тиктинский ОЛ, Калинина СН, Михайличенко ВВ. (2010). Андрология. М.: МИА: 576].
48. Ural'skij gosudarstvennyj medicinskij universitet. (2015). Differencial'naya diagnostika razlichnyh form ostryh zabolevanij organov moshonki: 15. [Уральский государственный медицинский університет. (2015). Дифференциальная диагностика различных форм острых заболеваний органов мошонки: 15].
49. Veselij SV, YUdin OI, Veselij MYU. (2017). Anatomiya, fiziologiya, klinichni proyavi ta likuvannya perekrutu yaєchka v ditej (oglyad literaturi). Zdorov'e rebenka. 12 (5): 623–630. [Веселий СВ, Юдін ОІ, Веселий МЮ. (2017). Анатомія, фізіологія, клінічні прояви та лікування перекруту яєчка в дітей (огляд літератури). Здоровье ребенка. 12 (5): 623–630].

Відомості про авторів:

***Веселий Микита Юрійович** – дитячий хірург, лікар-інтерн каф. загальної та дитячої хірургії Донецького НМУ. Адреса: Донецька обл., м. Краматорськ, бул. Машинобудівельників, 39.*

***Веселий Сергій Володимирович** – д.мед.н., проф., проф. каф. загальної та дитячої хірургії Донецького НМУ. Адреса: Донецька обл., м. Краматорськ, бул. Машинобудівельників, 39. https://orcid.org/0000–0001–7988–8214.*

Стаття надійшла до редакції 13.02.2021 р., прийнята до друку 17.05.2021 р.

Читайте нас на сайті: http://med-expert.com.ua

УДК 616.34-007.272-053.2

І.В. Ксьонз[1], Є.М. Гриценко[1], М.І. Гриценко[2], О.В. Овчар[1], Є.В. Пилипюк[1]

Кишкова непрохідність, викликана дивертикулом Меккеля, в дітей

[1]Полтавський державний медичний університет, Україна
[2]КП «Дитяча міська клінічна лікарня Полтавської міської ради», Україна

Paediatric surgery.Ukraine.2021.2(71):72-76; doi 10.15574/PS.2021.71.72

For citation: Ksonz IV, Grytsenko IeM, Grystenko MI, Ovchar OV, Pylypiuk YV. (2021). Intestinal Obstruction Caused by Meckel's Diverticulum in Children. Paediatric Surgery.Ukraine. 2(71):72-76; doi 10.15574/PS.2021.71.72.

Дивертикул Меккеля (ДМ) – найпоширеніший варіант аномалій неповної облітерації жовткової протоки. Серед різноманітних вад розвитку травного каналу, які можуть спричинити кишкову непрохідність, ДМ посідає перше місце і становить 1,7%.

Мета – узагальнити результати лікування дітей з кишковою непрохідністю, викликаною ДМ.

Матеріали та методи. Узагальнено досвід лікування 183 дітей з ДМ та пов'язаною з ним патологією. Основними ускладненнями ДМ були кишкова непрохідність, кровотеча з пептичної виразки, дивертикуліт. У 100 дітей дивертикул був безсимптомним і виявився випадковою знахідкою під час хірургічних втручаннях на органах черевної порожнини з приводу іншої патології.

Результати. Кишкова непрохідність, викликана ДМ, становила 20,8% усіх випадків і 45,7% усіх ускладнень, пов'язаних із дивертикулом. Странгуляційну кишкову непрохідність діагностовано у 18 пацієнтів: у 16 ДМ викликав внутрішнє защемлення, в 1 – заворот петель тонкої кишки навколо фіксованого дивертикулу, в 1 – вузлоутворення. У 5 спостереженнях ДМ викликав явища часткової кишкової непрохідності. У 15 дітей виявлено інвагінацію (тонкокишкову – у 6 випадках, ілеоцекальну – у 9). Наведено клінічні випадки, що показують складнощі діагностики кишкової інвагінації, викликаної ДМ, у дітей старшого віку та при защемленні тонкої кишки в мезодивертикулярній зв'язці. Запропоновано спосіб субсерозної дивертикулектомії та одномоментної декомпресії тонкої кишки.

Висновки. Дивертикул Меккеля слід розглядати як імовірну причину гострої кишкової непрохідності в дітей віком від 2 років та яким раніше не виконували оперативні втручання на органах черевної порожнини. У хірургічному лікуванні патології, викликаної ДМ, можливим є одномоментна декомпресія тонкої кишки шляхом дивертикулотомії та субсерозне видалення дивертикулу.

Дослідження виконано відповідно до принципів Гельсінської декларації. На проведення досліджень отримано інформовану згоду батьків, дітей.

Автори заявляють про відсутність конфлікту інтересів.

Ключові слова: дивертикул Меккеля, кишкова непрохідність, діти.

Intestinal obstruction caused by Meckel's diverticulum in children

I.V. Ksonz[1], Ie.M. Grytsenko[1], M.I. Grystenko[2], O.V. Ovchar[1], Y.V. Pylypiuk[1]
[1]Poltava state medical university, Ukraine
[2]Municipal enterprise «Children's City Clinical Hospital of Poltava City Council», Ukraine

Meckel's diverticulum is the most common variant of anomalies of incomplete obliteration of the yolk duct. Among the various malformations of the digestive tract, which can cause intestinal obstruction, Meckel's diverticulum ranks first and is 1.7%.

Purpose – to generalize the results of treatment of children with intestinal obstruction caused by Meckel's diverticulum.

Materials and methods. The experience of treating 183 children with Meckel's diverticulum and related pathology is summarized. The main complications of Meckel's diverticulum were intestinal obstruction, bleeding from a peptic ulcer, diverticulitis. In 100 children, the diverticulum was asymptomatic and was an accidental finding during surgery on the abdominal organs for other pathologies.

Results. Intestinal obstruction caused by Meckel's diverticulum accounted for 20.8% of all cases and 45.7% of all diverticulum-related complications. Strangulative intestinal obstruction was diagnosed in 18 patients: in 16 Meckel's diverticulum caused internal compression, in 1 – torsion of the loops of the small intestine around the fixed diverticulum, in 1 – nodulation. In 5 observations, Meckel's diverticulum caused the phenomenon of partial intestinal obstruction. Intussusception was detected in 15 children (small intestinal in 6 cases and ileocecal in 9). Clinical cases demonstrating the difficulties in diagnosing intesti-

Читайте нас на сайті: http://med-expert.com.ua

nal intussusception caused by Meckel's diverticulum in older children and small bowel entrapment in the mesodiverticular ligament are presented. A method of subserous diverticulectomy and one-step decompression of the small intestine was proposed.
Conclusions. Meckel's diverticulum should be considered as a probable cause of acute intestinal obstruction in children older than 2 years and who have not previously undergone surgery on the abdominal organs. In the surgical treatment of pathology caused by Meckel's diverticulum, it is possible to use one-time decompression of the small intestine by diverticulotomy and subserous removal of the diverticulum.
The research was carried out in accordance with the principles of the Helsinki declaration. The informed consent of the patient was obtained for conducting the studies.
No conflict of interest was declared by the authors.

Key words: Meckel's diverticulum, intestinal obstruction, children.

Кишечная непроходимость, вызванная дивертикулом Меккеля, у детей

И.В. Ксенз[1], Е.Н. Гриценко[1], Н.И. Гриценко[2], О.В. Овчар[1], Е.В. Пилипюк[1]
[1]Полтавский государственный медицинский университет, Украина
[2]КП «Детская городская клиническая больница Полтавского городского совета», Украина

Дивертикул Меккеля (ДМ) – наиболее распространенный вариант аномалий неполной облитерации желточного протока. Среди различных пороков развития желудочно-кишечного тракта, которые могут быть причиной кишечной непроходимости, ДМ занимает первое место и составляет 1,7%.
Цель – обобщить результаты лечения детей с кишечной непроходимостью, вызванной ДМ.
Материалы и методы. Обобщен опыт лечения 183 детей с ДМ и связанной с ним патологией. Основными осложнениями ДМ были кишечная непроходимость, кровотечение из пептической язвы, дивертикулит. У 100 детей дивертикул был бессимптомным и оказался случайной находкой при хирургических вмешательствах на органах брюшной полости по поводу другой патологии.
Результаты. Кишечная непроходимость, вызванная ДМ, составляла 20,8% всех случаев и 45,7% всех осложнений, связанных с дивертикулом. Странгуляционная кишечная непроходимость диагностирована у 18 пациентов: у 16 ДМ вызвал внутреннее ущемление, у 1 – заворот петель тонкой кишки вокруг фиксированного дивертикула, у 1 – узлообразование. В 5 наблюдениях ДМ вызвал явления частичной кишечной непроходимости. У 15 детей выявлена инвагинация (тонкокишечная – в 6 случаях, илеоцекальная – в 9). Приведены клинические случаи, демонстрирующие сложности диагностики кишечной инвагинации, вызванной ДМ, у детей старшего возраста и при ущемлении тонкой кишки в мезодивертикулярной связке. Предложен способ субсерозной дивертикулектомии и одномоментной декомпрессии тонкой кишки.
Выводы. Дивертикул Меккеля должен рассматриваться в качестве вероятной причины острой кишечной непроходимости у детей в возрасте старше 2 лет, которым ранее не выполнялись оперативные вмешательства на органах брюшной полости. В хирургическом лечении патологии, вызванной ДМ, возможным является использование одномоментной декомпрессии тонкой кишки путем дивертикулотомии и субсерозного удаления дивертикула.
Исследование выполнено в соответствии с принципами Хельсинкской декларации. На проведение исследований получено информированное согласие родителей, детей.
Авторы заявляют об отсутствии конфликта интересов.

Ключевые слова: дивертикул Меккеля, кишечная непроходимость, дети.

Дивертикул Меккеля (ДМ) – найпоширеніший варіант аномалій неповної облітерації жовткової протоки. Ця аномалія є найбільш розповсюдженою серед вроджених аномалій шлунково-кишкового тракту і зустрічається у близько 2% популяції. Ризик розвитку ускладнень, пов'язаних із ДМ, протягом життя становить 4–6% і істотно знижується з віком. У більшості випадків аномалія має безсимптомний перебіг і виявляється у вигляді випадкової знахідки під час оперативних втручань. Імітація клініки гострого апендициту призводить до діагностично-тактичних помилок під час хірургічних втручань. Клінічна симптоматика зустрічається в 16% випадків, при цьому до 50–60% таких хворих становлять діти віком до 10 років [4,6,7].

Серед різноманітних вад розвитку травного каналу, які можуть спричинити кишкову непрохідність, ДМ посідає перше місце і становить 1,7% [8]. В одному з багатоцентрових досліджень виявлено, що з 1132 пацієнтів із ДМ у 46% випадків виникає інвагінація кишок, у 24% – заворот кишечника [7].

Механізми розвитку кишкової непрохідності, викликаної ДМ: 1) заворот тонкої кишки навколо фіброзного тяжа, що зв'язує дивертикул і пупок; 2) тонко-тонкокишкова або клубово-ободова інвагінація 3) вузлоутворення клубової кишки разом із ДМ; 4) защемлення тонкої кишки в мезодивертикулярній зв'язці [7,9].

Жовтковий мішок у плода має дві жовткові артерії, одна з яких дегенерує, а інша розвивається у верхню брижову артерію. Відсутність дегенерації жовткової артерії призводить до збереження вкритої очеревиною мезодивертикулярної зв'язки. Зазвичай вона простягається від кінчика дивертикулу до брижі клубової кишки. Цей ембріологічний залишок може спричинити різні види ускладнень, у тому числі крововилив і гемоперитонеум внаслідок травматичного розриву судини мезодивертикулярної зв'язки. Заворот тонкої кишки навколо тяжа або її защемлення тяжем призводить до непрохідності тонкої кишки [2,4]. Kunitsu та ін. зазначали, що відносно довга мезодивертикулярна зв'язка може призвести до защемлення тонкої кишки в широкому віковому діапазоні – від дитинства до дорослого віку. На відміну від цього, коротка мезодивертикулярна зв'язка може спричинити непрохідність до або незабаром після народження [1]. Рекомендують розглядати ДМ які імовірну причину інвагінації та інших форм гострої кишкової непрохідності ГКН у дітей, яким раніше не виконували оперативні втручання на органах черевної порожнини і віком від 2 років [3].

Читайте нас на сайті: http://med-expert.com.ua

Мета дослідження – узагальнити результати лікування дітей з кишковою непрохідністю, викликаною ДМ.

Матеріали та методи дослідження

Узагальнено досвід лікування 183 дітей з ДМ і пов'язаною з ним патологією. Вік хворих становив від 1 доби до 15 років. Кишкова непрохідність, викликана ДМ, спостерігалася у 38 (20,8%) випадках, кровотеча з пептичної виразки ДМ – у 16 (8,7%) випадках, дивертикуліт – у 23 (12,6%) спостереженнях, у 100 (54,6%) дітей ДМ мав безсимптомний характер та був випадковою знахідкою під час хірургічних втручаннях на органах черевної порожнини з приводу іншої патології. У 3 (1,65%) дітей відмічалася грижа Літре, у 3 (1,65%) новонароджених ДМ був вмістом грижового мішка при ембріональних грижах малих розмірів.

Результати дослідження та їх обговорення

Гостра кишкова непрохідність, викликана ДМ, спостерігалася у 38 дітей, що становило 45,7% усіх ускладнень, викликаних ДМ. Странгуляційна кишкова непрохідність діагностувалася у 18 пацієнтів: у 16 ДМ викликав внутрішнє защемлення, в 1 – заворот петель тонкої кишки навколо фіксованого дивертикулу, в 1 – вузлоутворення. У 5 спостереженнях ДМ викликав явища часткової кишкової непрохідності. У 15 дітей відмічалася інвагінація (тонкокишкова – у 6 випадках, ілеоцекальна – у 9). ДМ, що входив до грижового вмісту при грижах Літре та ембріональних грижах, як причина кишкової непрохідності не розглядався.

Вважається, що ДМ ускладнюється інвагінацією у 60% дітей віком до 2 років, а в дітей від 8 років таке ускладнення практично не спостерігається [3].

У власних спостереженнях при кишковій інвагінації, викликаній ДМ, у дітей віком до 3 років клінічна картина переважно була типовою. Захворювання починалося з неспокою, відмічалося багаторазове блювання, симптом «малинового желе», інвагінат визначався при пальпації під наркозом. У 3 випадках у дітей старшого віку (9, 12, 13 років) гостра кишкова інвагінація не мала характерних ознак, доопераційний діагноз не встановлений. Клінічними проявами були біль у животі та блювання. Симптом «малинового желе» в жодному випадку не спостерігався. В 1 випадку клінічна картина розцінена як прояви гострої кишкової непрохідності, у 2 випадках діти оперовані з приводу гострого апендициту.

Клінічні випадки

Хлопчик Р., 13 років, історія хвороби № 5499, переведений до Комунального підприємства «Дитяча міська клінічна лікарня Полтавської міської ради» 01.07.2008 з інфекційної лікарні зі скаргами на переймоподібний біль у животі, багаторазове блювання, випорожнення з домішками крові, млявість. Тривалість захворювання – понад 60 год. На час госпіталізації стан дитини тяжкий. Хлопчик млявий. Температура тіла – в межах субфебрильних цифр. Шкіра бліда. У легенях – жорстке дихання, хрипів немає. Частота дихання (ЧД) – 25/хв. Тони серця ясні, ритмічні, частота серцевих скорочень (ЧСС) – 120/хв. Живіт здутий, болючий, резистентний в усіх ділянках, при аускультації кишкові шуми не вислуховуються. Симптоми подразнення очеревини позитивні. Патологічні утворення в черевній порожнині не визначаються. Ректальне дослідження – без особливостей. Загальний аналіз крові: гемоглобін – 151 г/л, еритроцити – 4,6х1012/л, кольоровий показник – 0,99, лейкоцити – 6,2х109/л, мієлоцити – 8%, метамієлоцити – 6%, паличкоядерні нейтрофіли – 21%, сегментоядерні нейтрофіли – 4%, лімфоцити – 36%, моноцити – 25%, швидкість осідання еритроцитів (ШОЕ) – 9 мм/г. На оглядовій рентгенограмі органів черевної порожнини – роздуті петлі тонкої кишки, множинні чаші Клойбера. Під час УЗД – роздуті петлі тонкої кишки, переповнені рідким вмістом, діаметром до 2 см, товщина кишкової стінки – до 3 мм, маятникоподібний рух кишкового вмісту. Передопераційний діагноз – «Гостра кишкова непрохідність». Після передопераційної підготовки дитина оперована.

Під ендотрахеальним наркозом виконано серединну лапаротомію. Під тиском виділився геморагічний випіт (посів). Під час ревізії на відстані 50 см від ілеоцекального кута виявлено тонкокишковий інвагінат до 15 см довжиною (рис. 1). Виконано дезінвагінацію видоюванням за Гутчинсоном, виявлено ДМ розміром 5×2 см, багрового кольору (рис. 2). Петлі тонкої кишки розтягнуті і заповнені рідким вмістом, ентеротомія через верхівку дивертикулу з одномоментною декомпресією. Проведено субсерозне видалення ДМ. Кишка на місці ушивання прохідна і герметична. Виконано санацію черевної порожнини. Операційні рани ушиті. Клінічний діагноз – «Гостра тонкокишкова інвагінація, викликана ДМ». Післяопераційний період – із позитивною динамікою, дитина виписана з відділення з одужанням.

Странгуляційна кишкова непрохідність, викликана ДМ, клінічно перебігає найтяжче і характеризується раптовими нападами болю в животі. Інтенсивність болю в животі така, що в дитини можливий шокоподібний стан [4]. Це маскує клінічні прояви кишкової непрохідності, і таких дітей часто госпіталізують до соматичного стаціонару, інфекційного відділення з різноманітними діагнозами.

Читайте нас на сайті: http://med-expert.com.ua

Складність діагностики ілюструє наступний клінічний випадок.

Хлопчик Д., віком 3 роки, історія хвороби № 4291, госпіталізований до відділення інтенсивної терапії Комунального підприємства «Дитяча міська клінічна лікарня Полтавської міської ради» 03.07.2020 з діагнозом при направленні «Цукровий діабет I типу, вперше виявлений, тяжка форма (рівень глікемії з високим ризиком для життя)».

Дитина захворіла 02.07.2020, ввечері почалося багаторазове блювання, турбував біль у животі. Госпіталізована до центральної районної лікарні, в якій після обстеження виявлено гіперглікемію – 17,6 ммоль/л.

На момент госпіталізації стан дитини тяжкий. Рівень свідомості – 14 балів за шкалою ком Глазго. Дихання спонтанне по типу Куссмауля. Аускультативно дихання жорстке, ЧД – 28–32/хв, ЧСС – 160, артеріальний тиск (АТ) – 105/68 мм рт. ст. Тони серця гучні, ритмічні.

Дитина оглянута дитячим хірургом. Під час огляду живіт здутий, бере участь в акті дихання, помірно резистентний, більше в правій половині, болісний. Симптоми подразнення очеревини негативні. Перистальтика не вислуховується. По зонду зі шлунку виділяється вміст по типу «кавової гущі». Випорожнень немає. Діурез достатній. Загальний аналіз крові: гемоглобін – 133 г/л, еритроцити – 4,46×1012/л, лейкоцити – 12,9×109/л, паличкоядерні нейтрофіли – 15%, сегментоядерні нейтрофіли – 65%, еозинофіли – 2%, лімфоцити – 14%, моноцити – 4%, ШОЕ – 10 мм/г. У загальному аналізі сечі – ацетон ++++. Рівень глюкози в сечі – 56 ммоль/л. На оглядовій рентгенограмі органів черевної порожнини – горизонтальні рівні рідини, роздуті петлі тонкої кишки. Під час УЗД – вільна рідина в черевній порожнині. Діагноз – «Цукровий діабет I типу, вперше виявлений, рівень глікемії з високим ризиком для життя. Кетоацидоз. Абдомінальний синдром. Гостра кишкова непрохідність».

Під ендотрахеальним наркозом виконано діагностичну лапароскопію – виявлено петлю некротизованої кишки. Виконано нижньо-серединну лапаротомію. Виділилася велика кількість геморагічного випоту. Петлі тонкої кишки роздуті. Після лапаротомії в правій половині черевної порожнини виявлено конгломерат кишкових петель, виведених у рану. На протибрижовому краї здухвинної кишки на відстані 50 см від ілеоцекального кута розташовувався ДМ на широкій основі, що мав розміри 10×3,0 см, синюшно-багрового кольору, набряклий. Від верхівки останнього продовжувався тяж до кореня брижі тонкої кишки, який

Рис. 1. *Дитина Р.*, 13 років, тонкокишковий інвагінат, викликаний дивертикулом Меккеля

Рис. 2. *Дитина Р.*, 13 років, стан після дезінвагнації за Гутчинсоном

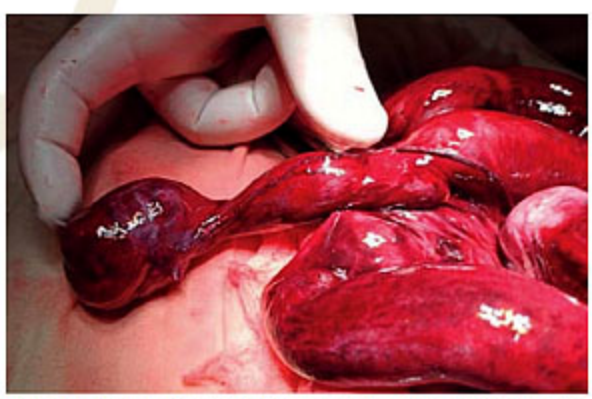

Рис. 3. *Дитина Д.*, з дивертикулом Меккеля, що викликав защемлення тонкої кишки

деформував ДМ, скручуючи його навколо своєї осі, та защемлював прилеглу ділянку здухвинної кишки, призводячи до странгуляційної кишкової непрохідності (рис. 3). Також визначався заворот петлі клубової кишки навколо вищевказаного тяжа. Тяж пересічено, заворот усунуто, петля кишки на відстані до 2 см від ілеоцекального кута довжиною до 60 см, чорного кольору, із судинами, що не пульсують, ділянками десерозації, визнана нежиттєздатною. Резекція тонкої кишки у межах здорових ділянок, ентероанастомоз «кінець у кінець» PDS 5/0, дворядний, герметичний.

Читайте нас на сайті: http://med-expert.com.ua

Санація черевної порожнини. Гемостаз по ходу операції. Рана пошарово зашита. Післяопераційний період – із поступовою позитивною динамікою. Рівень глікемії 08.07.2020 – 2,6 ммоль/л. Після огляду ендокринолога діагноз цукрового діабету виключений. У задовільному стані хлопчик виписаний додому 13.07.2020.

Обговорення

Загалом у випадках кишкової непрохідності, викликаної ДМ, у 14 дітей проведено резекцію кишки у зв'язку з некрозом і накладено кишкові анастомози, 23 дітям – субсерозну резекцію ДМ, в 1 випадку в новонародженого з частковою кишковою непрохідністю дивертикул не видалено.

Недоліками відомих методик дивертикулектомії (видалення по типу апендектомії, видалення дивертикулу між двома затискачами з накладенням 2-рядного шва, клиновидна резекція дивертикулу, резекція кишки, що містить дивертикул) є необхідність досить широкого розкриття просвіту кишки, можливість звуження її просвіту, ризик інфікування черевної порожнини. Запропоновано спосіб видалення ДМ без широкого розкриття просвіту кишки, який передбачає циркулярний розтин серозно-м'язового шару біля основи дивертикулу до слизової оболонки з відшаруванням серозно-м'язового шару в напрямку верхівки дивертикулу, перев'язку слизового шару з наступним відсіченням дивертикулу, накладенням швів на серозно-м'язовий шар у поперечному напрямку (Пат. 90145 України). Спосіб можна застосовувати в кожному випадку незалежно від ширини основи дивертикулу.

При гострій кишковій непрохідності, викликаній ДМ, виникла необхідність декомпресії перерозтягнутого рідиною і газом привідного відділу кишки. Запропоновано спосіб одномоментної декомпресії кишечника у хворих з ДМ (Пат. 7089 U України), що передбачає дивертикулотомію через верхівку дивертикулу з аспірацією вмісту на всьому протязі перерозтягнутого відділу кишки за допомогою електровідсмоктувача з наступним видаленням дивертикулу.

Висновки

Кишкова непрохідність є основним ускладненням ДМ, що становить, за власними даними, 20,7% усіх випадків ДМ і 45,7% усіх ускладнень, викликаних ДМ.

Дивертикул Меккеля слід розглядати як імовірну причини гострої кишкової непрохідності в дітей віком від 2 років та яким раніше не виконували оперативні втручання на органах черевної порожнини.

У хірургічному лікуванні патології, викликаної ДМ, можливими є одномоментна декомпресія тонкої кишки шляхом дивертикулотомії та субсерозне видалення дивертикулу.

Автори заявляють про відсутність конфлікту інтересів.

References/Література

1. Bertozzi M, Yildiz A, Appignani A. (2018). Symptomatic mesodiverticular bands in children Annals of Pediatric Surgery. 14: 21–23.
2. Dumper J, Mackenzie S, Mitchell P, Sutherland F, Quan ML, Mew D. (2006). Complications of Meckel's diverticula in adults. Canadian Journal of Surgery. 49 (5): 353. PMID 17152574.
3. Rossii MZ. (2019). Klinicheskiye rekomendatsii. Divertikul Mekkelya u detey. URL: http://www.radh.ru/docs/%D0%94%D0%B8%D0%B2%D0%B5%D1%80%D1%82%D0%B8%D0%BA%D1%83%D0%BB%20%D0%9C%D0%B5%D0%BA%D0%BA%D0%B5%D0%BB%D1%8F%20(2).doc.
4. Pessanha I, Scuglia V, Correia–Pinto J, Lamas–Pinheiro R. (2020). Meckel's mesodiverticular band causing an internal hernia. Journal of Pediatric Surgery. Case Reports. 59: 101526. URL: https://www.sciencedirect.com/science/article/pii/S2213576620301603.
5. Podkamenev VV. (2012). Patologiya divertikula Mekkelya u detey Rossiyskiy vestnik detskoy khirurgii, anesteziologii i reanimatologii. 4 (2): 28–33.
6. Rusak PS, Tolstanov OK, Rybalchenko VF, Stakhov VV, Voloshin YL. (2020). Problematic issues of diagnosis and treatment of acute appendicitis in children. Paediatric Surgery. Ukraine. 3 (68): 28–36. [Русак ПС, Толстанов ОК, Рибальченко ВФ, Стахов ВВ, Волошин ЮЛ. (2020). Проблемні питання діагностики та лікування гострого апендициту у дітей. Хірургія дитячого віку. 3 (68): 28–36]. doi 10.15574/PS.2020.68.28.
7. Shidakov IKh. (2020). Ostraya kishechnaya neprokhodimost' pri divertikule Mekkelya. Rossiyskiy zhurnal gastroenterologii, gepatologii, koloproktologii. 30 (1): 38–41. https://doi.org/10.22416/1382-4376-2020-30-1-38-41.
8. Sitkovskiy NB, Topuzov VS. (1989). Khirurgiya anomaliy zheltochnogo protoka u detey. K.: Zdorov'ya: 96.
9. Yazgan C, Sahin T, Ozmen M. (2017). Unusual cause of small bowel obstruction: mesodiverticular band of Meckel's diverticulum demonstrated by CT. BJR Case Rep. 2: 20150255.

Відомості про авторів:

Ксьонз Ігор Володимирович *– д.мед.н., проф. каф. дитячої хірургії з травматологією та ортопедією Полтавського ДМУ. Адреса: м. Полтава, вул. О. Бідного, 2; тел./факс +38 (0532) 68–96–71. https://orcid.org/0000-0002-7703-1759.*

Гриценко Євген Миколайович *– к.мед.н., доц. каф. дитячої хірургії з травматологією та ортопедією Полтавського ДМУ. Адреса: м. Полтава, вул. О. Бідного, 2; тел./факс +38 (0532) 68–96–71. https://orcid.org/0000-0003-3173-3859.*

Гриценко Микола Іванович *– зав. дитячим хірургічним відділенням КП «Дитяча міська клінічна лікарня Полтавської міської ради». Адреса: м. Полтава, вул. О. Бідного, 2; тел./факс +38 (0532) 68–96–71.*

Овчар Олег Володимирович *– асистент каф. дитячої хірургії з травматологією та ортопедією Полтавського ДМУ. Адреса: м. Полтава, вул. О. Бідного, 2; тел./факс +38 (0532) 68–96–71.*

Пилипюк Євген Вікторович *– асистент каф. дитячої хірургії з травматологією та ортопедією Полтавського ДМУ. Адреса: м. Полтава, вул. О. Бідного, 2; тел./факс +38 (0532) 68–96–71.*

Стаття надійшла до редакції 25.02.2021 р., прийнята до друку 17.05.2021 р.

Читайте нас на сайті: http://med-expert.com.ua

The European Association of Urology (EAU) EAU Guidelines on Paediatric Urology

C. Radmayr (Chair), G. Bogaert, H.S. Dogan, J.M. Nijman (Vice-chair), Y.F. H. Rawashdeh, M.S. Silay, R. Stein, S. Tekgul

Guidelines Associates: N. Bhatt, L.A 't Hoen, J. Quaedackers

Text update March 2021

This short booklet text is based on the more comprehensive EAU Paediatric Urology Guidelines (978-94-92671-13-4), available at their website, http://www.uroweb.org/guidelines.

Introduction

Due to the scope of the extended Guidelines on Paediatric Urology, only a short introduction of the individual chapter in combination with recommendations can be given in this pocket version. Additionally, some algorithms and flow charts are enclosed. For further details please refer to the full length version.

Phimosis

Phimosis is either primary (physiological), with no sign of scarring, or secondary (pathological), resulting from scarring due to conditions such as balanitis xeroticaobliterans.

Childhood circumcision should not be recommended without a medical reason. An absolute indication for circumcision is secondary phimosis. Contraindications are congenital anomalies of the penis, particularly hypospadias or buried penis, as the foreskin may be required for a reconstructive procedure.

Paraphimosis is characterised by retracted foreskin with the constrictive ring localised at the level of the sulcus.

Recommendations	Strength rating
Offer corticoid ointment or cream to treat primary symptomatic phimosis.	Strong
Circumcision will also solve the problem.	Strong
Treat primary phimosis in patients with recurrent urinary tract infection and/or with urinary tract abnormalities.	Strong
Circumcise in case of lichen sclerosus or scarred phimosis.	Strong
Treat paraphimosis by manual reposition and proceed to surgery if it fails.	Strong
Avoid retraction of asymptomatic preputial adhesions.	Weak

Undescended testis

Cryptorchidism or undescended testis is one of the most common congenital malformations of male neonates with an incidence of 1.0-4.6% of full-term neonates. Boys with one undescended testis have a lower fertility rate whereas boys with bilateral undescended testes suffer both, lower fertility and paternity rates. In addition, boys who are treated for an undescended testis have an increased risk of developing testicular malignancy. Therefore, screening and selfexamination both during and after puberty is recommended.

Recommendations	Strength rating
Do not offer medical or surgical treatment for retractile testes instead undertake close follow-up on a yearly basis until puberty.	Strong
Perform surgical orchidolysis and orchidopexy before the age of twelve months, and by eighteen months at the latest.	Strong
Evaluate male neonates with bilateral nonpalpable testes for possible disorders of sex development.	Strong
Perform a diagnostic laparoscopy to locate an intra-abdominal testicle.	Strong
Hormonal therapy in unilateral undescended testes is of no benefit for future paternity.	Strong
Offer endocrine treatment in case of bilateral undescended testes.	Weak

Читайте нас на сайті: http://med-expert.com.ua

Recommendations	Strength rating
Inform the patient/caregivers about the increased risk of a later malignancy with an undescended testis in a post-pubertal boy or older and discuss removal in case of a contralateral normal testis in a scrotal position.	Weak

Testicular tumours in prepubertal boys

Testicular tumours account for approximately 1-2% of all paediatric solid tumours. In prepubertal boys most intratesticular tumours are benign and teratomas and yolk sac tumours more common than germ cell tumours, whereas post-puberty the tumours are most likely malignant.

Recommendations	Strength rating
High-resolution ultrasound (7.5 – 12.5 MHz), preferably a doppler ultrasound, should be performed to confirm the diagnosis.	Strong
Alpha-fetoprotein should be determined in prepubertal boys with a testicular tumour before surgery.	Strong
Surgical exploration should be done with the option for frozen section, but not as an emergency operation.	Strong
Organ-preserving surgery should be performed in all benign tumours.	Strong
Staging (MRI abdomen/CT chest) should only be performed in patients with a malignant tumour to exclude metastases.	Strong
Magnetic resonance imaging should only be performed in patients with the potential malignant Leydig or Sertoli-cell-tumours to rule out lymph node enlargement.	Weak
Patients with a non-organ confined tumour should be referred to paediatric oncologists post-operatively.	Weak

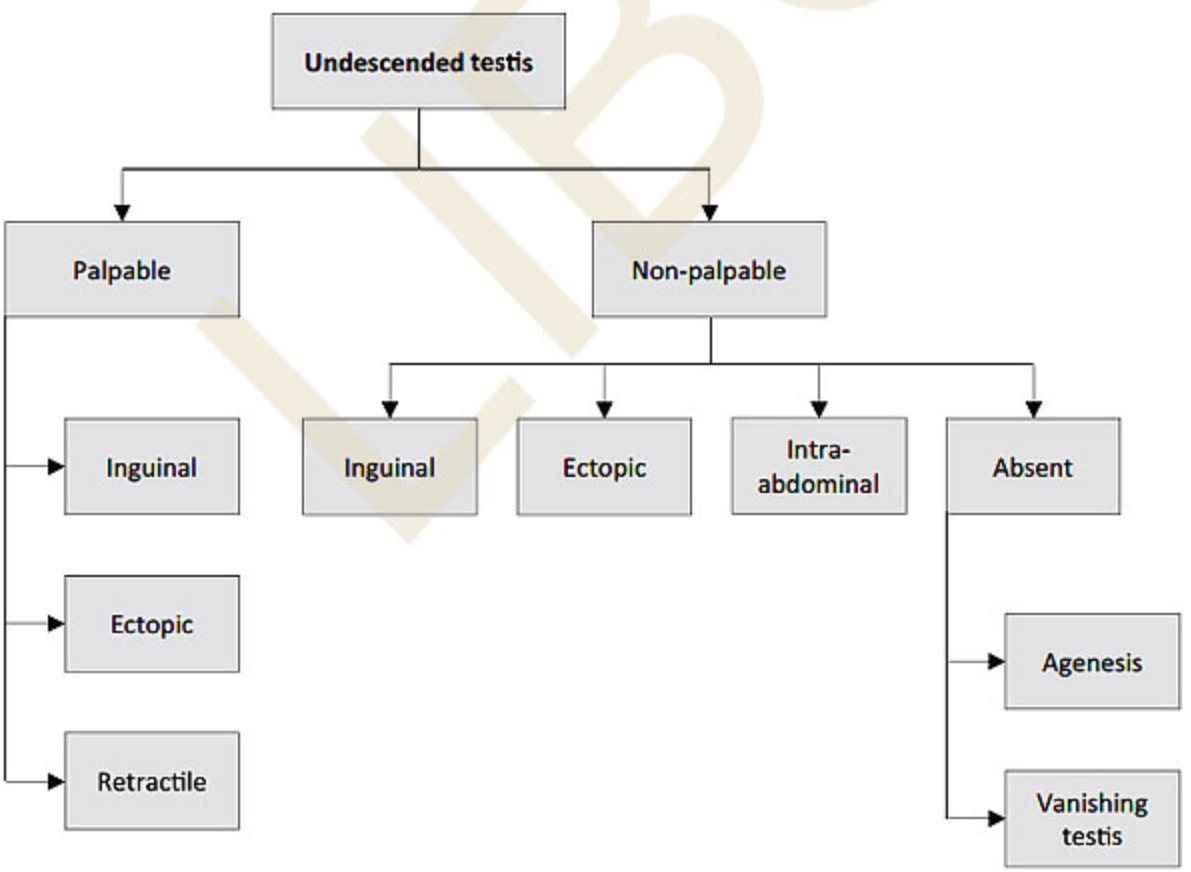

Fig. 1. Classification of undescended testes

Читайте нас на сайті: http://med-expert.com.ua

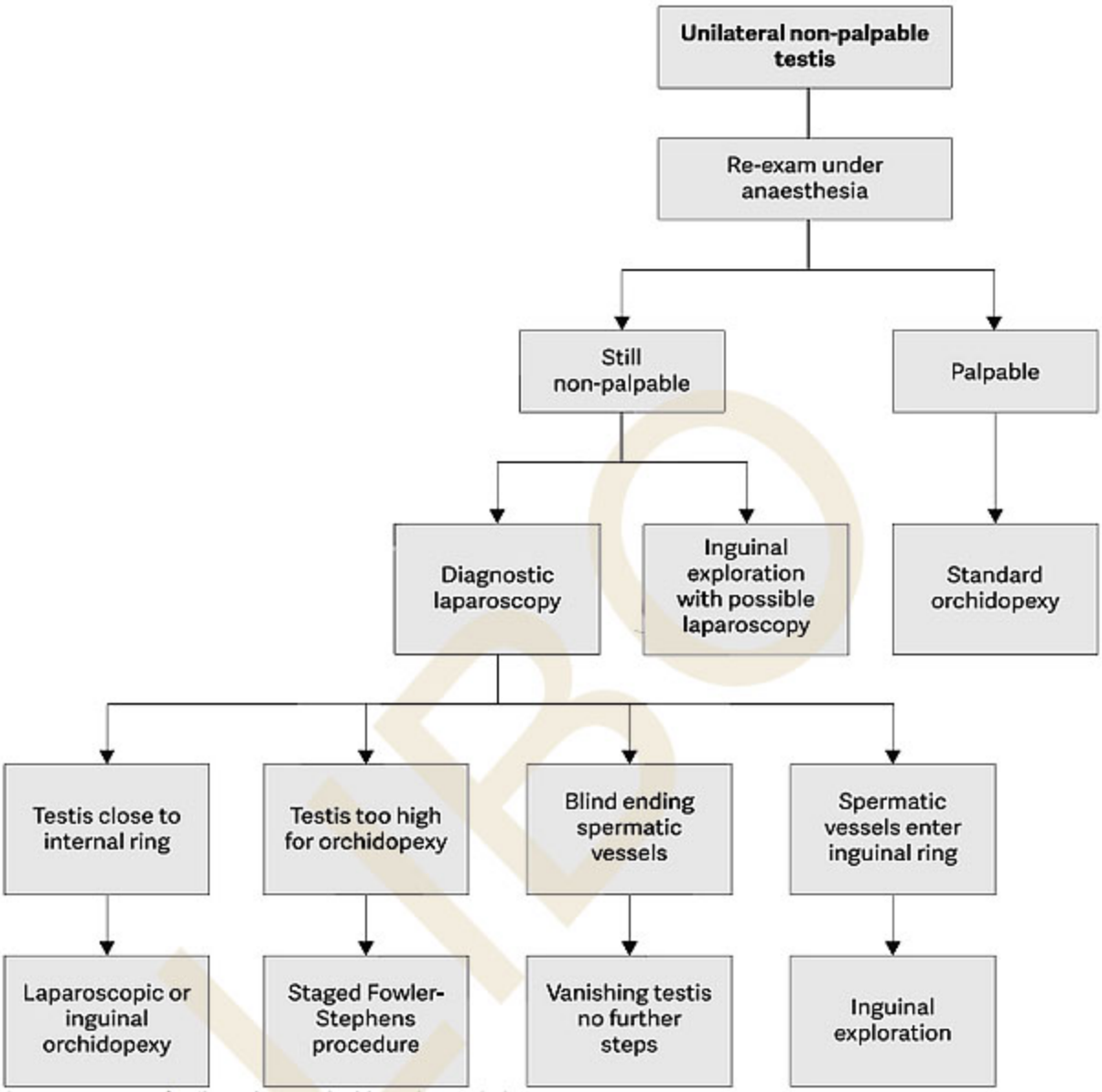

Fig. 2. Treatment of unilateral non-palpable undescended testes

Hydrocele

A communicating hydrocele vacillates in size, usually relative to activity. It is diagnosed by medical history and physical investigation, the swelling is translucent, and transillumination of the scrotum confirms the diagnosis. Non-communicating hydroceles are found secondary to minor trauma, testicular torsion, epididymitis, or varicocele operation, or may appear as a recurrence after primary repair of a communicating hydrocele.

Recommendations	Strength rating
In the majority of infants, observe hydrocele for twelve months prior to considering surgical treatment.	Strong
Perform early surgery if there is suspicion of a concomitant inguinal hernia or underlying testicular pathology.	Strong
Perform a scrotal ultrasound in case of doubt about the character of an intrascrotal mass.	Strong
Do not use sclerosing agents because of the risk for chemical peritonitis.	Strong

Читайте нас на сайті: http://med-expert.com.ua

Acute scrotum

Acute scrotum is a paediatric urological emergency, most commonly caused by torsion of the testis or appendix testis, or epididymitis/epididymo-orchitis.

Recommendations	Strength rating
Testicular torsion is a paediatric urological emergency and requires immediate treatment.	Strong
In neonates with testicular torsion perform orchidopexy of the contralateral testicle. In prenatal torsion the timing of surgery is usually dictated by clinical findings.	Weak
Base the clinical decision on physical examination. The use of Doppler ultrasound to evaluate acute scrotum is useful, but this should not delay the intervention.	Strong
Manage torsion of the appendix testis conservatively. Perform surgical exploration in equivocal cases and in patients with persistent pain.	Strong
Perform urgent surgical exploration in all cases of testicular torsion within 24 hours of symptom onset. In prenatal torsion the timing of surgery is usually dictated by clinical findings.	Strong

Hypospadias

Hypospadias are usually classified according to the anatomical location of the proximally displaced urethral orifice.

Patients with hypospadias should be diagnosed at birth. The diagnostic evaluation also includes an assessment of associated anomalies, which include cryptorchidism and open processus vaginalis or inguinal hernia. Severe hypospadias with unilaterally or bilaterally impalpable testis, or with ambiguous genitalia, require a complete genetic and endocrine work-up immediately after birth to exclude disorders of sex development, especially congenital adrenal hyperplasia.

Recommendations	Strength rating
At birth, differentiate isolated hypospadias from disorders of sex development which are mostly associated with cryptorchidism or micropenis.	Strong
Counsel caregivers on functional indications for surgery, aesthetically feasible operative procedures (psychological, cosmetic indications) and possible complications.	Strong
In children diagnosed with proximal hypospadias and a small appearing penis, reduced glans circumference or reduced urethral plate, pre-operative hormonal androgen stimulation treatment is an option but the body of evidence to accentuate its harms and benefits is inadequate.	Weak
For distal hypospadias, offer Duplay-Thiersch urethroplasty, original and modified tubularised incised plate urethroplasty; use the onlay urethroplasty or two-stage procedures in more severe hypospadias. A treatment algorithm is presented (Fig. 3). Correct significant (>30°) curvature of the penis.	Weak
Ensure long-term follow-up to detect urethral stricture, voiding dysfunctions and recurrent penile curvature, ejaculation disorder, and to evaluate patient's satisfaction.	Strong
Use validated objective scoring systems to assist in evaluating the functional and cosmetic outcome.	Strong

Congenital penile curvature

Congenital penile curvature presents penile bending of a normally formed penis due to corporal disproportion. Most of the cases are ventral deviations. Curvature >30° is considered clinically significant; curvature >60° may interfere with satisfactory sexual intercourse in adulthood. The treatment is surgical.

Recommendations	Strength rating
Ensure that a thorough medical history is taken and a full clinical examination done to rule out associated anomalies in boys presenting with congenital curvature.	Strong
Provide photo documentation of the erect penis from different angles as a prerequisite in the pre-operative evaluation.	Strong
Perform surgery after weighing aesthetic as well as functional implications of the curvature.	Weak
At the beginning as well as at the end of surgery, perform artificial erection tests.	Strong

Читайте нас на сайті: http://med-expert.com.ua

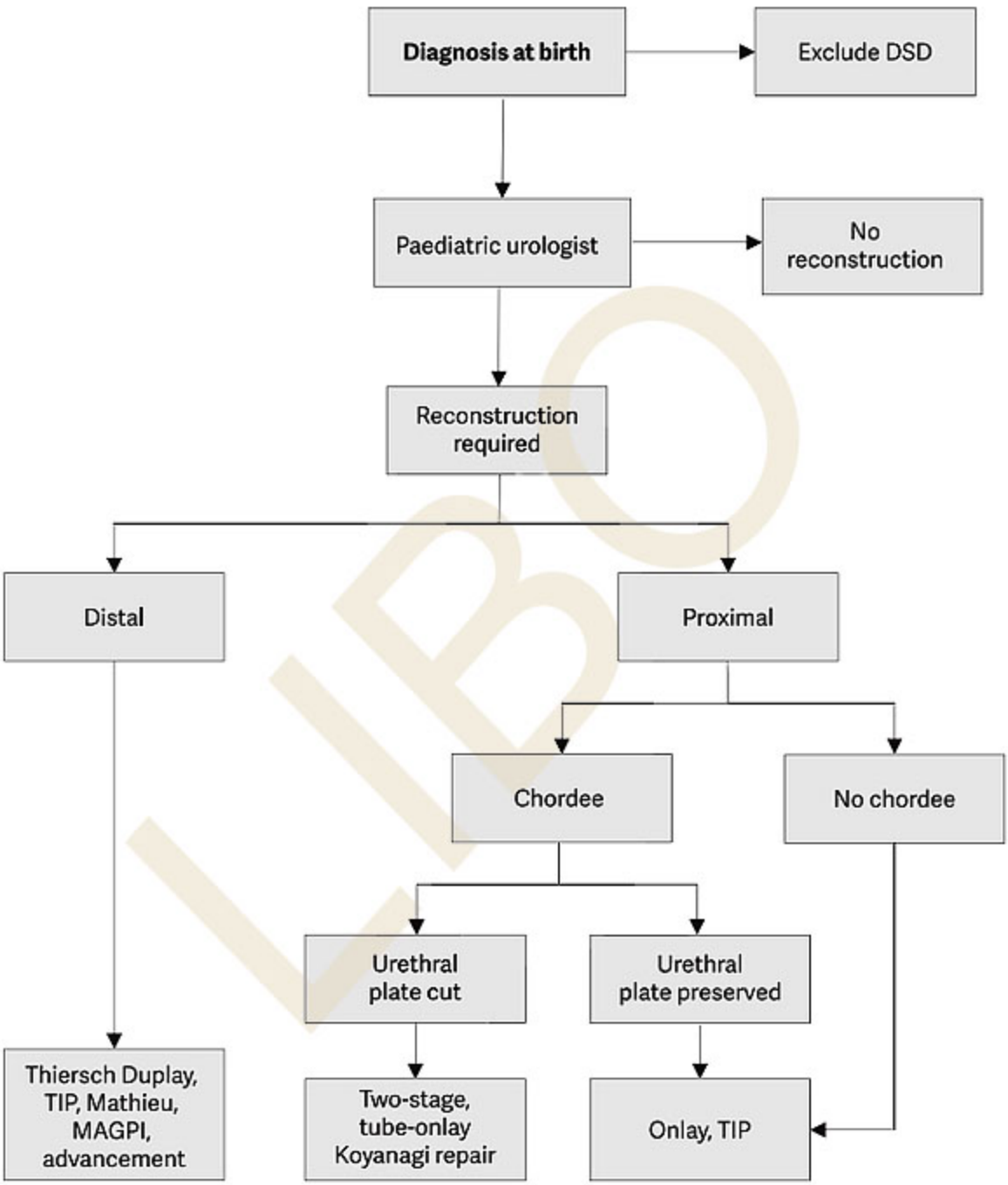

Note: DSD = disorders of sex development; TIP = tubularised incised plate urethroplasty; MAGPI = meatal advancement and glanuloplasty incorporated.

Fig. 3. Algorithm for the management of hypospadias

Читайте нас на сайті: http://med-expert.com.ua

Varicocele in children and adolescents

Varicocele is unusual in boys under ten years of age, but becomes more frequent at the beginning of puberty. Fertility problems will arise in about 20% of adolescents with varicocele. Testicular catch-up growth and improvement in sperm parameters after varicocelectomy has been reported in adolescents. Varicocele is mostly asymptomatic, rarely causing pain at this age. Diagnosis and classification depends upon the clinical finding and US investigation.

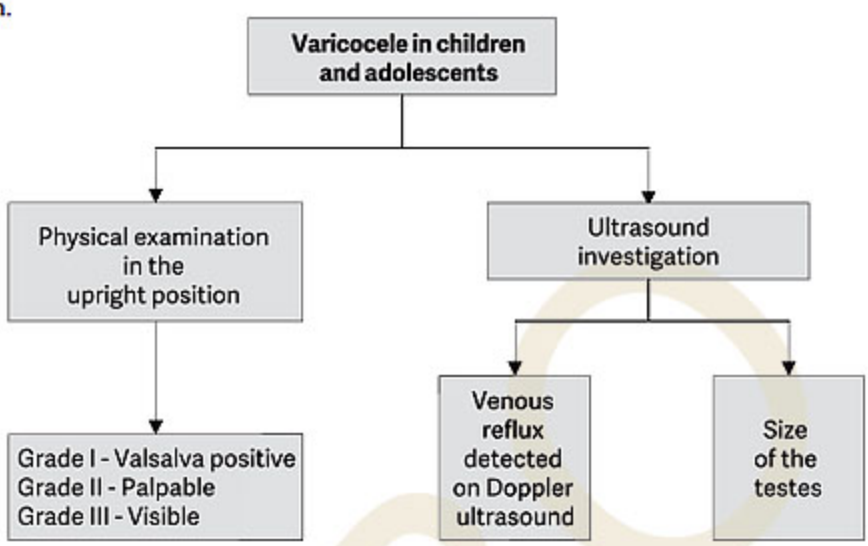

Fig. 4. Algorithm for the diagnosis of varicocele in children and adolescents

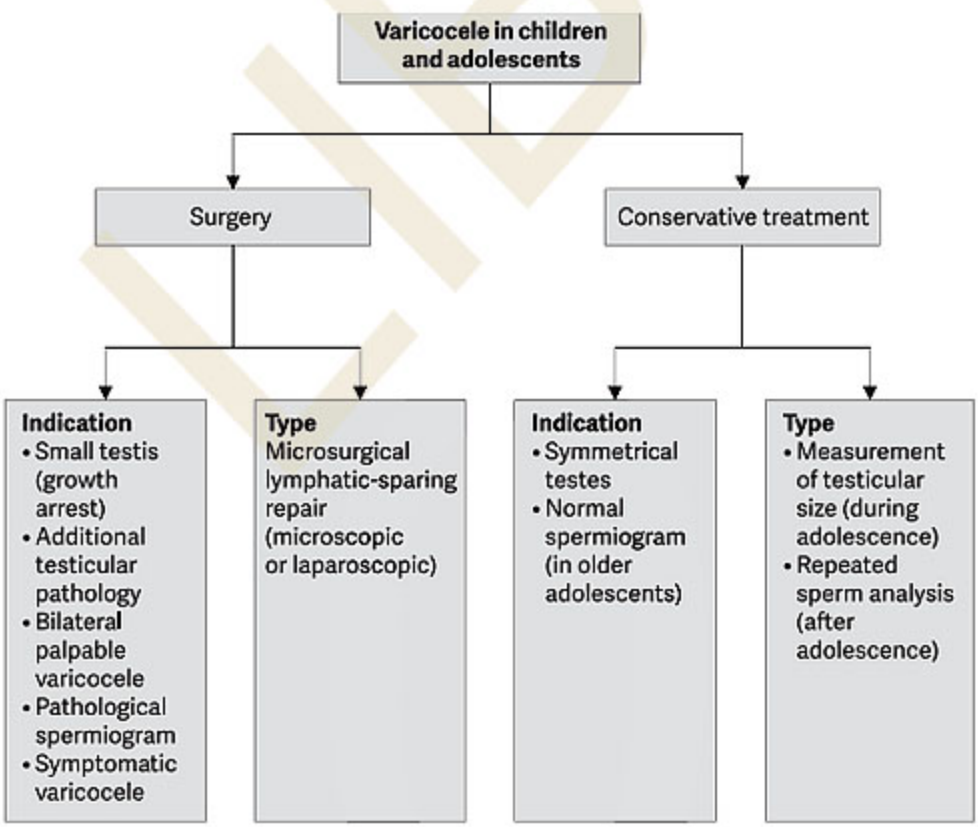

Fig. 5. Algorithm for the management of varicocele in children and adolescents

Читайте нас на сайті: http://med-expert.com.ua

Recommendations	Strength rating
Examine varicocele in the standing position and classify into three grades.	Strong
Use scrotal ultrasound to detect venous reflux without Valsalva manoeuvre in the supine and upright position and to discriminate testicular hypoplasia.	Strong
In all pre-pubertal boys with a varicocele and in all isolated right varicoceles perform standard renal ultrasound to exclude a retroperitonal mass.	Stron
Inform caregivers and patients and offer surgery for: • varicocele associated with a persistent small testis (size difference of >2 mL or 20%); • varicocele associated with additional testicular condition affecting fertility (cryptorchidism, history of torsion, trauma); • varicocele associated with pathological sperm quality (in older adolescents); • symptomatic varicocele.	Weak
Use some form of optical magnification (microscopic or laparoscopic magnification) for surgical ligation.	Strong
Use lymphatic-sparing varicocelectomy to prevent hydrocele formation and testicular hypertrophy.	Strong

Urinary tract infections in children

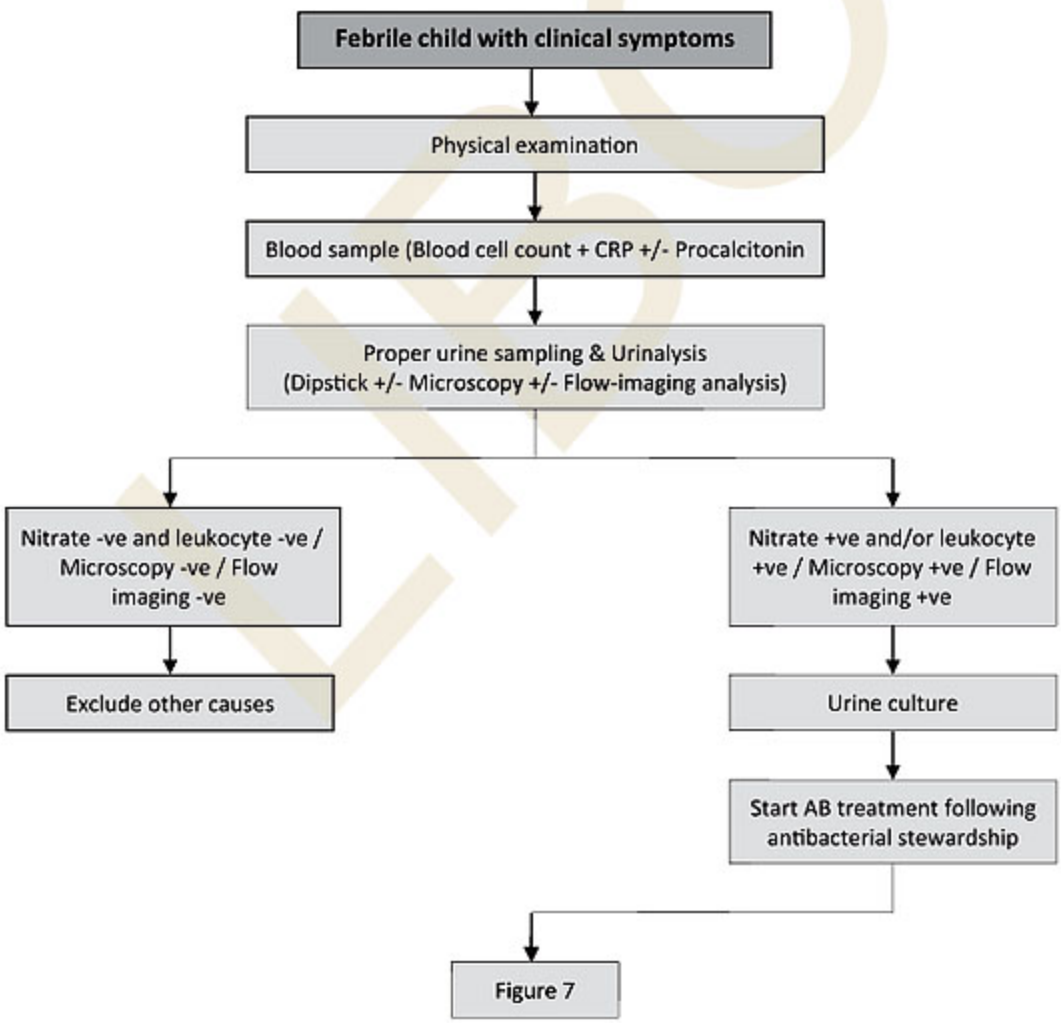

Note: CRP = C-reactive protein; AB = antibiotic.

Fig. 6. Algorithm for the management of a first febrile UTI

Читайте нас на сайті: http://med-expert.com.ua

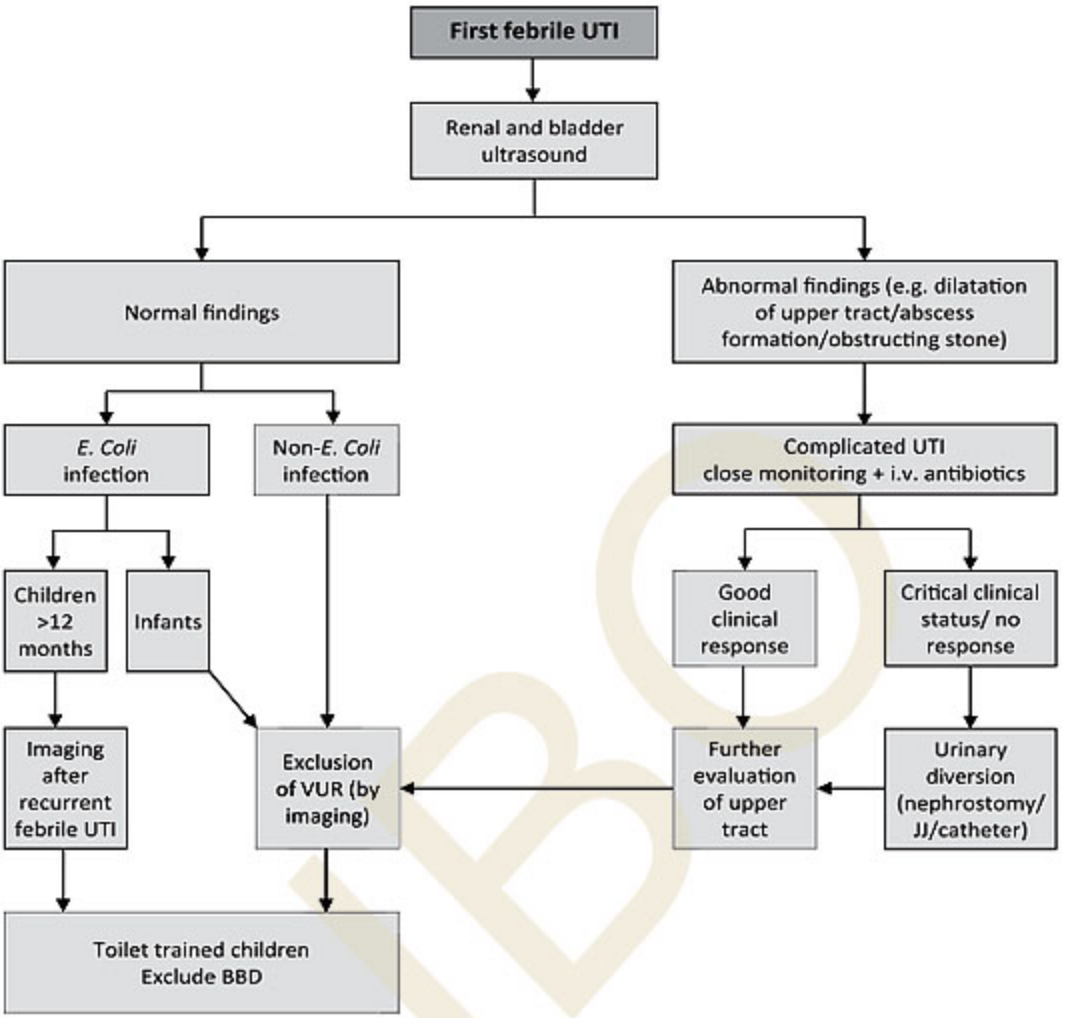

Note: BBD = bladder and bowel dysfunction; VUR = vesicoureteral reflux; i.v. = intravenous.

Fig. 7. Diagnosis strategy for first febrile UTI

Recommendations	Strength rating
Take a medical history, assess clinical signs and symptoms and perform a physical examination to diagnose children suspected of having a urinary tract infection (UTI).	Strong
Exclude bladder- and bowel dysfunction in any toilet-trained child with febrile and/or recurrent UTI.	Strong
Clean catch urine can be used for screening for UTI. Bladder catheterisation and suprapubic bladder aspiration to collect urine can be used for urine cultures.	Strong
Do not use plastic bags for urine sampling in non-toilet-trained children since it has a high risk of false-positive results.	Strong
Midstream urine is an acceptable technique for toilet-trained children.	Strong
The choice between oral and parenteral therapy should be based on patient age; clinical suspicion of urosepsis; illness severity; refusal of fluids, food and/or oral medication; vomiting; diarrhoea; noncompliance; complicated pyelonephritis.	Strong
Treat febrile UTIs with four to seven day courses of oral or parenteral therapy.	Strong
Treat complicated febrile UTI with broadspectrum antibiotics.	Strong
Offer long-term antibacterial prophylaxis in case of high susceptibility to UTI and risk of acquired renal damage and lower urinary tract symptoms.	Strong
In selected cases consider dietery supplements as an alternative or add-on preventive measure.	Strong
In infants with febrile UTI use renal and bladder ultrasound to exclude obstruction of the upper and lower urinary tract within 24 hours.	Strong
In infants, exclude vesicoureteral reflux after first epidose of febrile UTI with a non-*E. Coli* infection. In children more than one year of age with an *E. Coli* infection, exclude VUR after the second febrile UTI.	Strong

Читайте нас на сайті: http://med-expert.com.ua

Day-time lower urinary tract dysfunction

Urinary incontinence in children may be caused by congenital or neurologic abnormalities, however, many children have functional bladder problems for which the term day-time lower urinary tract (LUT) conditions is used. Day-time LUTD has a high prevalence ranging between 1%-20%. Symptoms can be classified as filling-phase (storage) dysfunctions and voiding-phase (emptying) dysfunctions.

Table 1

Management algorithm

Children above 5 years of age applying with LUTS
Diagnostic work-up
Voiding diary 2-3 full days minimum
Bristol Stool scale
Physical exam – To exclude neurogenic pathology or anatomic problems (meatal stenosis, labial fusion)
Urinalysis – To exclude presence of UTO or any other pathology (DM, DI)
Uroflowmetry and PVR determination (USG or bladder scan) – To evaluate urine flow and emptying efficacy
Questionnaires (optional) – To evaluate voiding and bowel habits, wetting severity/frequency, fluid intake, quality of life
Urinalysis – To exclude presence of UTO or any other pathology (DM, DI)
Uroflowmetry and PVR determination (USG or bladder scan) – To evaluate urine flow and emptying efficacy
Questionnaires (optional) – To evaluate voiding and bowel habits, wetting severity/frequency, fluid intake, quality of life
Ultrasonography (optional) – To determine bladder wall thickness, upper tract changes, signs of constipation
Urodynamic studies (not required unless refractory to management)
VCUG (only required if recurrent febrile UTI is present)
Management
- If UTI is present, treat UTI first – If constipated, treat bowel first with dietary changes and laxatives – Urotherapy is initial therapy in all cases to maintain controlled fluid intake, regular and efficient bladder emptying – Medical treatment (anticholinergics); if OAB symptoms dominate and persist despite urotherapy – Antibiotic prophylaxis: in case of recurrent UTI – Biofeedback is optional as first line therapy as part of urotherapy program; otherwise it is recommended if refractory to urotherapy – Neural stimulation or Botulinum Toxin A injection in detrusor is suggested if refractory to urotherapy and medical treatment but is still experimental

Recommendations	**Strength rating**
Use two day voiding diaries and/or structured questionnaires for objective evaluation of symptoms, voiding drinking habits and response to treatment.	Strong
Use a stepwise approach, starting with the least invasive treatment in managing day-time lower urinary tract dysfunction in children.	Weak
Initially offer urotherapy involving bladder rehabilitation and bowel management.	Weak
If bladder bowel dysfunction is present, treat bowel dysfunction first, before treating the lower urinary tract condition.	Weak
Use pharmacotherapy (mainly antispasmodics and anticholinergics) as second-line therapy in overactive bladder.	Strong
Use antibiotic prophylaxis if there are recurrent infections.	Weak
Re-evaluate in case of treatment failure; this may consist of (video) urodynamics MRI of lumbosacral spine and other diagnostic modalities, guiding to off-label treatment which should only be offered in highly experienced centres.	Weak

Monosymptomatic nocturnal enuresis – bedwetting

Monosymptomatic nocturnal enuresis is incontinence during the night without daytime symptoms above the age of five years. Due to an imbalance between night-time urine output and night-time bladder capacity, the bladder can easily become full at night, and the child will either wake-up to empty the bladder or will void during sleep.

A voiding diary, registering the day-time bladder function and the night-time urine output will help guide the treatment.

Читайте нас на сайті: http://med-expert.com.ua

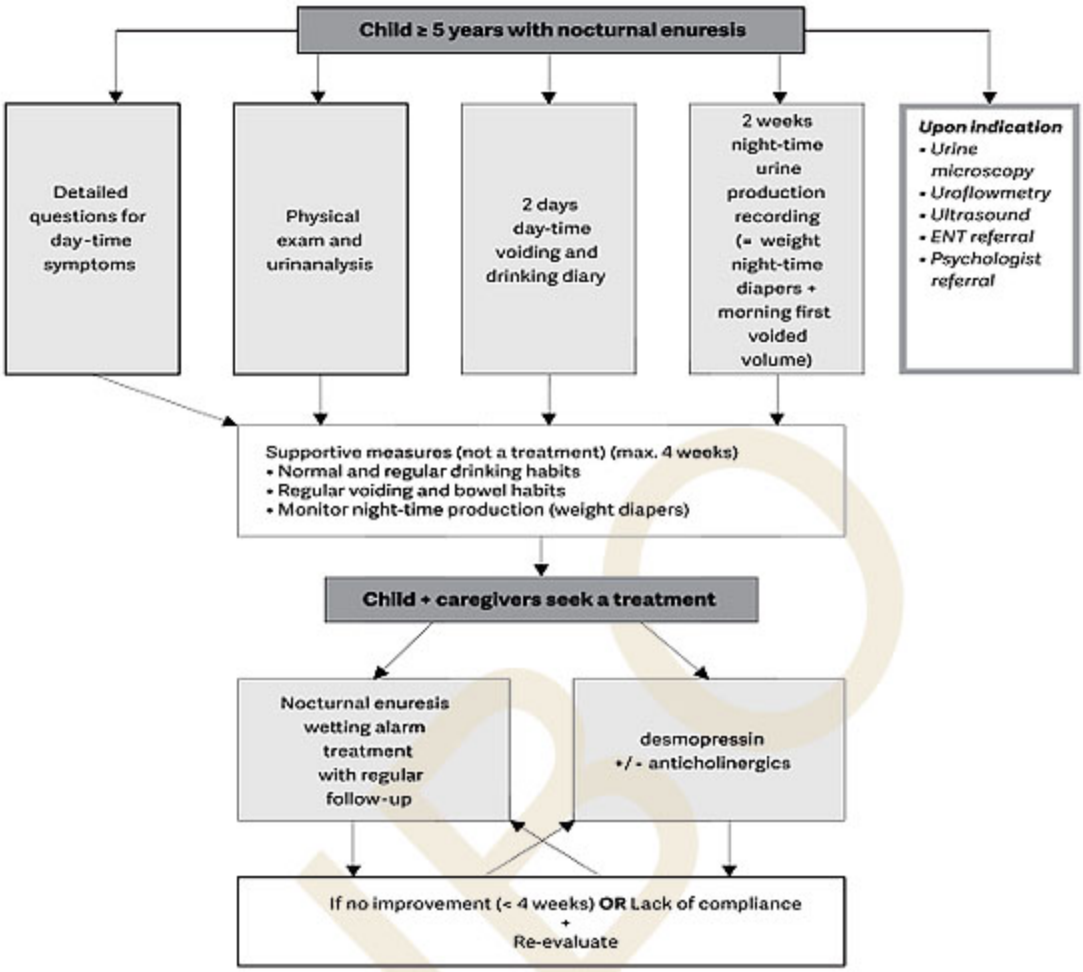

Note: ENT = ear, nose, throat.

Fig. 8. A stepwise assessment and management options for nocturnal enuresis

Recommendations	Strength rating
Do not treat children less than five years of age in whom spontaneous cure is likely, but inform the family about the involuntary nature, the high incidence of spontaneous resolution and the fact that punishment will not help to improve the condition.	Strong
Use voiding diaries or questionnaires to exclude day-time symptoms.	Strong
Perform a urine test to exclude the presence of infection or potential causes such as diabetes insipidus.	Strong
Offer supportive measures in conjunction with other treatment modalities, of which pharmacological and alarm treatment are the two most important.	Strong
Offer desmopressin in proven night-time polyuria.	Strong
Offer alarm treatment in motivated and compliant families.	Strong

Management of neurogenic bladder

Neurogenic detrusor-sphincter dysfunction may result in different forms of lower urinary tract dysfunctions and in incontinence, urinary tract infections, vesico-ureteral reflux, renal scarring and renal insufficiency. The most common cause in children is myelodysplasia. Bladder and bowel dysfunction correlates poorly with the type and level of the spinal cord lesion. Therefore, urodynamic and functional classifications are required to define the extent of the pathology and in guiding treatment planning. Children with neurogenic bladder can also have disturbances of bowel and sexual function. The main goals of treatment are prevention of urinary tract deterioration, achievement of continence at an appropriate age and also improving quality of life.

Читайте нас на сайті: http://med-expert.com.ua

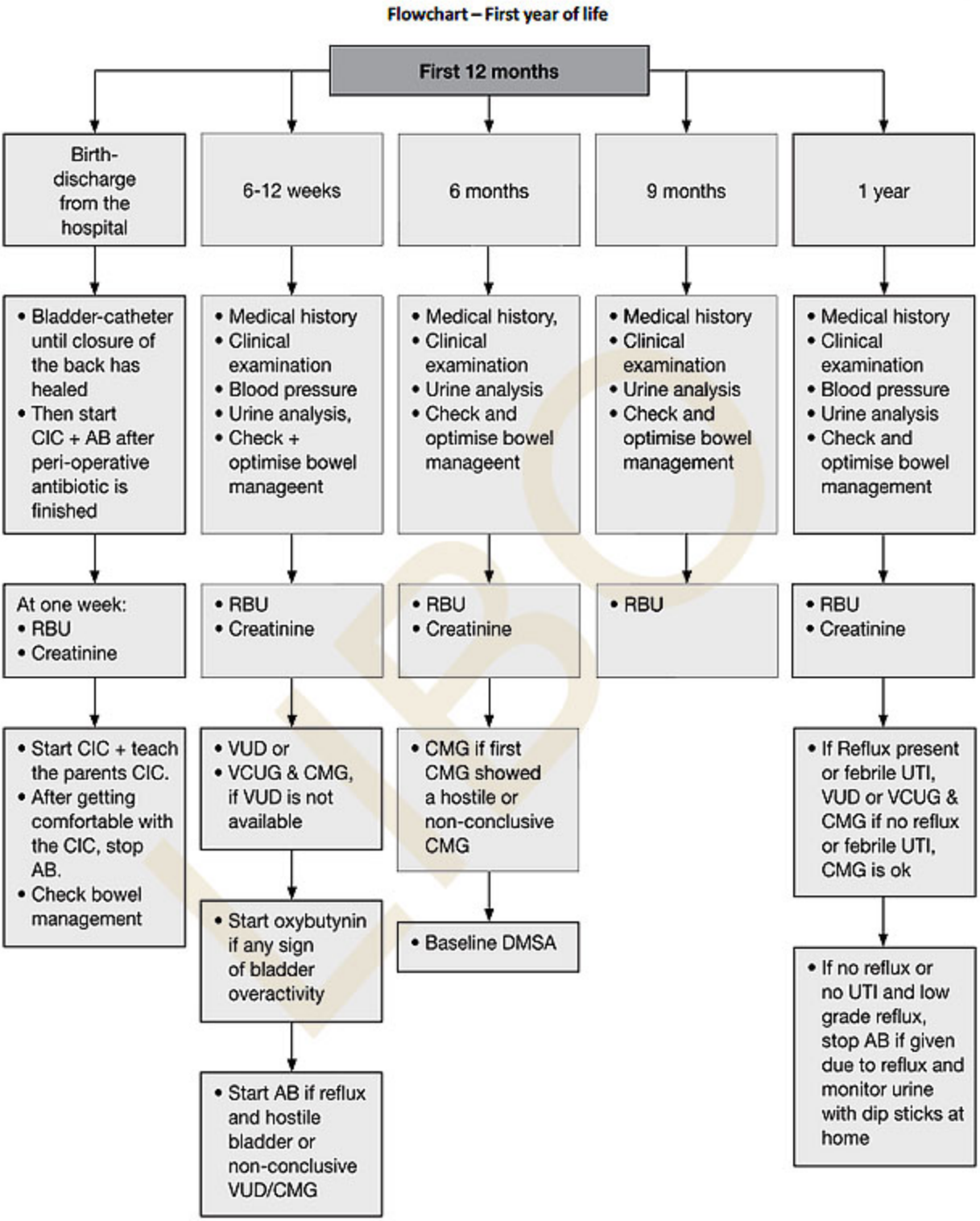

Note: RBUS = Renal bladder ultrasound; UTI = urinary tract infection; VUD = videourodynamic; VCUG = voiding cystourethrography; CMG = cystometrogram; DMSA = dimercaptosuccinic acid.

Fig. 9. Management of children with myelodysplasia with a neurogenic bladder (part 1)

Читайте нас на сайті: http://med-expert.com.ua

Flowchart – 18 months – 4 years of age

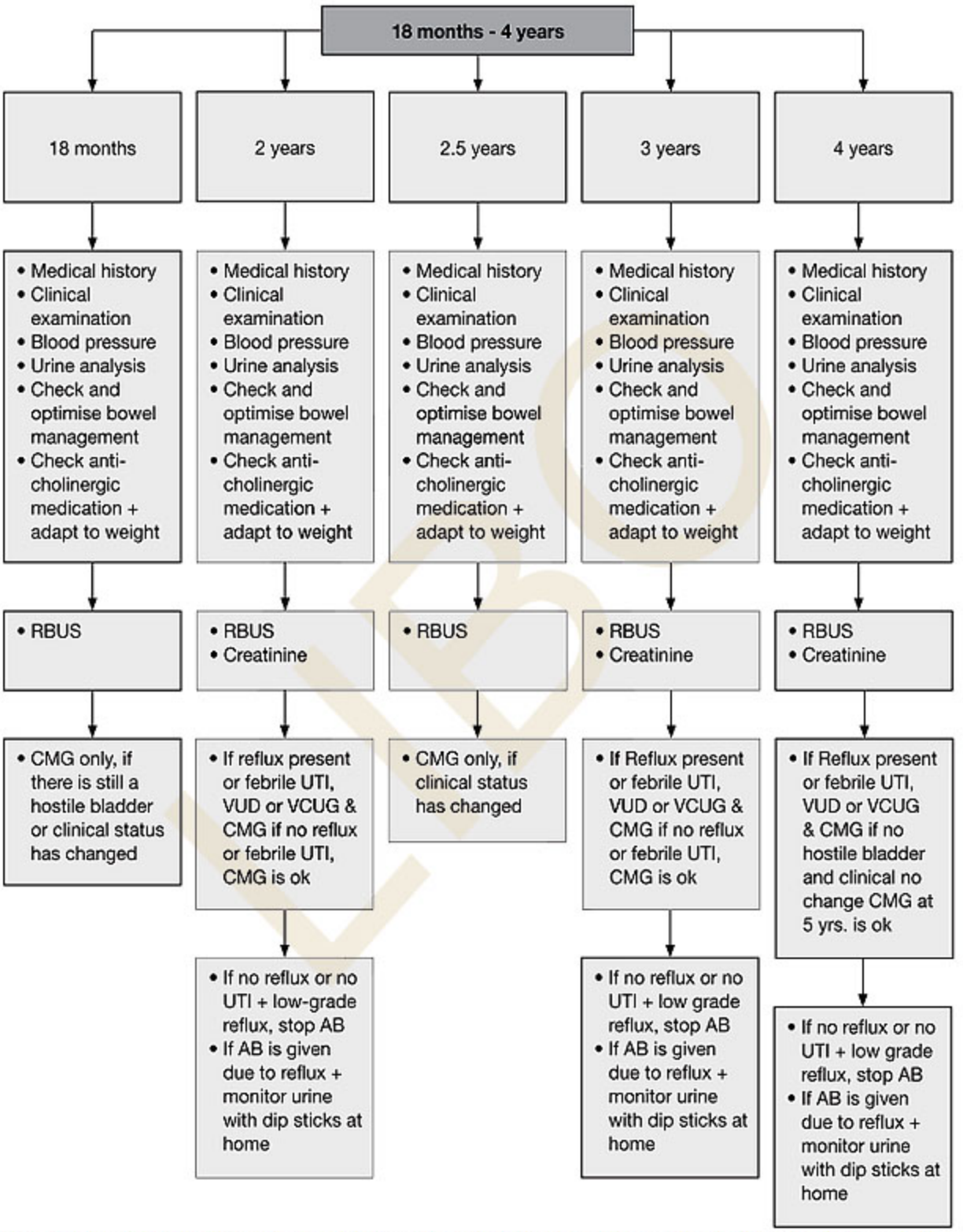

Note: RBUS = Renal bladder ultrasound; UTI = urinary tract infection; VUD = videourodynamic; VCUG = voiding cystourethrography; CMG = cystometrogram; DMSA = dimercaptosuccinic acid.

Fig. 9. Management of children with myelodysplasia with a neurogenic bladder (part 2)

Читайте нас на сайті: http://med-expert.com.ua

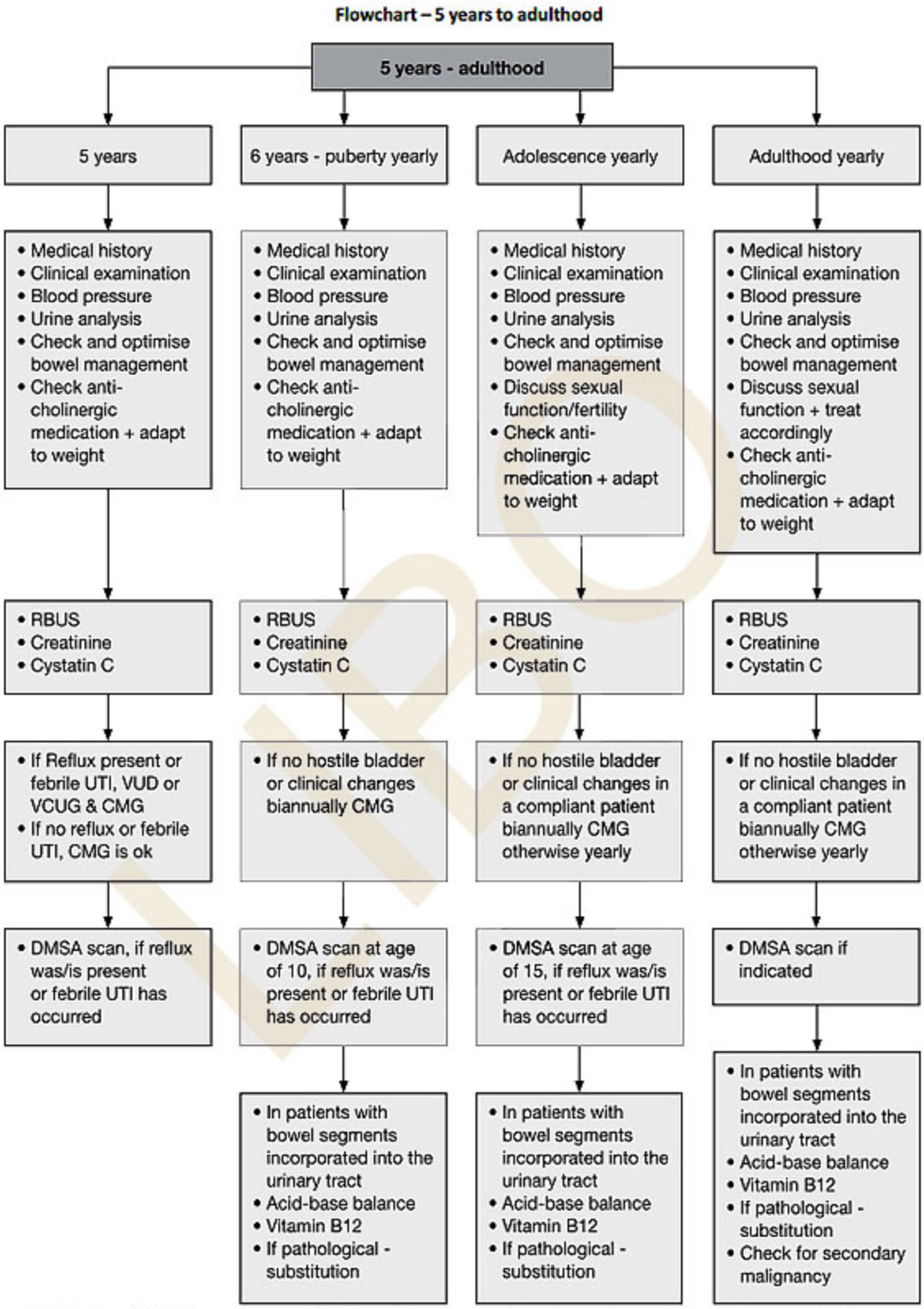

Note: RBUS = Renal bladder ultrasound; UTI = urinary tract infection; VUD = videourodynamic; VCUG = voiding cystourethrography; CMG = cystometrogram; DMSA = dimercaptosuccinic acid.

Fig. 9. Management of children with myelodysplasia with a neurogenic bladder (part 3)

Читайте нас на сайті: http://med-expert.com.ua

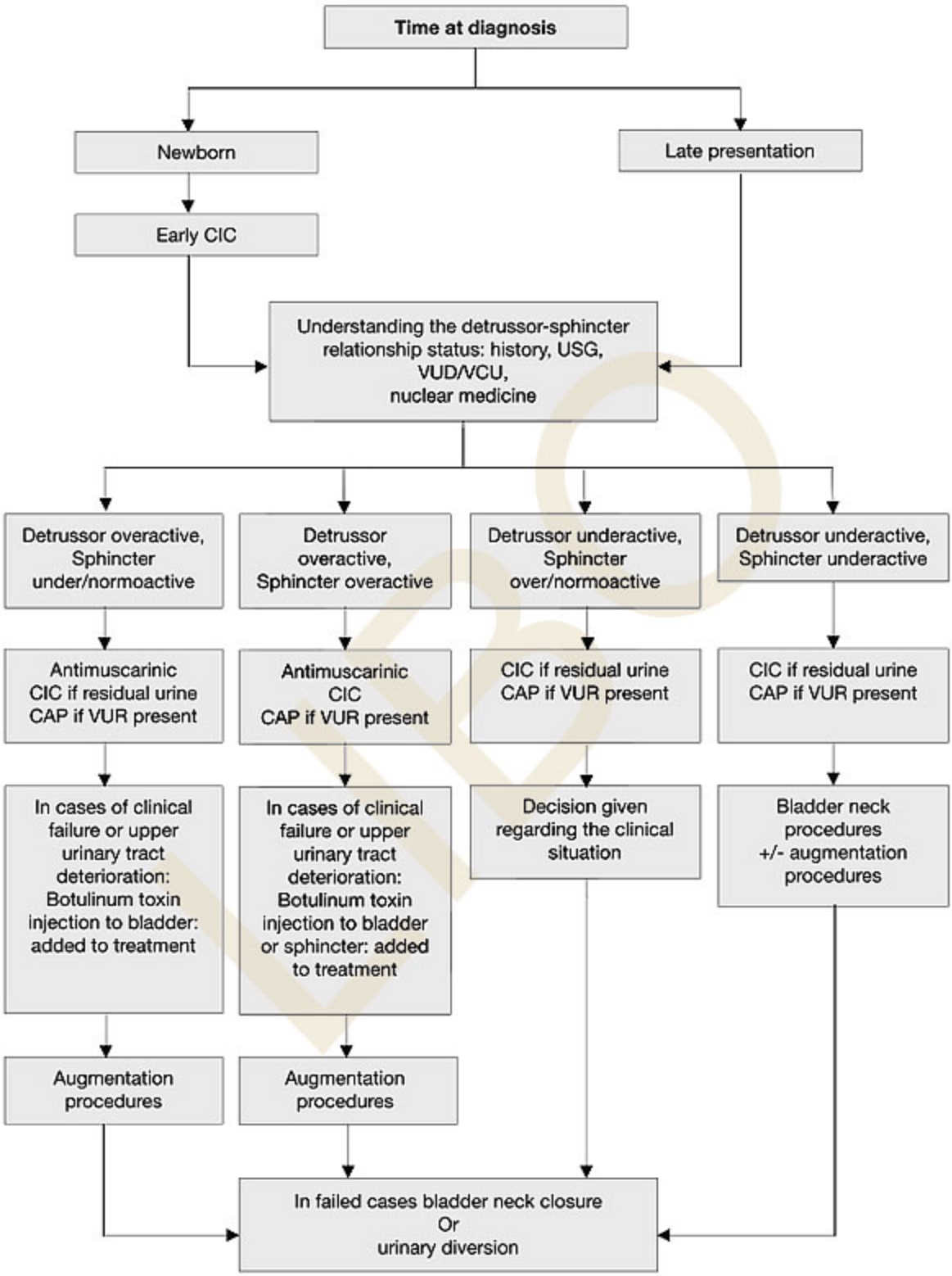

Note: CAP = continuous antibiotic prophylaxis; CIC = clean intermittent catheterisation; US = ultrasound; VCUG = voiding cystourethrography; VUD = videourodynamic; VUR = vesicoureteric reflux.

Fig. 10. Algorithm for the management of children with myelodysplasia with a neurogenic bladder

Читайте нас на сайті: http://med-expert.com.ua

Recommendations	Strength rating
Urodynamic studies should be performed in every patient with spina bifida as well as in every child with high suspicion of a neurogenic bladder to estimate the risk for the upper urinary tract and to evaluate the function of the detrusor and the sphincter.	Strong
In all newborns, intermittent catheterisation (IC) should be started soon after birth. In those with a clear underactive sphincter and no overactivity starting IC may be delayed. If IC is delayed, closely monitor babies for urinary tract infections, upper tract changes (US) and lower tract (UD).	Strong
Start early anticholinergic medication in the newborns with suspicion of an overactive detrusor.	Strong
The use of suburothelial or intradetrusoral injection of onabotulinum toxin A is an alternative and a less invasive option in children who are refractory to anticholinergics in contrast to bladder augmentation.	Strong
Treatment of faecal incontinence is important to gain continence and independence. Treatment should be started with mild laxatives, rectal suppositories as well as digital. If not sufficient transanal irrigation is recommended, if not practicable or feasible, a Malone antegrade colonic enema (MACE)/Antegrade continence enema (ACE) stoma should be discussed.	Strong
Ileal or colonic bladder augmentation is recommended in patients with therapyresistant overactivity of the detrusor, small capacity and poor compliance, which may cause upper tract damage and incontinence. The risk of surgical and non-surgical complications and consequences outweigh the risk of permanent damage of the upper urinary tract +/- incontinence due to the detrusor.	Strong
In patients with a neurogenic bladder and a weak sphincter, a bladder outlet procedure should be offered. It should be done in most patients together with a bladder augmentation.	Weak
Creation of a continent cutaneous catheterisable channel should be offered to patients who have difficulties in performing an IC through the urethra.	Weak
A life-long follow-up of renal and reservoir function should be available and offered to every patient. Addressing sexuality and fertility starting before/during puberty should be offered.	Weak
Urinary tract infections are common in children with neurogenic bladders, however, only symptomatic UTIs should be treated.	Weak

Dilatation of the upper urinary tract (upj and uvj obstruction)

Dilatation of the upper urinary tract remains a significant clinical challenge in deciding which patient will benefit from treatment. Ureteropelvic junction obstruction is the most common pathological cause of neonatal hydronephrosis.

Megaureters (obstruction at the level of the ureterovesical junction) are the second most likely cause of pathological neonatal hydronephrosis. The widespread use of US during pregnancy has resulted in a higher detection rate for antenatal hydronephrosis. The challenge in the management of dilated upper tracts is to decide which child should be observed, which managed medically, and which requires surgical intervention.

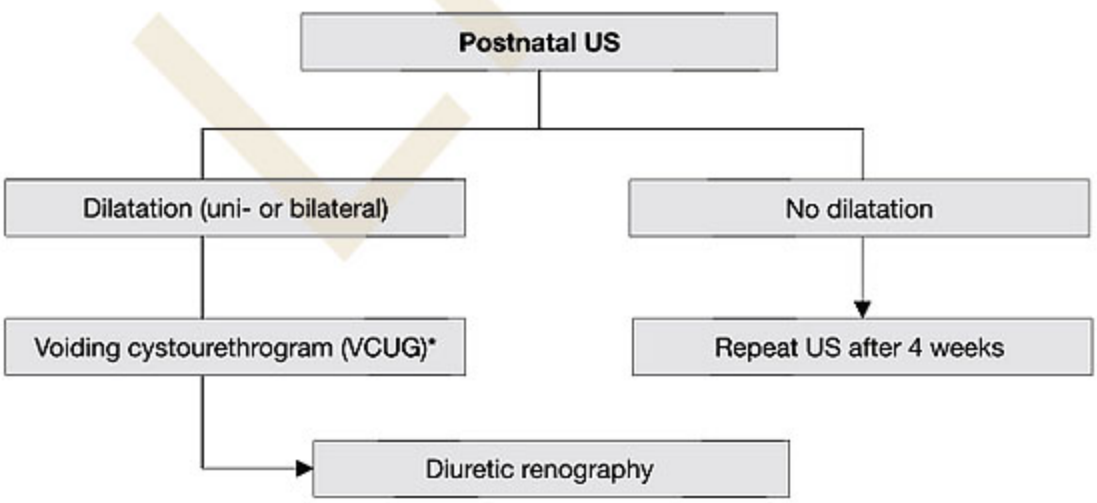

Note: * A diagnostic work-up including VCUG must be discussed with the caregivers, as it is possible that, even if reflux is detected, it may have absolutely no clinical impact. However, it should be borne in mind that reflux has been detected in up to 25% of prenatally detected cases. US = ultrasound.

Fig. 11. Diagnostic algorithm for dilatation of the upper urinary tract

Читайте нас на сайті: http://med-expert.com.ua

Recommendations	Strength rating
Include serial ultrasound (US) and subsequent diuretic renogram and sometimes voiding cystourethrography in post-natal investigations.	Strong
Offer continuous antibiotic prophylaxis to the subgroup of children with antenatal hydronephrosis who are at high risk of developing urinary tract infection like uncircumcised infants, children diagnosed with hydroureteronephrosis and highgrade hydronephrosis, respectively.	Weak
Decide on surgical intervention based on the time course of the hydronephrosis and the impairment of renal function.	Weak
Offer surgical intervention in case of an impaired split renal function due to obstruction or a decrease of split renal function in subsequent studies and increased anteroposterior diameter on the US, and grade IV dilatation as defined by the Society for Fetal Urology.	Weak
Offer pyeloplasty when ureteropelvic junction obstruction has been confirmed clinically or with serial imaging studies proving a substantially impaired or decrease in function.	Weak
Do not offer surgery as a standard for primary megaureters since the spontaneous remission rates are as high as 85%.	Weak

Vesicoureteric reflux in children

Vesicoureteric reflux presents with a wide range of severities, and the majority of reflux (VUR) patients will not develop renal scars and probably will not need any intervention. The main goal in management is the preservation of kidney function.

Recommendations	Strength rating
Inform parents of children with vesicoureteric reflux (VUR) that siblings and offspring have a high prevalence of VUR.	Strong
Use renal ultrasound (US) for screening of sibling(s).	Strong
Use voiding cystourethrography if there is evidence of renal scarring on US or a history of urinary tract infection.	Weak
Do not screen older toilet-trained children since there is no added value in screening for VUR.	Weak

The diagnostic work-up should evaluate the overall health and development of the child including a detailed medical history (including family history, and screening for lower urinary tract dysfunction [LUTD]), physical examination together with blood pressure measurement, urinalysis (assessing proteinuria), urine culture, and serum creatinine in patients with bilateral renal parenchymal abnormalities. Voiding cystourethrography still remains the gold standard in diagnosing VUR.

Recommendations	Strength rating
Initially treat all patients diagnosed within the first year of life with continuous antibiotic prophylaxis, regardless of the grade of reflux or presence of renal scars.	Weak
Offer immediate, parenteral antibiotic treatment for febrile breakthrough infections.	Strong
Offer definitive surgical or endoscopic correction to patients with frequent breakthrough infections.	Weak
Offer open surgical correction to patients with persistent high-grade reflux and endoscopic correction for lower grades of reflux.	Strong
Initially manage all children presenting at age one to five years conservatively.	Strong
Offer surgical repair to children above the age of one presenting with high-grade reflux and abnormal renal parenchyma.	Weak
Offer close surveillance without antibiotic prophylaxis to children presenting with lower grades of reflux and without symptoms.	Strong
Ensure that a detailed investigation for the presence of lower urinary tract dysfunction (LUTD) is done in all and especially in children after toilet-training. If LUTD is found, the initial treatment should always be for LUTD.	Strong
Offer surgical correction, if parents prefer definitive therapy to conservative management.	Strong
Select the most appropriate management option based on: • the presence of renal scars; • clinical course; • the grade of reflux; • ipsilateral renal function; • bilaterality; • bladder function; • associated anomalies of the urinary tract; • age and gender; • compliance; • parental preference.	
Refer to full guideline for risk factors and follow-up.	Weak
In high-risk patients who already have renal impairment, a more aggressive, multidisciplinary approach is needed.	Strong

Читайте нас на сайті: http://med-expert.com.ua

Urinary stone disease

Paediatric stone disease is an important clinical problem in paediatric urology practice. Due to its recurrent nature, every effort should be made to discover the underlying metabolic abnormality so that it can be treated appropriately.

Presentation tends to be age-dependent, with symptoms such as flank pain and haematuria being more common in older children. Non-specific symptoms (e.g. irritability, vomiting) are common in very young children. Adequate fluid intake and restricting the use of salt within daily allowance range are the general recommendations besides the specific medical treatment against the detected metabolic abnormalities.

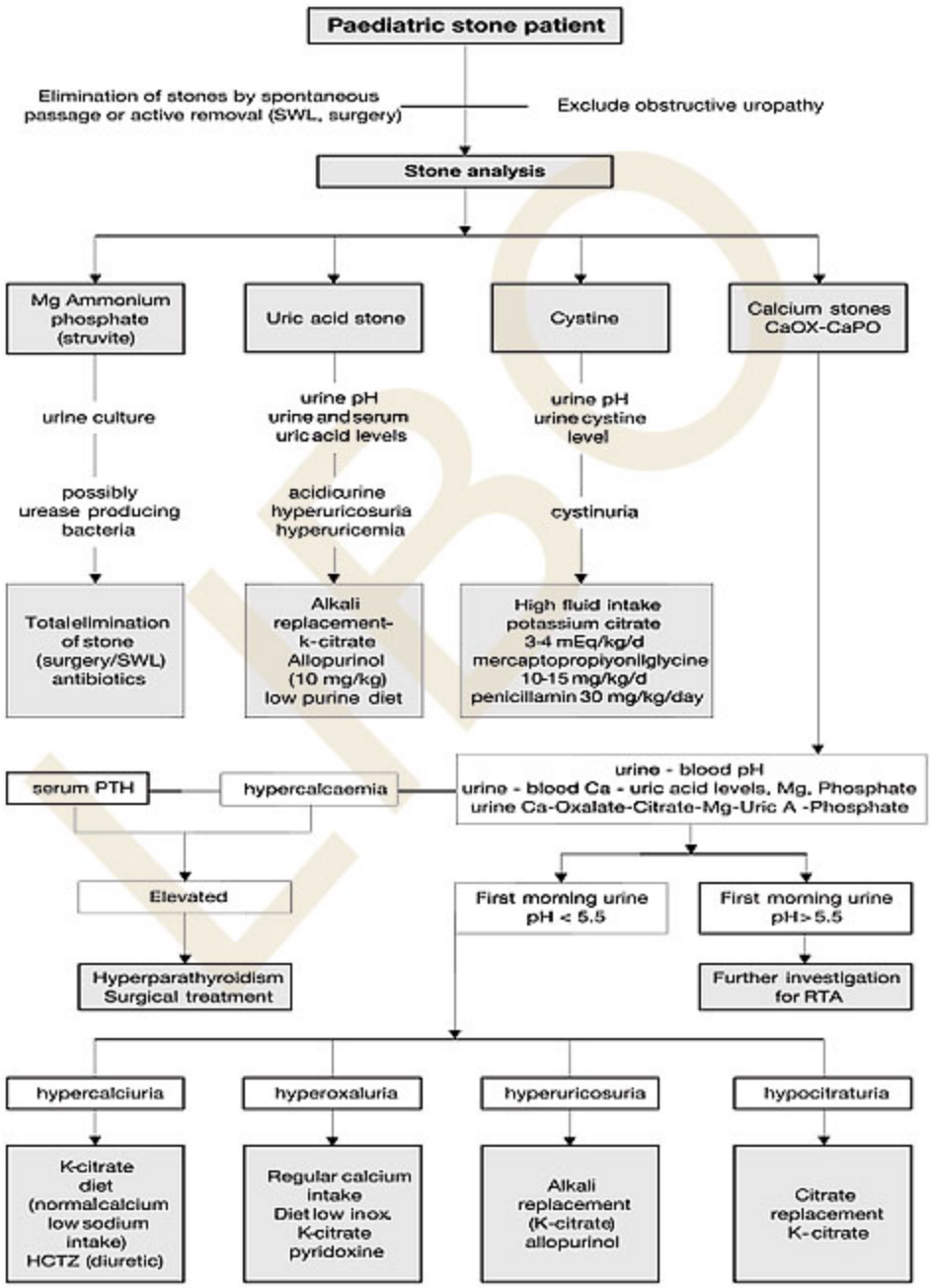

Note: Ca = calcium; HCTZ = hydrochlorothiazide; Mg = magnesium; Ox = oxalate; PTH = parathyroid hormone; SWL = extracorporeal shockwave lithotripsy; RTA = renal tubular acidosis; Uric A = uric acid.

Fig. 12. Algorithm for metabolic investigations in urinary stone disease in children

Читайте нас на сайті: http://med-expert.com.ua

Table 2
Recommendations for interventional management in paediatric stones

Stone size and localisation*	Primary treatment option	Secondary treatment options	Comment
Staghorn stones	PCNL	Open/SWL	Multiple sessions and accesses with PCNL may be needed. Combination with SWL may be useful.
Pelvis <10 mm	SWL	RIRS/PCNL/MicroPerc	
Pelvis 10-20 mm	SWL	PCNL/RIRS/MicroPerc/ Open	Multiple sessions with SWL may be needed. PCNL has similar recommendation grade.
Pelvis >20 mm	PCNL	SWL/Open	Multiple sessions with SWL may be needed.
Lower pole calyx	PCNL	SWL/Open	Multiple sessions with SWL may be needed.
<10 mm	SWL	RIRS/PCNL/MicroPerc	Anatomical variations are important for complete clearance after SWL.
Lower pole calyx	SWL	RIRS/PCNL/MicroPerc	Anatomical variations are important for complete clearance after SWL.
>10 mm	PCNL	SWL/MicroPerc	Anatomical variations are important for complete clearance after SWL.
Upper ureteric stones	SWL	PCNL/URS/Open	
Upper ureteric stones	URS	SWL/Open	Additional intervention need is high with SWL.
Bladder stones	Endoscopic		Open is easier and with less operative time with large stones.
Bladder stones	Endoscopic		Open is easier and with less operative time with large stones.

Note: * Cystine and uric acid stones excluded. PCNL = percutaneous nephrolithostomy; SWL = shockwave lithotripsy; RIRS = retrograde intrarenal surgery; URS = ureteroscopy.

Recommendations	Strength rating
Use plain abdominal X-ray and ultrasound as the primary imaging techniques for the diagnosis and follow-up of stones.	Strong
Use low-dose non-contrast computed tomography in cases with a doubtful diagnosis, especially of ureteral stones or complex cases requiring surgery.	Strong
Perform a metabolic evaluation in any child with urinary stone disease. Any kind of interventional treatment should be supported with medical treatment for the underlying metabolic abnormality, if detected.	Strong
Limit open surgery under circumstances in which the child is very young with large stones, in association with congenital problems requiring surgical correction and/or with severe orthopaedic deformities that limit positioning for endoscopic procedures.	Strong

Obstructive pathology of renal duplication: ureterocele and ectopic ureter

Ureterocele and ectopic ureter are the two main anomalies associated with complete renal duplication. Antenatal US detects both conditions in the majority of cases if associated with obstruction, and diagnosis is confirmed after birth. Later in life, these anomalies are revealed by clinical symptoms: UTI, pain, calculus formation, disturbances of micturition, and urinary incontinence. There is a wide variation of symptoms in patients with ureterocele (from the asymptomatic patient to urosepsis, urinary retention and upper tract dilatation after birth). Ectopic ureter is less frequent than ureterocele and more common in females with some remaining asymptomatic.

Читайте нас на сайті: http://med-expert.com.ua

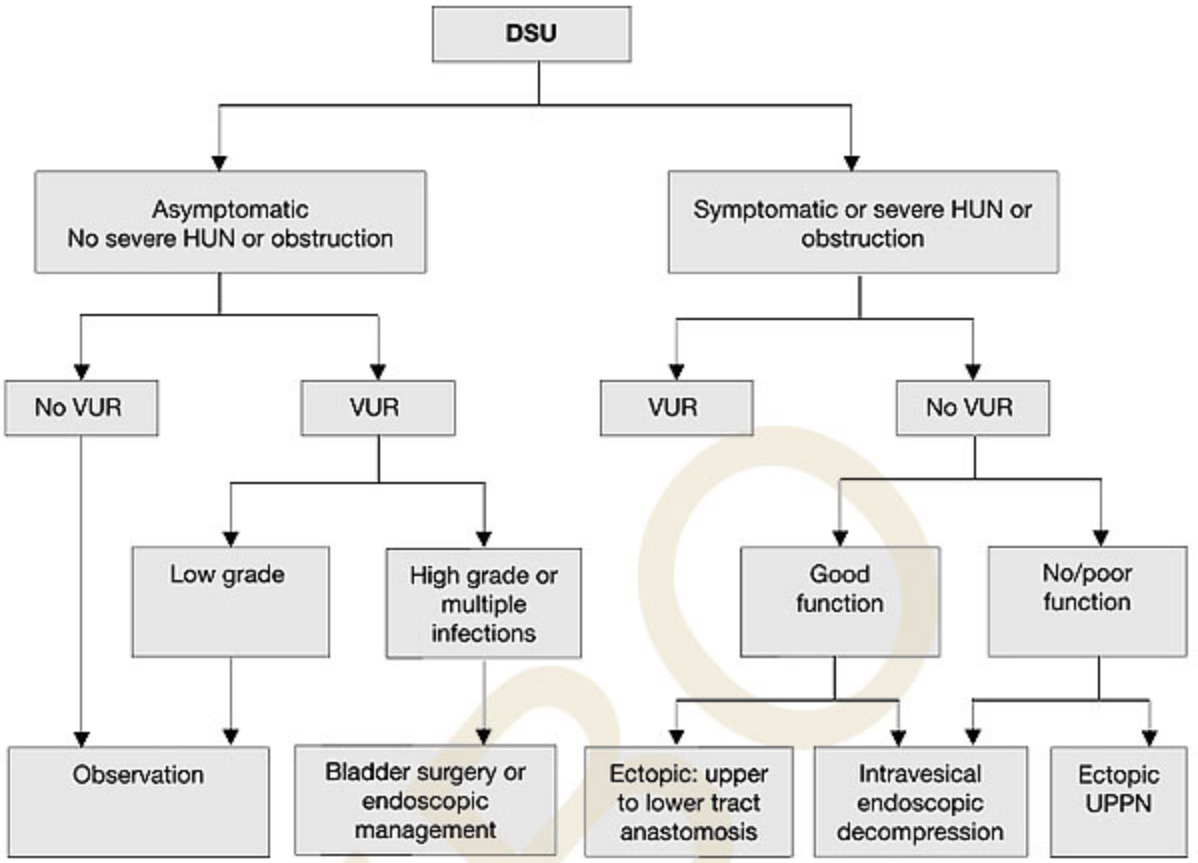

Note: DSU = duplex system ureterocele; HUN = hydroureteronephrosis; UPPN = upper pole partial nephrectomy; VUR = vesicoureteric reflux to the lower pole.

Fig. 13. Algorithm for the management of duplex system ureteroceles after the first 3-6 months of life

Recommendations			Strength rating
Ureterocele	Diagnosis	Use ultrasound (US), radionuclide studies (mercaptoacetyltriglycine (MAG3)/ dimercaptosuccinic acid (DMSA)), voiding cystourethrography (VCUG), magnetic resonance urography, high-resolution magnetic resonance imaging (MRI), and cystoscopy to assess function, to detect reflux and rule out ipsilateral compression of the lower pole and urethral obstruction.	Weak
	Treatment	Select treatment based on symptoms, function and reflux as well on surgical and parenteral choices: observation, endoscopic decompression, ureteral re-implantation, partial nephroureterectomy, complete primary reconstruction. Offer, early endoscopic decompression to patients with an obstructing ureterocele.	Weak
Ectopic ureter	Diagnosis	Use US, DMSA scan, VCUG or MRI for a definitive diagnosis.	Weak
	Treatment	In non-functioning moieties with recurrent infections, heminephroureterectomy is a definitive solution. Ureteral reconstruction (ureteral re-implantation/ureteroureterostomy/ureteropyelostomy and upper-pole ureterectomy)are other therapeutic option especially in cases in which the upper pole has function worth preserving.	Weak

Disorders of sex development

The term 'disorders of sex development' is proposed to indicate congenital conditions with atypical development of chromosomal, gonadal or anatomical sex. Dealing with neonates with DSD requires a multidisciplinary approach, which should include geneticists, neonatologists, paediatric and adult endocrinologists, gynaecologists, psychologists, ethicists and social workers with each team member specialised in DSD.

Читайте нас на сайті: http://med-expert.com.ua

Table 3
Findings in a newborn suggesting the possibility of DSD

Apparent male
Severe hypospadias associated with bifid scrotum
Undescended testis/testes with hypospadias
Bilateral non-palpable testes in a full-term apparently male infant
Apparent female
Clitoral hypertrophy of any degree, non-palpable gonads
Vulva with single opening
Indeterminate
Ambiguous genitalia

Table 4
Diagnostic work-up of neonates with disorders of sex development

History (family, maternal, neonatal)
Parental consanguinity
Previous DSD or genital anomalies
Previous neonatal deaths
Primary amenorrhoea or infertility in other family members
Maternal exposure to androgens
Failure to thrive, vomiting, diarrhoea of the neonate
Physical examination
Pigmentation of genital and areolar area
Hypospadias or urogenital sinus
Size of phallus
Palpable and/or symmetrical gonads
Blood pressure
Investigations
Blood analysis: 17-hydroxyprogesterone, electrolytes, LH, FSH, TST, cortisol, ACTH
Urine: adrenal steroids
Karyotype
Ultrasound
Genitogram
hCG stimulation test to confirm presence of testicular tissue
Androgen-binding studies
Endoscopy

Note: ACTH = adrenocorticotropic hormone; FSH = follicle-stimulating hormone; hCG = human chorionic gonadotropin; LH = luteinising hormone; TST = testosterone.

Recommendations	Strength rating
Newborns with DSD conditions warrant a multidisciplinary team approach.	Strong
Refer children to experienced centres where neonatology, paediatric endocrinology, paediatric urology, child psychology and transition to adult care are guaranteed.	Strong
Do not delay diagnosis and treatment of any neonate presenting with ambiguous genitalia since salt-loss in a 46XX CAH girl can be fatal.	Strong

Congenital lower urinary tract obstruction (CLUTO)

The term congenital lower urinary tract obstruction (CLUTO) is used for a foetus, which during intrauterine US screening shows a dilatation of the upper and lower urinary tract. During pregnancy the diagnosis is usually based on US examinations only. There is a broad spectrum of conditions causing such a condition. Postpartum diagnosis comprises any anatomical and functional disorder, anomaly, and malformation causing a dilatation such as posterior and anterior urethral valves, urethral atresia, dysplasia and stenosis, Prune Belly syndrome, and dilating reflux. Moreover cloacal malformation, ureterocele, a Megacystis-Microcolon-intestinal hypoperistalsis or Megacystis-Megaureter syndrome belong to the CLUTO spectrum as well.

Читайте нас на сайті: http://med-expert.com.ua

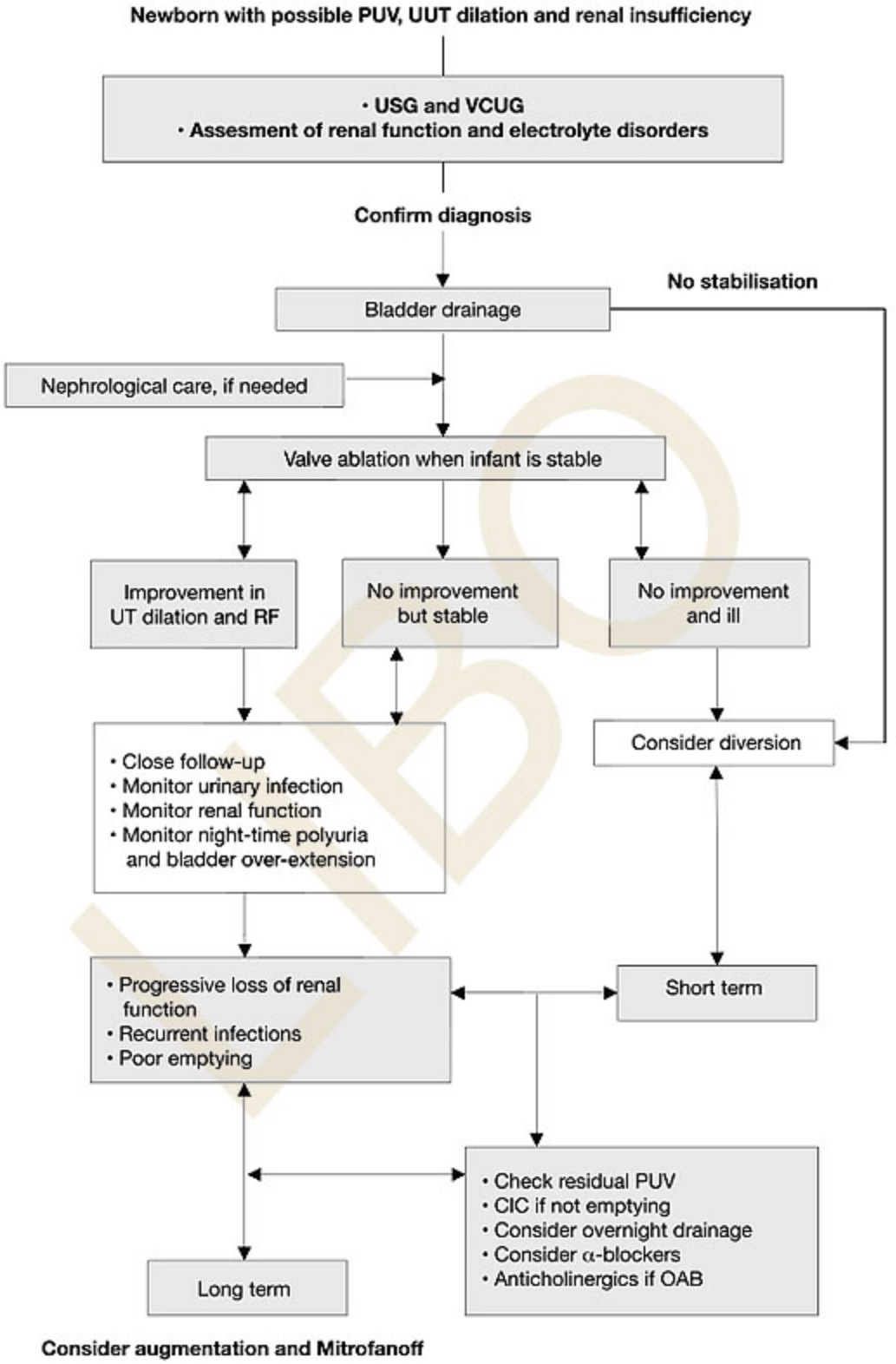

Note: CIC = clean intermittent catheterisation; OAB = overactive bladder; PUV = posterior urethral valve; RF = renal function; UT = urinary tract; UUT = upper urinary tract; VCUG = voiding cystourethrogram.

Fig. 14. Algorithm the assessment, management and follow-up of newborns with possible PUV

Читайте нас на сайті: http://med-expert.com.ua

Recommendations	Strength rating
Diagnose posterior urethral valves (PUV) initially by ultrasound but a voiding cystourethrogram (VCUG) is required to confirm the diagnosis.	Strong
Assess split renal function by dimercaptosuccinic acid scan or mercaptoacetyltriglycine (MAG3) clearance. Use serum creatinine as a prognostic marker.	Strong
Vesico-amniotic shunt antenatally is not recommended to improve renal outcome.	Weak
Offer endoscopic valve ablation after bladder drainage and stabilisation of the child.	Strong
Offer suprapubic diversion for bladder drainage if the child is too small for valve ablation.	Strong
Offer a high urinary diversion if bladder drainage is insufficient to drain the upper urinary tract and the child remains unstable.	Strong
Monitor bladder and renal function lifelong, in all patients.	Strong

Rare conditions

Urachal remants

Urachal remants originate from failure of the obliteration of the allantois, resulting in a urachal anomaly such as urachal sinus, urachal cyst, vesico-urachal diverticulum, and patent urachus, respectively. Most often the urachal anomaly is asymptomatic, but it occasionally may become infected, may cause urinary symptoms, or may develop a urachal carcinoma in later life.

Recommendations	Strength rating
Urachal remnants with no epithelial tissue carry little risk of malignant transformation.	Strong
Asymptomatic and non-specific atretic urachal remnants can safely be managed non-operatively.	Strong
Urachal remnants incidentally identified during diagnostic imaging for non-specific symptoms should also be observed nonoperatively since they tend to resolve spontaneously.	Strong
A small urachal remnant, especially at birth, may be viewed as physiological.	Strong
Urachal remnants in patients younger than six months are likely to resolve with nonoperative management.	Strong
Follow-up is necessary only when symptomatic for six to twelve months.	Strong
Surgical excision of urachal remnants solely as a preventive measure against later malignancy appears to have minimal support in the literature.	Strong
Only symptomatic urachal remnants should be safely removed by open or laparoscopic approach.	Strong
A VCUG is only recommended when presenting with febrile urinary tract infections.	Strong

Papillary tumours of the bladder

Papillary tumours of the bladder in children and adolescents are extremely rare and are different from papillary tumours in adults.

Recommendations	Strength rating
Ultrasound is the first investigation of choice for the diagnosis of paediatric bladder tumours.	Strong
Cystoscopy should be reserved if a bladder tumor is suspected on imaging for diagnosis and treatment.	Strong
After histological confirmation, inflammatory myofibroblastic bladder tumours should be resected locally.	Weak
Follow-up should be every 3-6 months in the first year, and thereafter at least annually with urinanalysis and an ultrasound for at least 5 years.	Weak

Penile lesions

Paediatric lesions of the penis are uncommon but an important part of the paediatric urological practice. The commonest of these lesions are cystic penile lesions followed by vascular malformations and neurogenic lesions. Soft tissue tumours of the male external genitalia are uncommon, but have been described in the paediatric age group and can be malignant.

Recommendations	Strength rating
Treatment of penile cystic lesions is by total surgical excision, it is mainly indicated for cosmetic or symptomatic (e.g. infection) reasons.	Weak
Propranolol is currently first-line treatment for infantile haemangiomas.	Strong

Читайте нас на сайті: http://med-expert.com.ua

Penile lymphedema

Paediatric lymphedema is usually primary and generally very rare. Inefficient lymphatic drainage leads to accumulation of subcutaneous lymph causing tissue swelling and inflammation and subsequently stimulates adipose deposition and fibrosis further exacerbating enlargement. With time the edematous tissue becomes vulnerable to infection, chronic cutaneous changes and disfigurement. Complications may ensue such as phimosis, haematuria, bleeding, bladder outlet obstruction, pain, dysuria, lymphorrhea and severe psychological distress due to resultant deformity.

Recommendations	Strength rating
Conservative management is the first-line treatment for penile lymphedema.	Weak
In symptomatic cases or in patients with functional impairment, surgical intervention may become necessary for penile lymphedema.	Weak

Paediatric urological trauma

In about 3% of children seen at paediatric hospital trauma centres, there is significant involvement of the genitourinary tract. This is caused by either blunt injuries from falls, car accidents, sports injuries, physical assault, and sexual abuse, or penetrating injuries, usually due to falls onto sharp objects or from gunshot or knife wounds.

Table 5

Renal injury classified according to the kidney injury scale of the American Association for the Surgery of Trauma

Grade	Type of injury	Description
I	Contusion	Non-visible or visible haematuria
	Haematoma	Normal urological studies
II	Haematoma	Non-expanding subcapsular haematoma
	Laceration	Laceration of the cortex of <1.0 cm
III	Laceration	Laceration > 1.0 cm without rupture of collecting system
IV	Laceration	Through the cortex, medulla and collecting system
	Vascular	Vascular injury
V	Laceration	Completely shattered kidney
	Vascular	Avulsion of the renal hilum

Paediatric renal trauma

Recommendations	Strength rating
Use imaging in all children who have sustained a blunt or penetrating trauma with any level of haematuria, especially when the history reveals a deceleration trauma, direct flank trauma or a fall from a height.	Strong
Use rapid spiral computed tomography with delayed images scanning for diagnostic and staging purposes.	Strong
Manage most injured kidneys conservatively.	Strong
Offer surgical intervention in case of haemodynamic instability and a Grade V renal injury.	Strong

Paediatric ureteral trauma

Recommendations	Strength rating
Diagnose suspected ureteral injuries by retrograde pyelogram.	Strong
Manage ureteral injuries endoscopically, using internal stenting or drainage of an urinoma, either percutaneously or via a nephrostomy tube.	Weak

Читайте нас на сайті: http://med-expert.com.ua

Paediatric bladder injuries

Recommendations	Strength rating
Use retrograde cystography to diagnose suspected bladder injuries.	Strong
Ensure that the bladder has been filled to its full capacity and an additional film is taken after drainage.	Strong
Manage extra-peritoneal bladder ruptures conservatively with a transurethral catheter left in place for seven to ten days.	Strong
Do not delay treatment of intra-peritoneal bladder ruptures by surgical exploration and repair as well as post-operative drainage for seven to ten days.	Strong

Paediatric urethral injuries

Recommendations	Strength rating
Assess the urethra by retrograde urethrogram in case of suspected urethral trauma.	Strong
Perform a rectal examination to determine the position of the prostate.	Strong
Manage bulbous urethral injuries conservatively with a transurethral catheter.	Strong
Manage posterior urethral disruption by either: • primary reconstruction; • primary drainage with a suprapubic catheter alone and delayed repair; • primary re-alignment with a transurethral catheter.	Weak

Peri-operative fluid management

Children have a different total body fluid distribution, renal physiology and electrolyte requirements, as well as weaker cardiovascular compensation mechanisms, compared to adults. Therefore special child specific requirements regarding preoperative fasting and intra- as well as postoperative fluid have to be considered and close monitoring is essential. This is especially true for interventions relieving any kind of obstruction as this may result in substantial polyuria.

Table 6
Pre-operative fasting times for elective surgery

Ingested material	Minimum fasting period (hours)
Clear liquids	1
Breast milk	4
Light meal	6

Table 7
Intra-operative fluid management

	Solution for infusion	Initial/repeated dose
Background infusion	Balanced isotonic solution + 1-2% glucose	10 mL/kg/h
Fluid therapy	Balanced isotonic solution	X 10-20 mL/kg
Volume therapy	Albumin, Gelatine, HES	X 5-10 mL/kg
Transfusion	Red blood cells, fresh frozen plasma, platelets	X 10 mL/kg

Recommendations	Strength rating
Ensure shorter pre-operative fasting periods for elective surgeries (up to one hour for clear liquids).	Strong
Use ERAS protocols for abdominal surgery in children with normal bowel movement.	Strong
Use isotonic solutions in hospitalised children because they are at high risk of developing hyponatraemia.	Strong
Assess the baseline and daily levels of serum electrolytes, glucose, urea and/or creatinine in every child who receives intravenous fluids, especially in intestinal surgery (e.g. ileal augmentation), regardless of the type of solution chosen since there is an increased risk of electrolyte abnormalities in children undergoing such surgery.	Strong
Start early oral fluid intake in all patients scheduled for minor surgical procedures.	Strong

Читайте нас на сайті: http://med-expert.com.ua

Post-operative pain management

The provision of adequate pain control requires proper pain evaluation, accurate choice of drug and route of administration, and consideration of age, physical condition and type of surgery and anaesthesia.

A proposed strategy for post-operative analgesia may be as follows:

1. Intra-operative regional or caudal block.
2. Paracetamol + NSAID.
3. Paracetamol + NSAID + weak opioid (e.g. tramadol or codeine).
4. Paracetamol + NSAID + strong opioid (e.g. morphine, fentanyl, oxycodone or pethidine).

Recommendations	Strength rating
Prevent/treat pain in children of all ages.	Strong
Evaluate pain using age-compatible assessment tools.	Strong
Inform patients and caregivers accurately.	Strong
Use pre-emptive and balanced analgesia in order to decrease the side effects of opioids.	Strong

Basic principles of laparoscopic surgery in children

Laparoscopy in children requires specific anaesthetic precautions. Physiological effects of CO_2 pneumoperitoneum, positioning of the patient and operative time need to be considered by the anaesthesiology team.

Recommendations	Strength rating
Use lower intra-abdominal pressure (6-8 mmHg) during laparoscopic surgery in infants and smaller children.	Strong
Use open access for laparoscopy in infants and smaller children.	Strong
Monitor for laparoscopy-related cardiac, pulmonary and diuretic responses.	Strong

ДО УВАГИ АВТОРІВ!

АЛГОРИТМ РЕЄСТРАЦІЇ ORCID

Open Researcher and Contributor ID (ORCID) – міжнародний ідентифікатор науковця.

Створення єдиного реєстру науковців та дослідників на міжнародному рівні є найбільш прогресивною та своєчасною ініціативою світового наукового товариства. Ця ініціатива була реалізована через створення в 2012 році проекту Open Researcher and Contributor ID (ORCID). ORCID – це реєстр унікальних ідентифікаторів вчених та дослідників, авторів наукових праць та наукових організацій, який забезпечує ефективний зв'язок між науковцями та результатами їх дослідницької діяльності, вирішуючи при цьому проблему отримання повної і достовірної інформації про особу вченого в науковій комунікації.

Для того щоб зареєструватися в ORCID через посилання *https://orcid.org/* необхідно зайти у розділ **«For researchers»** і там натиснути на посилання **«Register for an ORCID iD»**. В реєстраційній формі послідовно заповнюються обов'язкові поля: **«First name»**, **«Last name»**, **«E-mail»**, **«Re-enter E-mail»**, **«Password»** (Пароль), **«Confirm password»**

В перше поле вводиться ім'я, яке надане при народженні, по-батькові не вводиться. Персональна електронна адреса вводиться двічі для підтвердження. Вона буде використовуватися як Login або ім'я користувача. Якщо раніше вже була використана електронна адреса, яка пропонується для реєстрації, з'явиться попередження червоного кольору. **Неможливе створення нового профілю з тією ж самою електронною адресою.** Пароль повинен мати не менше 8 знаків, при цьому містити як цифри, так і літери або символи. Пароль, який визначається словами **«Good»** або **«Strong»** приймається системою..

Нижче визначається **«Default privacy for new works»**, тобто налаштування конфіденційності або доступності до персональних даних, серед яких **«Public»**, **«Limited»**, **«Private»**.

Далі визначається частота повідомлень, які надсилає ORCID на персональну електронну адресу, а саме, новини або події, які можуть представляти інтерес, зміни в обліковому записі, тощо: **«Daily summery»**, **«Weekly summery»**, **«Quaterly summery»**, **«Never»**. Необхідно поставити позначку в полі **«I'm not a robot»** (Я не робот).

Для реєстрації необхідно прийняти умови використання, натиснувши на позначку **«I consent to the privacy policy and conditions of use, including public access and use of all my data that are marked Public»**.

Заповнивши поля реєстраційної форми, необхідно натиснути кнопку «Register», після цього відкривається сторінка профілю учасника в ORCID з особистим ідентифікатором ORCID ID. Номер ORCID ідентифікатора знаходиться в лівій панелі під ім'ям учасника ORCID.

Структура ідентифікатора ORCID являє собою номер з 16 цифр. Ідентифікатор ORCID - це URL, тому запис виглядає як **http://orcid.org/xxxx-xxxx-xxxxxxx**.

Наприклад: **http://orcid.org/0000-0001-7855-1679**.

Інформацію про ідентифікатор ORCID необхідно додавати при подачі публікацій, документів на гранти і в інших науково-дослідницьких процесах, вносити його в різні пошукові системи, наукометричні бази даних та соціальні мережі.

Подальша робота в ORCID полягає в заповненні персонального профілю згідно із інформацією, яку необхідно надавати.

Читайте нас на сайті: http://med-expert.com.ua

Правила подачі та оформлення статей

Авторська стаття направляється до редакції електронною поштою у форматі MS Word. Стаття супроводжується офіційним направленням від установи, в якій була виконана робота, з візою керівництва (наукового керівника), завіреним круглою печаткою установи, експертним висновком про можливість відкритої публікації, висновком етичного комітету установи або національної комісії з біоетики. На останній сторінці статті мають бути власноручні підписи всіх авторів та інформація про відсотковий внесок у роботу кожного з авторів.

Приймаються оригінали супровідних документів з примірником рукопису, підписаного автором(ами), надіслані поштою, або скановані копії вищезазначених документів і першої (титульної) сторінки статті з візою керівництва, печаткою установи і підписами всіх авторів у форматі Adobe Acrobat (*.pdf), надіслані на електронну адресу редакції.

Статті приймаються українською, російською або англійською мовами.

Структура матеріалу: вступ (стан проблеми за даними літератури не більше ніж 5–7-річної давності); мета, завдання, матеріали та методи; результати дослідження та їх обговорення (висвітлення статистично опрацьованих результатів дослідження); висновки; перспективи подальших досліджень у даному напрямку; список літератури (два варіанти); реферати українською, російською та англійською мовами.

Реферат є незалежним від статті джерелом інформації, коротким і послідовним викладенням матеріалу публікації за основними розділами і має бути зрозумілим без самої публікації. Його обсяг не повинен перевищувати 200–250 слів. Обов'язково подаються ключові слова (від 3 до 8 слів) у порядку значущості, що сприятиме індексуванню статті в інформаційно-пошукових системах.

Реферат до оригінальної статті повинен мати структуру, що повторює структуру статті: мета дослідження; матеріали і методи; результати; висновки; ключові слова. Усі розділи у рефераті мають бути виділені в тексті жирним шрифтом.

Для інших статей (огляд, лекція, клінічний випадок тощо) реферат повинен включати короткий виклад основної концепції статті та ключові слова.

Оформлення статті. На першій сторінці зазначаються: індекс УДК ліворуч, ініціали та прізвища авторів, назва статті, назва установ, де працюють автори та виконувалось дослідження, місто, країна.

За умови проведення досліджень із залученням будь-яких матеріалів людського походження, в розділі «Матеріали і методи» автори повинні зазначати, що дослідження проводилися відповідно до стандартів біоетики, були схвалені етичним комітетом установи або національною комісією з біоетики. Те саме стосується і досліджень за участю лабораторних тварин.

Наприклад: *«Дослідження виконані відповідно до принципів Гельсінської Декларації. Протокол дослідження ухвалений Локальним етичним комітетом (ЛЕК) всіх зазначених у роботі установ. На проведення досліджень було отримано поінформовану згоду батьків дітей (або їхніх опікунів)».*

«Під час проведення експериментів із лабораторними тваринами всі біоетичні норми та рекомендації були дотримані».

Кількість ілюстрацій (рисунки, схеми, діаграми, фото) має бути мінімальною. Діаграми, графіки, схеми будуються у програмах Word або Excel; фотографії повинні мати один із наступних форматів: PDF, TIFF, PSD, EPS, AI, CDR, QXD, INDD, JPG (150–600 dpi).

Таблиці та рисунки розташовують у тексті статті відразу після першого згадування. У підпису до рисунку наводять його назву, розшифровують усі умовні позначки (цифри, літери, криві тощо). Таблиці мають бути оформлені відповідно до вимог ДАК, бути компактними, пронумерованими, мати назву. Номери таблиць, їхні заголовки і цифрові дані, оброблені статистично, повинні точно відповідати наведеним у тексті статті.

Посилання на літературні джерела у тексті позначаються цифрами у квадратних дужках та відповідають нумерації у списку літератури. **Статті зі списком літературних джерел у вигляді посилань на кожній сторінці або кінцевих посилань не приймаються.**

Необхідно подавати два варіанти списку літератури.

Перший варіант подається відразу після тексту статті, джерела розташовуються за алфавітом (спочатку праці, опубліковані українською або російською мовами, далі – іншими мовами).

Другий варіант повністю відповідає першому, але джерела українською та російською мовами **ПЕРЕКЛАДАЮТЬСЯ!** на англійську мову. Цей варіант необхідний для сайту, підвищення індексу цитування та аналізу статті у міжнародних наукометричних базах даних.

Обидва варіанти оформлюються за стилем APA (American Psychological Association style), який використовується у дисертаційних роботах.

Приклад оформлення для обох варіантів:

Автор АА, Автор ВВ, Автор СС. (2005). Назва статті. Назва журналу. 10(2); 3: 49-53.

Автор АА, Автор ВВ, Автор СС. (2006). Назва книги. Місто: Видавництво: 256.

У тексті статті допускаються загальноприйняті скорочення, а також авторські скорочення, які обов'язково розшифровуються у тексті при першому згадуванні та залишається незмінними по всьому тексту.

У кінці статті автори мають заявити про наявність будь-яких конкуруючих фінансових інтересів щодо написання статті. Зазначення конфлікту інтересів або його відсутності у статті **є обов'язковим**.

Приклад: *«Автори заявляють про відсутність конфлікту інтересів» або «Матеріал підготовлений за підтримки компанії...»*

Стаття закінчується відомостями про **усіх авторів**. Зазначаються прізвище, ім'я, по батькові (повністю), вчений ступінь, вчене звання, посада в установі/установах, робоча адреса з поштовим індексом, робочий телефон і адреса електронної пошти; ідентифікатор ORCID (https://orcid.org/register). Автор, відповідальний за зв'язок із редакцією, надає свій мобільний/контактний номер телефона.

Відповідальність за достовірність та оригінальність наданих матеріалів (фактів, цитат, прізвищ, імен, результатів досліджень тощо) несуть автори.

Редакція забезпечує рецензування статей, виконує спеціальне та літературне редагування, залишає за собою право скорочувати обсяг статей. Відмова авторам у публікації статті може здійснюватись без пояснення причин и не вважається негативним висновком щодо наукової та практичної значущості роботи.

Статті, оформлені без дотримання правил, не розглядаються і не повертаються авторам.

Редколегія

Шановні колеги, друзі!

Державною установою «Інститут педіатрії, акушерства і гінекології імені академіка О.М. Лук'янової НАМН України» підготовлено чергову монографію «Хірургія природженої непрохідності тонкої кишки у новонароджених дітей» за редакцією проф. Слєпова О.К. і к.мед.н. Мигура М.Ю. Це наукове видання відповідає добрим традиціям, започаткованим нашим вчителем, академіком НАН і НАМН України О.М. Лук'яновою, і є унікальним у заданій темі з часів незалежності України.

Роботу виконано в Центрі неонатальної хірургії вад розвитку та їх реабілітації ДУ «Інститут педіатрії, акушерства і гінекології імені академіка О.М. Лук'янової НАМН України» і присвячено вирішенню нагальних проблем неонатальної хірургії – діагностиці й хірургічному лікуванню складних вад розвитку тонкої кишки, що проявляються її непрохідністю.

Однією з особливостей наукової праці є те, що комплексна високоспеціалізована допомога надається і майбутній матері, і дитині в одній установі – багатопрофільному перинатальному центрі – ДУ «Інститут педіатрії, акушерства і гінекології імені академіка О.М. Лук'янової НАМН України», де проводяться пренатальна діагностика у складі перинатального консиліуму, диспансеризація плода, госпіталізація і розродження вагітної в акушерській клініці вищезазначеної установи, рання хірургічна корекція вади та її реабілітація.

До головних тактичних здобутків наукової праці можна віднести те, що в новонароджених дітей із природженою непрохідністю тонкої кишки відновлюється хірургічним шляхом не тільки прохідність тонкої кишки, але й водночас виконуються реконструктивно-пластичні операції на дилятованих верхніх відділах атрезованої тонкої кишки, що дає змогу отримати якнайкращі функціональні результати, попередити часто фатальні ускладнення та інвалідизацію цих дітей, у тому числі синдром короткої кишки. Деякі з вищезазначених операцій в Україні виконані вперше.

Сподіваюсь, що монографія стане корисною для спеціалістів, які займаються цією проблемою, і сприятиме поліпшенню результатів лікування таких критичних пацієнтів в Україні.

З повагою директор ДУ «Інститут педіатрії, акушерства і гінекології
ім. акад. О.М. Лук'янової НАМН України»,
Президент Асоціації педіатрів України,
академік НАМН України

Ю.Г. Антипкін

Присвячено світлій пам'яті
доцента Даньшина Тимура Івановича,
одного з фундаторів неонатальної хірургії в Україні

ХІРУРГІЯ ПРИРОДЖЕНОЇ НЕПРОХІДНОСТІ ТОНКОЇ КИШКИ У НОВОНАРОДЖЕНИХ ДІТЕЙ

О.К. Слєпов, М.Ю. Мигур

У монографії наведено розроблений авторами алгоритм перинатальної діагностики природженої непрохідності тонкої кишки, визначено терміни хірургічної корекції вади залежно від рівня непрохідності тонкої кишки; розроблено критерії інтраопераційного визначення об'єму резекції її атрезованих кінців; удосконалено тактику і стратегію хірургічного лікування при різних анатомічних варіантах високої і низької тонкокишкової непрохідності; досліджено фактори ризику, що впливають на результати лікування цієї патології. Доведено, що, крім відновлення прохідності тонкої кишки, слід одночасно виконувати реконструктивно-пластичну операцію на дилятованій проксимальній (привідній) частині атрезованої кишки для отримання гарних функціональних результатів та попередження тяжких ускладнень і інвалідизації дітей.

Монографія розрахована на широке коло практичних лікарів і науковців: неонатальних і дитячих хірургів, неонатологів, педіатрів, дитячих анестезіологів, спеціалістів променевої діагностики, акушер-гінекологів, патоморфологів, організаторів охорони здоров'я та інших.

ISBN 978–966–432–204–8
УДК 616.341–007.272–053.1–053.31
С 243 Слєпов О.К. Хірургія природженої непрохідності тонкої кишки у новонароджених дітей: монографія / О.К. Слєпов, М.Ю. Мигур. – Київ: ТОВ «Видавництво «ЗАДРУГА», 2021. – 256 с., 9 іл.

ANTIBIOTIC RESISTANCE

4th INTERNATIONAL CONGRESS

NOVEMBER, 13–14, 2021

ANTIBIOTIC-CONGRESS.COM