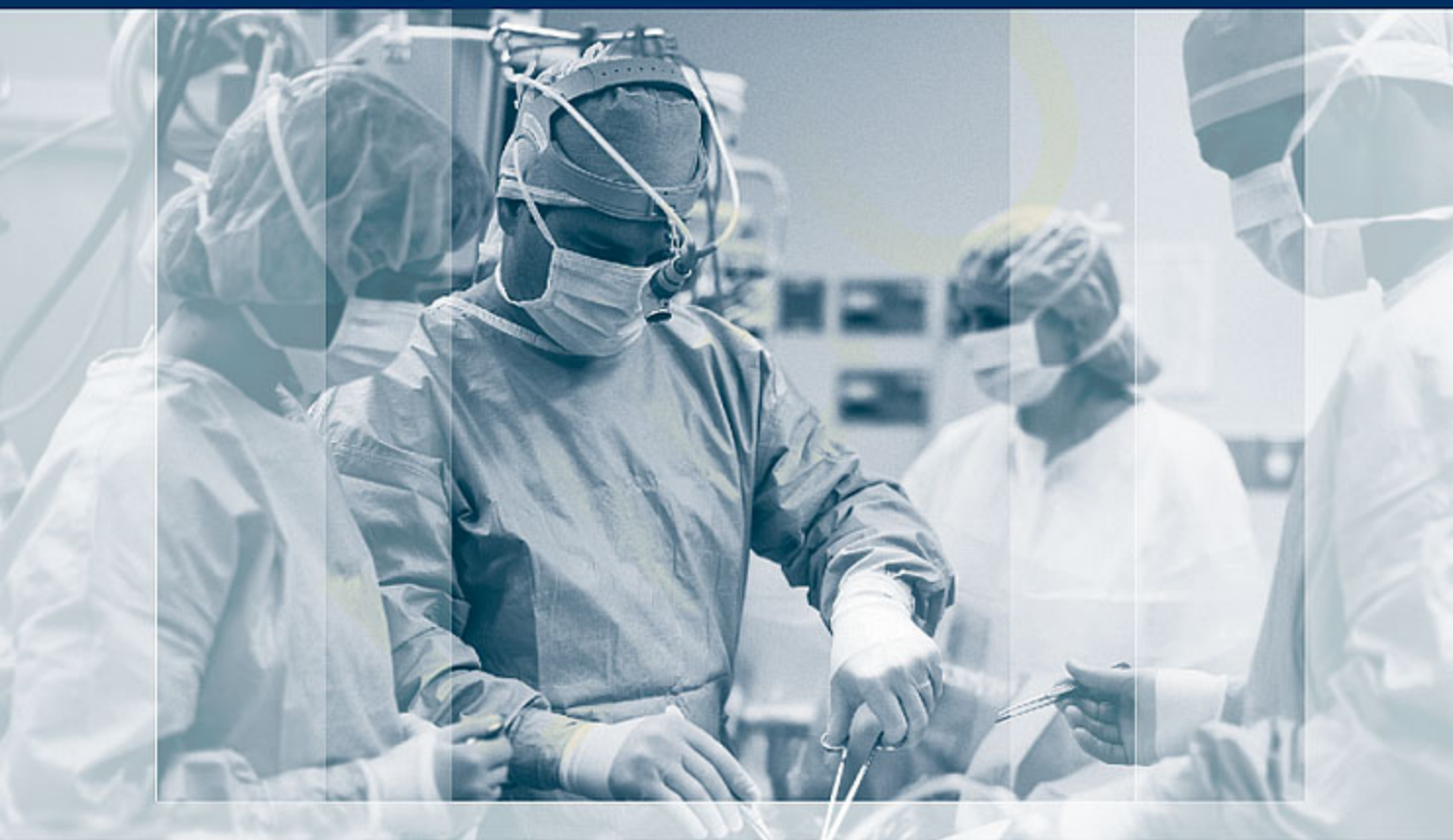



ХІРУРГІЯ

ДИТЯЧОГО ВІКУ (УКРАЇНА)

PAEDIATRIC SURGERY (UKRAINE) ^{1 (78)} 2023



Київ 2023

ГРУПА КОМПАНІЙ
«МедЕксперт»
медичні видання,
конференції і семінари,
маркетингові дослідження
med-expert.com.ua

Група компаній
ME
МедЕксперт

Контакти редакції
Відповідальний редактор:
Шейко Ірина
Олександрівна
+3 044 498)08)80
+3 097 110)34)20
[pediatr@med\)expert.com.ua](mailto:pediatr@med)expert.com.ua)

ЗАПРОШУЄМО АВТОРІВ НАУКОВИХ СТАТЕЙ ДО СПІВПРАЦІ ПУБЛІКАЦІЯ БЕЗКОШТОВНА

Видавництво ТОВ «Група компаній МедЕксперт» випускає журнали для лікарів різних спеціальностей. Ми створюємо видання європейського зразка з інноваційним для України підходом до формування наповнення кожного випуску і висвітлення профільної тематики. Нашими експертами є не лише визнані українські вчені, але й провідні фахівці країн Балтії, Польщі, Великої Британії, Молдови, Франції, Італії, Туреччини, Ізраїлю, Китаю та інших. Усі наші журнали видаються великими накладками, доступні для читачів і мають авторитет у фаховому середовищі. Кожен з них надійно закріпив за собою позиції кращого у спеціалізованих рейтингах.

«Український
журнал
Перинатологія
і педіатрія»



«Український
журнал
Здоров'я
жінки»



«Сучасна педіатрія.
Україна»



«Хірургія
дитячого віку.
Україна»



Всі журнали включені у Перелік наукових фахових видань України (категорії А та Б), у яких можуть публікуватися результати дисертаційних робіт на здобуття наукових ступенів доктора і кандидата наук.

Визнанням авторитетності наших журналів є те, що всі вони входять у міжнародні наукометричні бази. Статтям присвоюється цифровий ідентифікатор об'єкта DOI.

НАЦІОНАЛЬНИЙ УНІВЕРСИТЕТ ОХОРОНИ ЗДОРОВ'Я УКРАЇНИ ІМЕНІ П.Л. ШУПИКА
ВСЕУКРАЇНСЬКА АСОЦІАЦІЯ ДИТЯЧИХ ХІРУРГІВ
ТОВ «ГРУПА КОМПАНІЙ «МЕД ЕКСПЕРТ»

ХІРУРГІЯ ДИТЯЧОГО ВІКУ (УКРАЇНА)

науково-практичний спеціалізований журнал

ГОЛОВНИЙ РЕДАКТОР

Котенко О.Г., доктор мед. наук, професор, керівник Центру хірургії печінки та підшлункової залози (Київ, Україна)

ШЕФ-РЕДАКТОР

Толстанов О.К., доктор мед. наук, професор, проректор з навчально-педагогічної роботи НУОЗ України імені П.Л. Шупика (Київ)
Русак П.С., доктор мед. наук, професор кафедри дитячої хірургії НУОЗ України імені П.Л. Шупика, завідувач хірургічним відділенням №1 Житомирської обласної дитячої клінічної лікарні (Житомир, Україна)

РЕДАКЦІЙНА КОЛЕГІЯ

АльДжаддалі А. (Альхобар, Саудівська Аравія)
Бабучі С.І. (Кишинів, Молдова)
Бензар І.М. (Київ, Україна)
Боднар О.Б. (Чернівці, Україна)
Вдовиченко Ю.П. (Київ, Україна)
Веселій С.В. (Лиман, Україна)
Вороненко Ю.В. (Київ, Україна)
Горбатюк О.М. (Київ, Україна)
Гудумак Є.М. (Кишинів, Молдова)
Данилов О.А. (Київ, Україна)
Дігтяр В.А. (Дніпро, Україна)
Ємець І.М. (Київ, Україна)
Запорожан С.Й. (Тернопіль, Україна)
Йокіч Р. (Новий Сад, Сербія)
Калічницький П. (Варшава, Польща)
Капуллер В. (Єрусалим, Ізраїль)
Козинець Г.П. (Київ, Україна)
Коноплицький В.С. (Вінниця, Україна)
Косаконський А.Л. (Київ, Україна)
Кривченя Д.Ю. (Київ, Україна)
Ксьонз І.В. (Полтава, Україна)
Левницький А.Ф. (Київ, Україна)
Ліма М. (Болонья, Італія)
Лопез М. (Барселона, Іспанія)
Лосев О.О. (Одеса, Україна)

Мюнгер Х. (Лондон, Великобританія)
Наконечний А.Й. (Львів, Україна)
Патковський Д. (Вроцлав, Польща)
Переяслов А.А. (Львів, Україна)
Петербургський В.Ф. (Київ, Україна)
Петерсон А. (Рига, Латвія)
Погорілий В.В. (Вінниця, Україна)
Притула В.П. (Київ, Україна)
Ротенберг С. (Денвер, США)
Руденко Н.М. (Київ, Україна)
Слепов О.К. (Київ, Україна)
Спахі О.В. (Запоріжжя, Україна)
Текюл С. (Анкара, Туреччина)
Усенко О.Ю. (Київ, Україна)
Фархат В. (Торонто, Канада)
Фофанов О.Д. (Івано-Франківськ, Україна)
Храпач В.В. (Київ, Україна)
Чаудерна П. (Данськ, Польща)
Ченг В. (Пекін, Китай)
Черіан А. (Лондон, Великобританія)
Шевчук Д. (Житомир, Україна)
Юркевич Б. (Варшава, Польща)

НАУКОВІ КОНСУЛЬТАНТИ

Боднар Б.М. (Чернівці, Україна)
Давиденко В.Б. (Харків, Україна)
Лазоришенець В.В. (Київ, Україна)
Макаров А.В. (Київ, Україна)

Момотов А.О. (Київ, Україна)
Ніколаєва Н.Г. (Одеса, Україна)
Сушко В.І. (Дніпро, Україна)

НАУКОВИЙ РЕДАКТОР Верголяс М.Р. (Київ, Україна)

СЕКРЕТАРІАТ

Кузик А. С. (Львів, Україна) – відповідальний секретар
Горелік В.В. (Київ, Україна)
Доманський О.Б. (Київ, Україна)
Мельниченко М.Г. (Одеса, Україна)

Пономаренко О.П. (Київ, Україна)
Рибальченко В.Ф. (Київ, Україна)
Наконечний Р.А. (Львів, Україна)
Колівшко Ю.В. (Львів, Україна)

Видавець ТОВ «Група компаній «Мед Експерт»

Свідоцтво про державну реєстрацію ЗМІ
КВ № 25172-15112ПР від 21.02.2022 р.

Видається з 2003 р.

Періодичність виходу — 4 рази на рік

Наказом МОН України №185 від 20.02.2023 р. журнал «Хірургія дитячого віку» включено до Переліку наукових фахових видань України, **категорія А**, в яких можуть публікуватися результати дисертаційних робіт на здобуття наукових фахових ступенів доктора і кандидата наук

Затверджено Вченою радою Національного університету охорони здоров'я України імені П.Л. Шупика Протокол №03 від 15.03.2023 р.
Підписано до друку 26.03.2023 р.

Журнал «Хірургія дитячого віку (Україна)» реферується Інститутом проблем реєстрації інформації НАН України

Адреса для листування:

ТОВ «Група компаній Мед Експерт»,
«Хірургія дитячого віку (Україна)»,
а/с 80, м. Київ-211, Україна, 04211
Тел./факс: +38 044 498-08-80
E-mail: pediatric.surgery.ukraine@gmail.com;
pediatr@med-expert.com.ua
<http://med-expert.com.ua/>

Формат 60x90/8. Папір офсетний.
Ум. друк. арк. 16. Обл.-вид. арк. 13,95.
Загальний наклад 1 000 прим.
Зам. 27.03/01 від 27.03.2023 р.
Надруковано з готових фотоформ у типографії «Аврора-принт», м. Київ, вул. Причальна, 5, тел. +38 (044) 550-52-44
Свідоцтво суб'єкта видавничої справи: А00 № 777897 від 06.07.2009 р.

Всі статті рецензовані. Повний або частковий передрук або тиражування у будь-який спосіб матеріалів, опублікованих у цьому виданні, допускається лише за письмовим дозволом редакції. Відповідальність за зміст рекламних матеріалів несе рекламодавець.

Журнал «Хірургія дитячого віку (Україна)» включений у наукометричні, реферативні та пошукові бази даних: Scopus, DOAJ, WorldCat, BASE, Sherpa Romeo, Google Scholar, CrossRef, Джерело. Статтям журналу присвоюється DOI.

© Національний університет охорони здоров'я України імені П.Л. Шупика, 2023

© Всеукраїнська асоціація дитячих хірургів, 2023

© ТОВ «Група компаній «Мед Експерт», 2023

Київ 2023

SHUPYK NATIONAL HEALTHCARE UNIVERSITY OF UKRAINE

UKRAINIAN ASSOCIATION PAEDIATRICS SURGERY

GROUP OF COMPANIES MED EXPERT, LLC

PAEDIATRIC SURGERY (UKRAINE)

Scientific and Practical Journal

EDITOR-IN-CHIEF

Kotenko O.G., Doctor of Medical Sciences, Professor, Chief of Hepatopancreatic Surgery Centr (Kyiv, Ukraine)

CHIEF EDITOR

Tolstakov O.K., Doctor of Medical Sciences, Professor, First Deputy Rector of the Shupyk National Healthcare University of Ukraine (Kyiv)

Rusak P.S., Doctor of Medical Sciences, Professor of Pediatric Surgery Department Shupyk National Healthcare University of Ukraine ; Head of Department pediatric surgery of Zhytomyr Regional Children's Clinical Hospital (Zhytomyr, Ukraine)

EDITORIAL BOARD

Aljhdali A. (Alkhobar, Saudi Arabia)	Munther H. (London, Great Britain)
Babuci S. (Kishinev, Moldova)	Nakonechnyi A.Y. (Lviv, Ukraine)
Benzar I.M. (Kyiv, Ukraine)	Patkowski D. (Wroclaw, Poland)
Bodnar O.B. (Chernivtsi, Ukraine)	Pereyaslov A.A. (Lviv, Ukraine)
Vdovichenko Yu.P. (Kyiv, Ukraine)	Peterburgskiy V.E. (Kyiv, Ukraine)
Veseliy S.V. (Liman, Ukraine)	Petersons A. (Riga, Latvia)
Voronenko Yu.V. (Kyiv, Ukraine)	Pogoriliy V.V. (Vinnytsia, Ukraine)
Gorbatyuk O.M. (Kyiv, Ukraine)	Pritula V.P. (Kyiv, Ukraine)
Gudumak E.M. (Chisinau, Moldova)	Rothenberg S. (Denver, USA)
Danylov O.A. (Kyiv, Ukraine)	Rudenko N.M. (Kyiv, Ukraine)
Digtyar V.A. (Dnipro, Ukraine)	Shlepov O.K. (Kyiv, Ukraine)
Emetc I.M. (Kyiv, Ukraine)	Spahy O.V. (Zaporizhzhia, Ukraine)
Zaporozhan S.Y. (Ternopil, Ukraine)	Tekgul S. (Ankara, Turkey)
Jokic R. (Novi Sad, Serbia)	Usenko O.Yu. (Kyiv, Ukraine)
Kaliciński P. (Warsaw, Poland)	Farhat W. (Toronto, Canada)
Kapuller V. (Jerusalem, Israel)	Fofanov O.D. (Ivano-Frankivsk, Ukraine)
Kozinets G.P. (Kyiv, Ukraine)	Hrapach V.V. (Kyiv, Ukraine)
Konopliński B.S. (Vinnytsia, Ukraine)	Czuderna P. (Gdansk, Poland)
Kosakovskiy A.L. (Kyiv, Ukraine)	Cheng W. (Beijing, China)
Krivchenya D.Yu. (Kyiv, Ukraine)	Cherian A. (London, Great Britain)
Ksyonz I.V. (Poltava, Ukraine)	Shevchuk D. (Zhytomyr, Ukraine)
Kutcenok Ya.B. (Kyiv, Ukraine)	Jurkiewicz B. (Warsaw, Poland)
Levitckiy A.E. (Kyiv, Ukraine)	
Lima M. (Bologna, Italy)	
Lopez M. (Barcelona, Spain)	
Losov O.O. (Odesa, Ukraine)	

SCIENTIFIC ADVISERS

Bodnar B.M. (Chernivtsy, Ukraine)	Momotov A.O. (Kyiv, Ukraine)
Davidenko V.B. (Kharkiv, Ukraine)	Nikolaeva N.G. (Odesa, Ukraine)
Lazorishenets V.V. (Kyiv, Ukraine)	Sushko V.I. (Dnipro, Ukraine)
Makarov A.V. (Kyiv, Ukraine)	

SCIENTIFIC EDITOR Vergolyas M.R. (Kyiv, Ukraine)

SECRETARIAT

Kuzyk A.S. (Lviv, Ukraine) – Executive Secretary	Ponomarenko O.P. (Kyiv, Ukraine)
Gorelyk V.V. (Kyiv, Ukraine)	Rybalchenko V.F. (Kyiv, Ukraine)
Domanskiy O.B. (Kyiv, Ukraine)	Nakonechnyi R.A. (Lviv, Ukraine)
Melnichenko M.G. (Odesa, Ukraine)	Kolivoshko Yu.V. (Lviv, Ukraine)

Publisher - Group of companies MedExpert, LLC

Certificate of registration of KB No. 25172-15112IP of 21.02.2022

Published since 2003 p.

Periodicity - 4 times a year

By the order of the Ministry of Education and Science of Ukraine No. 185 from February 20, 2023, the journal «Paediatric Surgery. Ukraine» was included in the List of specialized scientific editions of Ukraine in the field of medical sciences, category A

Recommended by the Shupyk National Healthcare University of Ukraine, Protocol No.03

from 15.03.2023

Signed for publication 26.03.2023

The journal «Paediatric Surgery (Ukraine)» abstracted by the Institute of Information Recording Problems of Ukraine

Mailing address:

Group of Companies Med Expert, LLC,

«Paediatric Surgery (Ukraine)»,

p/b 80, Kyiv, 04211, Ukraine,

Tel./fax: +38 044 498-08-80

E-mail: peditric.surgery.ukraine@gmail.com;

pediatr@med-expert.com.ua;

<http://med-expert.com.ua>

Format 60x90/8. Offset paper.

Conventional printed sheet. 13,95.

Total circulation is 1 000 copies.

Ord. No. 27.03/01 from 27.03.2023

Printed in the «Aurora-print» printing house,

5, Prichal'naya Str., Kyiv, tel. (044) 550-52-44

Certificate A00 No. 777897 from 06.07.2009 y.

All articles reviewed. Total or partial copy of materials published in this publication at any way is available only by the letter of permission of the journal staff. Advertiser is responsible for the content of advertising materials.

Indexed and/or presented in: Scopus, DOAJ, World-Cat, BASE, Sherpa Romeo, Google Scholar, Cross-Ref, Djerelo.

© Shupyk National Healthcare University of Ukraine, 2023

© Ukrainian Association Paediatric Surgery, 2023

© Group of Companies MedExpert, LLC, 2023

Kyiv 2023

Зміст

ЮВІЛЕЇ

- 6 Вітаємо зі славним ювілеєм професора
Лосева Олександра Олександровича
- 8 Лікарю-хірургу дитячому
Петру Степановичу Русаку – 60!

ОРИГІНАЛЬНІ ДОСЛІДЖЕННЯ. ЗАГАЛЬНА ХІРУРГІЯ

- 9 Семкович Я.В., Дмитрієв Д.В., Чорнопищук Р.М.,
Козовий Р.В., Чорнопищук Н.П.
Вивчення поліморфізму молекулярної структури
рецептора ADRB2 у дітей після операцій
на передній черевній стінці (англійською)
- 17 Шкільна М.І., Андрейчин М.А., Запорожан С.Й.,
Гук М.Т., Грицишин Л.Є., Токарський О.С.,
Корда М.М.
Хірургічне або професійне видалення іксодових
кліщів: оцінка потреби та сприйняття
необхідності населенням України (англійською)
- 25 Хитрий Г.П., Ухач Ю.Д.
Інфузійно-трансфузійна терапія в постраждалих
із проникаючими пораненнями голови під час
підготовки до аеромедицинської евакуації
(українською)

ОРИГІНАЛЬНІ ДОСЛІДЖЕННЯ. ПЛАСТИЧНА ХІРУРГІЯ

- 30 Фомін В.Г., Ксьонз І.В., Гриценко Є.М., Пилипко Є.В.
Пластика вušних раковин при недорозвиненні
протиавитка в дітей (українською)

ОРИГІНАЛЬНІ ДОСЛІДЖЕННЯ. ТОРАКАЛЬНА ХІРУРГІЯ

- 35 Пилипко В.М., Левицький А.Ф., Карпінський М.Ю.,
Карпінська О.Д.
Експериментальні дослідження величини
прогину пластини для корекції лілкоподібної
деформації грудної клітки під впливом
згинаючого навантаження (українською)
- 42 Бариська І.О., Хитрий Г.П., Левченко Т.М.,
Ярославська С.М., Ладонько О.В., Прытула В.П.
Види і локалізація спайок у черевній порожнині
після відкритих операцій (експериментальне
дослідження)
- 50 Петрушенко В.В., Гребенюк Д.І., Буряк Р.В.,
Грицун Я.П., Палахнюк Г.О.
Вплив перманентного стресу, обумовленого
війною в Україні, на стан пацієнтів після
перенесених стравохідних кровотеч портального
генезу (українською)

Content

ANNIVERSARIES

- 6 Congratulations on the glorious anniversary
of Professor Oleksandr Losev
- 8 Pediatric surgeon Petro Rusak is 60!

ORIGINAL ARTICLES. GENERAL SURGERY

- 9 Semkovych Ya.V., Dmytriiev D.V., Chornopyschuk R.M.,
Kozovyi R.V., Chornopyschuk N.P.
Study of the polymorphism of the ADRB2 molecular
structure and its influence on the development of
chronic postsurgical pain in children (in English)
- 17 Shkilna M.I., Andreychyn M.M., Zaporozhan S.J.,
Huk M.T., Grytsyshyn L.Y., Tokarskyi O.S.,
Korda M.M.
Surgical or professional removal of ixodes ticks:
evaluation of need and perception of necessity
by Ukrainian population (in English)
- 25 Khytryi G.P., Ukhach Yu.D.
Infusion and transfusion therapy for victims
with penetrating head wounds in preparation
for aeromedical evacuation (in Ukrainian)

ORIGINAL ARTICLES. PLASTIC SURGERY

- 30 Fomin V.G., Ksonz I.V., Grytsenko Ie.M., Pylypiuk Y.V.
Otoplasty with underdevelopment of the antihelix
in children (in Ukrainian)

ORIGINAL ARTICLES. THORACIC SURGERY

- 35 Pylypko V.M., Levytskyi A.F., Karpinskyi M.Yu.,
Karpinska O.D.
Experimental studies of the amount of deflection
of the plate for the correction of the funnel-shaped
deformation of the chest under the influence
of bending load (in Ukrainian)
- 42 Baryska I.O., Hityri G.P., Levchenko T.M.,
Yaroslavskaya S.M., Ladonko O.V., Prytula V.P.
Clinical experience of using a standardized national
lung ultrasound protocol in children for screening
examinations (in Ukrainian)
- 50 Petrushenko V.V., Grebeniuk D.I., Buriak R.V.,
Hrytsun Y.P., Palahniuk H.O.
The effect of permanent stress caused by the war
in Ukraine on the condition of patients after portal
esophageal bleeding (in Ukrainian)

ОРИГІНАЛЬНІ ДОСЛІДЖЕННЯ.
АБДОМІНАЛЬНА ХІРУРГІЯ

- 59 *Годік О.С., Левицький А.Ф., Дегтярєва Д.С., Бензар І.М., Корсак А.В., Лиходієвський В.В.*
Часткова перев'язка ворітної вени печінки: морфологічна оцінка результатів моделювання допечінкової форми портальної гіпертензії (українською)
- 66 *Мальований Б.Я., Переяслов А.А.*
Віддалені наслідки пілороміотомії в дітей (українською)
- 72 *Ахмедов Ф.Т., Ісаєв Г.Б., Гулієва С.В.*
Вплив протиспайкових засобів на цитокіновий профіль в експериментальній моделі з післяопераційними внутрішньочеревними спайками (англійською)
- 79 *Дегтярєва Д.С., Бензар І.М., Русин А.Г., Годік О.С.*
Кістозні лімфатичні мальформації кишечника та брижі в дітей: особливості клінічного перебігу та лікувальна тактика (українською)
- 88 *Муравіов П.Т., Запорожченко Б.С., Хіміч С.Д., Бородаєв І.Є., Шевченко В.Г.*
Результати застосування удосконаленого прогностично-лікувального алгоритму надання радикальної хірургічної допомоги хворим із механічною жовтяницею доброякісного та злоякісного генезу (українською)

ОРИГІНАЛЬНІ ДОСЛІДЖЕННЯ.
УРОЛОГІЯ ТА ГІНЕКОЛОГІЯ

- 96 *Коробко Ю.Є., Коноплицький В.С.*
Особливості диференціювання хірургічної патології органів черевної порожнини і тазових органів у дівчат за допомогою ультразвукового дослідження (українською)
- 103 *Дігтяр В.А., Вернігора Д.Г., Бойко М.В., Обертинський А.В., Камінська М.О.*
Мікροхірургічна субінгвінальна варикоцелектомія в дітей та підлітків. Модифікована техніка з додаванням контрастування лімфатичних судин (українською)

ОРИГІНАЛЬНІ ДОСЛІДЖЕННЯ.
ОРТОПЕДІЯ

- 110 *Данилов О.А., Горелік В.В., Шульга О.В., Ячна К.В.*
Патологічна зовнішня торсія великогомілкової кістки як одна з причин дисфункції колінного суглоба та формування пронаційної деформації стоп у дітей з церебральним паралічем (англійською)

ORIGINAL ARTICLES.
ABDOMINAL SURGERY

- 59 *Godik O.S., Levytskii A.F., Diehtiarova D.S., Benzar I.M., Korsak A.V., Likhodiiievskiy V.V.*
Partial hepatic portal vein ligation: morphological assessment of prehepatic portal hypertension modelling (in Ukrainian)
- 66 *Malovanyy B.Y., Pereyaslov A.A.*
Remote consequences of pyloromyotomy in children (in Ukrainian)
- 72 *Akhmedov F.T., Isayev H.B., Guliyeva S.V.*
Effect of anti-adhesion agents on cytokine profile in an experimental model of postoperative intra-abdominal adhesions (in English)
- 79 *Diehtiarova D.S., Benzar I.M., Rusyn A.H., Godik O.S.*
Intestinal and mesenteric cystic lymphatic malformations in children: clinical course features and treatment tactics (in Ukrainian)
- 88 *Muraviov P.T., Zaporozhchenko B.S., Khimich S.D., Borodaev I.E., Shevchenko V.G.*
Results of the application of an improved prognostic and therapeutic algorithm for the provision of radical surgical care to patients with mechanical jaundice of benign and malignant genesis (in Ukrainian)

ORIGINAL ARTICLES. UROLOGY
AND GYNECOLOGY

- 96 *Korobko Y.Ye., Konoplytskyi V.S.*
Peculiarities of differentiating surgical pathology of the abdominal cavity and pelvic organs in girls using ultrasound (in Ukrainian)
- 103 *Dihtiar V.A., Vernihora D.H., Boyko M.V., Obertinskiy A.V., Kaminska M.O.*
Microsurgical subinguinal varicocelelectomy in children and adolescents. Modified technique with lymphatic vessel contrast enhancement (in Ukrainian)

ORIGINAL ARTICLES.
ORTHOPEDICS

- 110 *Danylov A.A., Gorelik V.V., Shulga A.V., Yachna K.V.*
Pathologic external tibial torsion as one of the causes of knee joint dysfunction and formation of pronation deformity in children with cerebral palsy (in English)

ОГЛЯДИ

- 119** Джам О.П., Слепов О.К., Сорока В.П.
Хірургічне лікування повного тубулярного подвоєння товстої кишки, асоційованого з природженою аноректальною вадою розвитку - ректовестибулярною норницею та аномаліями сечостатевої системи (українською)

КЛІНІЧНИЙ ВИПАДОК

- 127** Ленів О.М., Переяслов А.А., Ковальський Р.Я., Гижя Л.Ю., Никифорок О.М., Дац Р.І.
Перший досвід імплантації стимулятора діафрагмального нерва в немовляти з білатеральним парезом діафрагми (українською)
- 131** Шевчук Д.В., Вівчарівський Т.П., Собечко Р.Г., Наконечний Р.А., Рудоман Л.М.
Мультикістозна дисплазія верхнього сегмента подвоєної нирки з іпсилатеральним уретероцеле та міхурово-мисковим рефлюксом у грудної дитини: випадок із практики (українською)
- 135** Мезенцев А.О., Петренко Д.С., Демченко Д.О.
Хірургічна корекція вродженого кіфозу в дітей. Клінічний випадок (українською)
- 140** Кононов О.Є., Погорелов О.О., Ніколаєнко О.В., Толстанов О.К., Трищинська М.А.
Особливості ведення пацієнтів з абсцесом надгортаника на всіх етапах медичної допомоги (українською)

144 НЕКРОЛОГ

REVIEWS

- 119** Dzhamb O.P., Slipev O.K., Soroka V.P.
Surgical treatment of complete tubular doubling of the colon associated with congenital anorectal malformation - rectovestibular fistula and anomalies of the urogenital system (in Ukrainian)

CLINICAL CASE

- 127** Leniv O.M., Pereyaslov A.A., Kovalskyy R.Y., Hyzha L.Y., Nykyforuk O.M., Dats R.I.
First experience of implantation of diaphragm pacemakers in infant with bilateral diaphragmatic paralysis (in Ukrainian)
- 131** Shevchuk D.V., Vivcharivskiy T.P., Sobechko R.H., Nakonechniy R.A., Rudoman L.M.
Multicystic dysplasia of the upper segment of the double kidney with ipsilateral ureterocele and vesicoureteral reflux in an infant: a case report (in Ukrainian)
- 135** Mezentsev A.O., Petrenko D.S., Demchenko D.O.
Surgical correction of congenital kyphosis in children. Clinical case (in Ukrainian)
- 140** Kononov O.Y., Pogorelov O.O., Nikolayenko O.V., Tolstanov O.K., Trishchinska M.A.
Peculiarities of patients with epiglottis abscess management at all stages of medical care (in Ukrainian)

144 OBITUARY

Вітаємо зі славним ювілеєм професора ЛОСЕВА Олександра Олександровича!



16 лютого святкує ювілей завідувач кафедри дитячої хірургії Одеського національного медичного університету, професор ЛОСЕВ Олександр Олександрович.

Олександр Олександрович Лосев народився 16 лютого 1948 року у м. Люберці в родині військовослужбовця. У 1966 р. вступив до Одеського медичного інституту імені М.І. Пирогова, а в 1972 р. закінчив його з відзнакою за фахом «Педіатрія». У 1972–1974 рр. працював лікарем-хірургом дитячим у міській дитячій лікарні № 1 м. Одеса. У 1974 р. обійняв посаду асистента кафедри хірургії і ортопедії дитячого віку Одеського медичного інституту імені М.І. Пирогова. Працюючи асистентом кафедри, Олександр Олександрович багато часу приділив питанням діагностики та лікування тяжких дітей із септичними хірургічними захворюваннями. Після проходження стажування в торакальному відділенні клінічної лікарні О.О. Лосев почав досліджувати складний напрям гнійно-септичної хірургії – деструктивні пневмонії в дітей. У ході цієї роботи провів багато експериментальних досліджень на тваринах, розробив цікаві новаторські методики місцевого лікування деструктивних пошкоджень легень у дітей. Результатом наукових досліджень асистента О.О. Лосева у 1982 р. став захист кандидатської дисертації на тему «Методи місцевого лікування бактеріальної пневмонії у дітей на стадіях інфільтрації і плевральних ускладнень» у м. Київ.

У 1987–1997 рр. О.О. Лосев посів посаду доцента кафедри хірургії і ортопедії дитячого віку Одеського медичного інституту імені М.І. Пирогова. Молодий учений продовжив роботу над проблемою ощадливого лікування гнійно-септичних ускладнень деструктивних пневмоній у дітей, розробив зручні та ефективні фігурні дренажі для дренирування різних форм плевральних ускладнень. Розробив і запропонував використання внутрішньовогнищевих методик преформованих фізичних чинників.

У 1992 р. О.О. Лосев успішно захистив докторську дисертацію «Використання лазерного випромінювання і керованого абактеріального середовища в комплексному лікуванні бактеріальної деструкції легень у дітей». У 1994–1995 рр. пройшов стажування в університетських клініках США, Італії, Словенії.

У 1995 р. О.О. Лосев обійняв посаду завідувача кафедри хірургії, ортопедії та травматології дитячого віку факультету удосконалення лікарів. У зв'язку із закриттям факультету удосконалення лікарів у 1997 р.

був переведений на посаду професора кафедри хірургії, ортопедії та травматології дитячого віку Одеського медичного інституту імені М.І. Пирогова. Вчене звання професора Олександр Олександровичу присуджено у 1999 р.

У 2000 р. посів посаду завідувача кафедри госпітальної дитячої хірургії, а з 2004 р. став завідувачем кафедри дитячої хірургії Одеського національного медичного університету.

У 2001 р. отримав Почесний приз «Золотий скальпель Одеси». З 2001 р. став членом Асоціації дитячих хірургів Росії та членом Європейської асоціації ендоскопічних хірургів, а з 2002 р. – лауреатом Муніципальної акції «Одесит Року» із врученням почесного знаку «Кришталева перлина».

Олександр Олександрович Лосев є автором понад 200 публікацій у вітчизняних і зарубіжних журналах, співавтором 5 підручників і 9 монографій, низки методичних посібників. Має низку патентів та авторських свідоцтв на винаходи. Під його керівництвом виконано та захищено шість кандидатських дисертацій.

Дорогий професоре!

Сьогодні Ви очолюєте кафедру дитячої хірургії Одеського національного медичного університету, берете активну участь у найважливіших освітніх програмах. Десятки років плідної наукової, медичної та викладацької роботи, сотні вдячних пацієнтів та учнів.

Ваш життєвий шлях – це шлях цілеспрямованої людини, талановитого керівника, високопрофесійного, який вирішує найскладніші завдання у всіх сферах багатогранної діяльності. Ви багато зробили для виховання інтелектуальної еліти не тільки Одещини, але й усієї України. Як мудрий і прозорливий керівник Ви чудово розумієте важливість передавання свого безцінного досвіду, Ви багато сил віддаєте підготовці, навчанню молодих фахівців, а Ваші праці є безцінним внеском у розвиток суспільства! Під Вашим керівництвом підготовлено плеяду чудових фахівців і вчених, які успішно працюють у системі охорони здоров'я. Ваша вражаюча працездатність та оптимізм, чуйність і доброзичливість, прагнення допомогти друзям і колегам завжди привертало до Вас співробітників, які цінують Ваше добре дружнє ставлення, простоту спілкування, чуйність і порядність, викликаючи вдячність і повагу до всіх, хто Вас знає.

Прийміть наші щирі сердечні побажання міцного здоров'я, благополуччя та багатьох сил для подальшої Вашої плідної діяльності! Бажаємо Вам успіхів і натхнення у благородній справі збереження здоров'я людей, щастя Вам і Вашим близьким, добрих стосунків та взаєморозуміння в колективі, успіхів і нових звершень на благо української медицини, освіти та науки!

З повагою –
*колектив кафедри дитячої хірургії Одеського національного медичного університету
редколегія журналу «Хірургія дитячого віку (Україна)»*

Лікарю-хірургу дитячому Петру Степановичу Русаку – 60!



2 березня 2023 року Петро Степанович Русак, доктор медичних наук, завідувач хірургічного відділення №1 КНП «Житомирська обласна дитяча клінічна лікарня» Житомирської обласної ради, професор кафедри дитячої хірургії Національного університету охорони здоров'я України імені П. Л. Шупика, шеф-редактор щоквартального науково-практичного журналу «Хірургія дитячого віку (Україна)» (з грудня 2021 року входить до наукометричної бази SCOPUS) відзначає свій 60-річний ювілей.

Петро Степанович – дитячий хірург, талановитий менеджер і спікер. У 2004 р. він став першим в Україні, хто очолив філію кафедри дитячої хірургії НМАПО імені П. Л. Шупика за курсом «Лапароскопічна хірургія дитячого віку» на базі Житомирської обласної дитячої лікарні. У 2008 р. проведено перший Національний майстер-клас «Лапароскопічна хірургія в педіатрії: досвід і перспективи розвитку в Україні», був учасником багатьох міжнародних конференцій. Окрім цього, багато років поспіль очолює Асоціацію хірургів Житомирської області, є членом Президії Асоціації хірургів України та Асоціації дитячих хірургів України.

Важливо відмітити, що у 2012 р. П. С. Русак став лауреатом Національної медичної премії як лікар-практик, у 2018 р. нагороджений орденом «За порятунок життів». Неодноразово нагороджений грамотами Міністерства охорони здоров'я України та Департаменту охорони здоров'я Житомирської обласної державної адміністрації. За багаторічний сумлінний внесок у розвиток української хірургії, наукові та професійні здобутки і багаторічну медичну роботу напередодні святкового ювілею П. С. Русака Асоціацією хірургів України нагороджено пам'ятною відзнакою імені академіка О. О. Шалімова.

Разом із дружиною Світлою Олександрівною (чинний медичний директор КНП «Житомирська обласна дитяча клінічна лікарня») Петро Степанович після закінчення Вінницького медичного інституту імені М. І. Пирогова прибули за місцем призначення. Дорогоцінний час своєї діяльності ювіляр присвятив життю в стінах обласної дитячої лікарні. Це місце стало справжньою скарбницею для усієї сім'ї Русаків. Тут Петро Степанович і Світлана Олександрівна виростили як фахівці у сфері медицини. Дочки Анастасія та Наталія продовжили родинну династію лікарів, науковців.

Петро Степанович успішно провів десятки тисяч операцій різного рівня складності, володіє патентами на винаходи, є активним новатором у неонатальній та ургентній хірургії, автором чисельних наукових статей і співавтором монографій, навчальних посібників тощо.

Вельмишановний Петре Степановичу!

Вітаємо Вас із нагоди славного ювілею та бажаємо Вам міцного здоров'я, активного довголіття, творчої наснаги, виваженої прогностичності та інноваційної думки. Нехай у Вашому житті завжди панують віра, надія і любов!!!

Колектив хірургічного відділення №1 КНП «Житомирська обласна дитяча клінічна лікарня» ЖОР

Редакція журналу «Хірургія дитячого віку (Україна)»

Колектив кафедри дитячої хірургії НУОЗ України імені П.Л. Шупика

ТОВ «Група компаній «МедЕксперт»

UDC 575.1+616-053.2+617.55

Ya.V. Semkovych¹, D.V. Dmytriiev², R.M. Chornopyschuk², R.V. Kozovyi¹,
N.P. Chornopyschuk²

Study of the polymorphism of the ADRB2 molecular structure and its influence on the development of chronic postsurgical pain in children

¹Ivano-Frankivsk National Medical University, Ukraine²National Pirogov Memorial Medical University, Vinnytsya, Ukraine

Paediatric Surgery(Ukraine).2023.1(78):9-16; doi 10.15574/PS.2023.78.9

For citation: Semkovych YaV, Dmytriiev DV, Chornopyschuk RM, Kozovyi RV, Chornopyschuk NP. (2023). Study of the polymorphism of the ADRB2 molecular structure and its influence on the development of chronic postsurgical pain in children. Paediatric Surgery (Ukraine). 1(78): 9. doi: 10.15574/PS.2023.78.9.

Introduction. Pain is a signal to any aggression that leads to cellular damage and requires a defensive response. Uncontrolled acute perioperative visceral pain can lead to the development of pain chronicity. By studying the characteristics of chronic pain, some scientists have identified relationships with single-nucleotide polymorphisms of the beta2-adrenergic receptor (*ADRB2*) gene.

Purpose – to study the dependence of pain expression in the postoperative period in children on the polymorphism of the molecular structure of the *ADRB2* receptor.

Materials and methods. The study involved 42 children (20 boys and 22 girls) aged 7 to 18 years who were treated in the surgical department in 2020–2022 for acute appendicitis and peritonitis.

Results. Based on the results of examining all the subjects under study, 13 children had the Arg16Gly polymorphism, 15 children had the Arg16Gly polymorphic variant, and 14 children were diagnosed with the homomorphic Gly16Gly polymorphism in the *ADRB2*. The data obtained confirmed the trend of the preliminary analysis and proved better body response to pain relief and reduced pain intensity in individuals with the Arg16Arg variant of the *ADRB2*.

Analysis of the dependence between the polymorphism of the *ADRB2* molecular structure and Visual Analogue Scale (VAS) scores in children in the postoperative period proved that the presence of Arg in the receptor phenotype had a strong negative correlation with the VAS score on discharge day ($r=-0.822$, $p<0.001$), while the presence of Gly in the receptor phenotype had a strong positive correlation with the Visual Analogue Scale score on discharge day ($r=0.814$, $p<0.001$). In regression analysis, the presence of Gly in the receptor phenotype was associated with a 1.917-fold increase in the VAS score at hospital discharge (OR: 1.917; 95% CI: 1.448–2.385; $p<0.001$).

Conclusions. The presence of the homomorphic Arg16Arg variant of the *ADRB2* in children who underwent anterior abdominal wall surgery was accompanied by rapid response to analgesics.

The research was carried out in accordance with the principles of the Helsinki Declaration. The study protocol was approved by the Local Ethics Committee of the participating institution. The informed consent of the patient was obtained for conducting the studies.

No conflict of interests was declared by the authors.

Keywords: chronic pain, children, polymorphism, *ADRB2*.

Вивчення поліморфізму молекулярної структури рецептора ADRB2 у дітей після операцій на передній черевній стінці

Я.В. Семкович¹, Д.В. Дмитрієв², Р.М. Чернопищук², Р.В. Козовий¹, Н.П. Чернопищук²¹Івано-Франківський національний медичний університет, Україна²Вінницький національний медичний університет імені М.І. Пирогова, Україна

Вступ. Біль – це сигнал на будь-яку агресію, яка призводить до пошкодження клітин і потребує відповіді в якості захисної реакції. При неконтрольованому гострому периопераційному вісцеральному болю можливий розвиток хронізації болю. Вивчаючи осо-

Оригінальні дослідження. Загальна хірургія

близькості хронічного болю, деякі вчені виявили взаємозв'язки з однонуклеотидними поліморфізмами гена бета2-адренергічного рецептора (*ADRB2*).

Мета – вивчити залежність експресії болю в післяопераційний період у дітей від поліморфізму молекулярної структури рецептора *ADRB2*.

Матеріали та методи. У дослідженні взяли участь 42 дитини (20 хлопчиків і 22 дівчинки) віком від 7 до 18 років, які проходили лікування в хірургічному відділенні у 2020–2022 рр. з приводу гострого апендициту, перитоніту.

Результати. Встановлено, що 13 із досліджуваних пацієнтів мали варіант поліморфізму *Arg16Arg*, 15 – *Arg16Gly*, 14 дітей – гомоморфічний варіант поліморфізму *Gly16Gly*. Отримані дані підтверджують кращу відповідь організму на знеболювання та зменшення інтенсивності болю в осіб із морфологічним варіантом рецептора *ADRB2 Arg16Arg*.

Аналіз залежності показників візуальної аналогової шкали (ВАШ) від поліморфізму молекулярної структури рецептора *ADRB2* в післяопераційний період у дітей довів, що наявність *Arg* у фенотипі рецептора мала дуже сильну негативну кореляцію з показником ВАШ на етапі виписки ($r=-0,822$, $p<0,001$); наявність *Gly* у генотипі мала дуже сильну позитивну кореляцію з показником ВАШ на етапі виписки ($r=0,814$; $p<0,001$). У регресійному аналізі наявність *Gly* у фенотипі рецептора асоціювалася з вищим на 1,917 показником ВАШ на етапі виписки (ВШ=1,917; 95% ДІ: 1,448–2,385; $p<0,001$).

Висновки. Наявність комбінації гомоморфічного варіанта рецептора *ADRB2 Arg16Arg* у дітей, оперованих на передній черевній стінці, супроводжується швидкою відповіддю на знеболювальні препарати.

Дослідження виконано відповідно до принципів Гельсінської декларації. Протокол дослідження ухвалено Локальним етичним комітетом зазначеної в роботі установи. На проведення досліджень отримано інформовану згоду батьків, дітей.

Автори заявляють про відсутність конфлікту інтересів.

Ключові слова: хронічний біль, діти, поліморфізм, рецептор *ADRB2*.

Introduction

Pain is a subjective experience with an objective biochemical basis causing ongoing challenges for health-care professionals around the world [28]. Pain can be characterized as a conscious response to a sensory stimulus that activates nociceptive afferents and a mental projection of that stimulus onto a particular body part. Pain is a sensation that prompts a person to avoid dangerous situations and protect damaged tissues during wound healing. The International Association for the Study of Pain (IASP) defines pain as «an unpleasant sensory and emotional experience associated with, or resembling that associated with, actual or potential tissue damage» [12]. Pain is a signal for any aggression resulting in cell damage and requires a response as a defensive reaction. Pain is a stable criterion for assessing quality of life in both surgical and therapeutic patients. The adequacy of postoperative pain management ranges between 51–56% [2].

Postoperative pain is not adequately managed in more than 80% of patients in the USA. Inadequate postoperative pain management is associated with increased morbidity, reduced function and quality of life, long-term recovery, and prolonged opioid use [9].

Inadequate perioperative pain management can result in a variety of cardiovascular (arterial hypertension, arrhythmia, acute myocardial ischemia), respiratory (reduced lung capacity, atelectasis, hypostatic pneumonia, hypoxia), gastrointestinal (gastroparesis, bacterial translocation), and central nervous system (chronic pain syndrome, hyperalgesia) complications, as well as coagulation disorders (hypercoagulation, deep vein thrombosis, pulmonary embolism), depression [29].

The main conceptual issue in understanding pain is the distinction between acute, chronic and cancer pain [19]. Although chronic pain is a very versatile category, it is called the 'disease on its own' [18], and therefore, the related concepts of chronic pathological and maladaptive pain should be understood in this context [6]. Compared to pain signals that come from the skin and can be well localized, pain that stems from the internal organs, muscles, and bones is described as diffuse, often poorly localized. Visceral pain is more unpleasant than somatic pain [8] and is accompanied by greater fear [13]. Hence, bone pain and ischemic pain are accompanied by visceral pain [13,14]. Ischemic pain and bone pain are believed to be transmitted through afferent nerve fibers which, like visceral pain, are anatomically associated with sympathetic afferent fibers passing along the blood vessels [15]. The transduction, modulation and perception of visceral pain are very similar to those of somatic pain, with a few exceptions; however, their transmission differs significantly [10]. When assessing the effect of visceral pain on the patient's postoperative recovery, an interindividual variability in visceral pain intensity should be considered [3]. Depending on the procedure performed, visceral or somatic pain may be dominant. For instance, after laparoscopic inguinal hernia repair, the most intense pain was diagnosed on the day of surgery, with visceral pain significantly dominating over superficial pain [27]. As primary somatic pain subsides throughout the first postoperative days, visceral pain intensity increases, obviously due to the irritation and inflammation of the parietal peritoneum. In uncontrolled acute perioperative visceral pain, its transformation into chronic pain is possible. Prolonged aggressive

stimulation of the internal organs and the peripheral sensitization of visceral nociceptors can result in central sensitization [24].

When studying chronic pain, some researchers found its association with single nucleotide polymorphisms (SNPs) of the beta2-adrenergic receptor (*ADRB2*) gene. The *ADRB2* gene encodes beta-2-adrenergic receptor which is a member of the G protein-coupled receptor and the main receptor mediating the responses of sympathetic neurotransmitters [16,21]. The β 2-adrenergic receptor is expressed within the nociceptive system [11,30], including the superficial dorsal horn neurons of the spinal cord [17], which plays an important role in pain transmission [1,20]. Several *ADRB2* SNPs were studied in temporomandibular joint pain [5]. The haplotypes were found to correlate with *ADRB2* expression and resting blood pressure as well. In musculoskeletal disorders, there was found a relationship between the H1-H1 haplotype, *ADRB2* rs2053044 and chronic pain [25].

The purpose of the study – to investigate the dependence between the polymorphism of the *ADRB2* molecular structure and pain expression in children in the postoperative period.

Materials and methods of the research

The study included 42 (20 boys, 22 girls) children at the age of 7–18 years who were treated for acute appendicitis, peritonitis at the Surgical Department and the Department of Anesthesiology and Intensive Care of a Communal Non-Profit Enterprise «Ivano-Frankivsk Regional Children's Clinical Hospital of Ivano-Frankivsk Regional Council», during 2020–2022. Appendicitis and peritonitis were diagnosed and treated according to the clinical protocol of the Ministry of Health of Ukraine No. 88 dated March 30, 2004 [26]. A total of 11 children were excluded from the study due to: parental refusal (7 children), repeated relaparotomies on the background of intestinal obstruction (1 child), moving abroad (3 children). Finally, 42 children continued their participation in the study.

All children underwent anterior abdominal wall surgery under general anesthesia. Postoperative pain management included opioids and nonsteroidal anti-inflammatory drugs, if needed. The assessment of acute pain and the quality of pain management was carried out by means of the Visual Analogue Scale (VAS). The indicators of the VAS were determined in all children 12, 24, 72 hours after surgery and at hospital discharge. The Neuropathic Pain Diagnostic Questionnaire DN4 (Douleur Neuropathique 4 Questions) and the Leeds Assessment of Neuropathic Symptoms and Signs (LANSS) Pain Scale (Bennett M,

2001) were used to assess the presence of chronic or neuropathic pain. The indicators of the DN4 and LANSS pain scale were determined three and six months after surgery, respectively.

Inclusion criteria were children at the age of 7–18 years who underwent anterior abdominal wall surgery, ASA grades I-II, with the mandatory parental consent to involve their child in clinical research. **Exclusion criteria** included children less than 7 years old; those with ASA grade III or higher, mental disorders, neoplasms, or tumors, acute or inflammatory processes of any etiology and localization, sepsis, shock; those who previously underwent surgery on the lower abdomen; those who experienced pain for 6 months prior to surgery; those who refused to participate in the research; children whose parents refused to give consent and children who gave no consent.

To establish the polymorphism of the *ADRB2* molecular structure, whole blood was taken for genetic study by real-time polymerase chain reaction taken from all the patients (Vinnitsia scientific, clinical diagnostic polymerase chain reaction laboratory, Certificate of Accreditation No. 051/15).

All clinical and laboratory studies were conducted in accordance with the World Medical Association Declaration of Helsinki «Ethical Principles for Medical Research Involving Human Subjects». According to the Law, prior to a subject's participation in the study, a written informed consent form was signed by each subject (parents / adult guardians). The manuscript was approved by the Ethics Committee of the Communal Non-Profit Enterprise «Ivano-Frankivsk Regional Children's Clinical Hospital of Ivano-Frankivsk Regional Council» as evidenced by an Excerpt from the Minute of the Committee Meeting No. 2 dated March 15, 2022.

The results obtained were statistically processed using the IBM SPSS Statistics Version 26.0 for Windows. Descriptive statistics were determined for each interval variable and presented as the mean (M) \pm standard deviation (SD). To determine whether sample data were normally distributed, the Kolmogorov–Smirnov test was used. To compare the means of two independent groups of patients when the distribution of the variables was normal or not normal, there were used the Mann–Whitney U test and the Independent Samples t-test, respectively. To compare two paired samples in case of non-normal data distribution, we used the Wilcoxon test; to compare two paired samples in case of normal data distribution, the Student's t-test was used. To compare three and more independent variables, the Kruskal–Wallis One-Way ANOVA test was used. To assess the relationship between the variables in case of non-normal data distribution and/or

Оригінальні дослідження. Загальна хірургія

Table 1

VAS scores at different time periods after surgery

VAS	Group I <i>Arg16Arg</i> (n=13)	Group II <i>Arg 16Gly</i> (n=15)	Group III <i>Gly 16Gly</i> (n=14)	P
VAS, 12 hours after surgery	4.69±0.18 [#]	4.77±0.2	4.85±0.19	0.848
VAS, 24 hours after surgery	4.69±0.4 [#]	4.69±0.37	4.77±0.36	0.986
VAS, 72 hours after surgery	4.54±0.24 [#]	4.77±0.2	4.85±0.19	0.573
VAS, at hospital discharge	2.85±0.1	3.92±0.24 [*]	4.77±0.12 ^{**}	<0.001

Notes: * – a significant difference between the Group I and the Group II ($p < 0.001$); ** – a significant difference between the Group I and the Group III ($p < 0.001$); # – a significant difference in the Group I between the VAS score 12, 24, 72 hours after surgery and at hospital discharge ($p < 0.001$).

ordinal variables, the Spearman's Rank correlation coefficient was applied; in case of normally distributed data, the Pearson correlation coefficient was used. To identify predictors for dichotomous dependent variables, we used a binomial logistic regression with the «Enter» method; to identify predictors for continuous dependent variables, we applied a stepwise linear regression. Only predictors demonstrating weak, strong, or moderate positive and negative correlations with a dependent variable, i.e., the Spearman's or Pearson correlation coefficient ≥ 0.2 , were included in the regression model. Regression analysis results were presented as an odds ratio (OR), 95% confidence intervals (CI). A p-value less than 0.05 was considered statistically significant.

Results of the study

Based on the results of examining all the subjects under study, 13 (31%) children had the *Arg16Gly* polymorphism of the *ADRB2* and, therefore, they were assigned to the Group I; the *Arg16Gly* polymorphic variant of the *ADRB2* was diagnosed in 15 (36%) children who were assigned to the Group II; the Group III included 14 (33%) children with the homomorphic *Gly16Gly* polymorphism in the *ADRB2*. The average age of children was as follows: the Group I – 9.17±0.57 years, the Group II – 10.42±0.9 years, the Group III – 11.12±0.74 years ($p=0.192$).

The relationship between the results of the *ADRB2* polymorphism and the indicators of pain management quality and the presence of acute pain assessed using the VAS was primarily analyzed (Table 1).

There was determined a statistically significant difference in the VAS score at hospital discharge ($p < 0.001$). The Fisher's least significant difference (LSD) test for pairwise comparison of groups found that on discharge day, the Group I had a significantly lower VAS score as compared to the Group II and the Group III ($p < 0.001$). This group of individuals had a homomorphic variant of arginine

molecule in the *ADRB2*. According to Table 1, the VAS score reduced by 1.65 times from the first 12 hours after surgery to hospital discharge. This might indicate that children with such polymorphic variant responded to analgesia better as compared to others. During treatment, VAS scores changed as follows: 4.69±0.18 twelve hours after surgery with a tendency towards reduction 72 hours after surgery and at hospital discharge (4.54±0.24 and 2.85±0.1, respectively, $p < 0.001$).

Children of the Group II had a polymorphic *ADRB2* variant containing arginine and glutamine molecules, i.e., a heteromorphic *Arg16Gly* variant. At hospital discharge, the Group II showed a statistically higher VAS score as compared to the Group I ($p < 0.001$). The VAS score tended to decrease between 12 and 24 hours after surgery (Table 1); however, up to 72 hours of follow-up, it increased from 4.69±0.37 to 4.77±0.2. Although acute pain reduced by 1.2 times on discharge day, no VAS scores were normal.

The Group III included children with a homomorphic *ADRB2* variant containing glutamine molecules. Analysis of the quality of pain management and the presence of acute pain in this group revealed no positive effect of analgesia, i.e., pain relief both within the first hours after surgery and after discharge. The VAS score ranged from 4.85±0.19 within the first 12 hours after surgery to 4.77±0.12 on discharge day, remaining at these levels during treatment (24 hours after surgery – 4.77±0.36 and 72 hours after surgery – 4.85±0.19) (Fig. 1).

There was a strong negative correlation between the presence of *Arg* in the receptor phenotype and the VAS score on discharge day ($r = -0.822$, $p < 0.001$). The presence of *Gly* in the receptor phenotype had a strong positive correlation with the VAS score on discharge day ($r = 0.814$, $p < 0.001$), that might indicate various tropism for pain relief depending on the polymorphism and variants of the *ADRB2*.

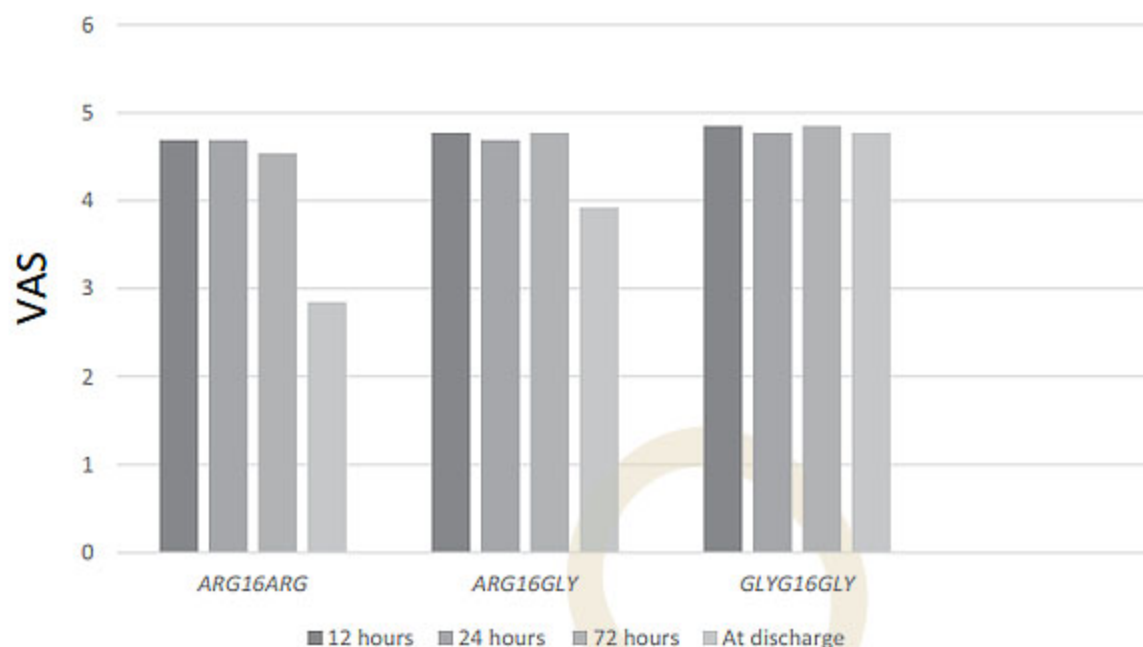


Fig. 1. VAS scores depending on the length of hospital stay and *ADRB2* phenotype

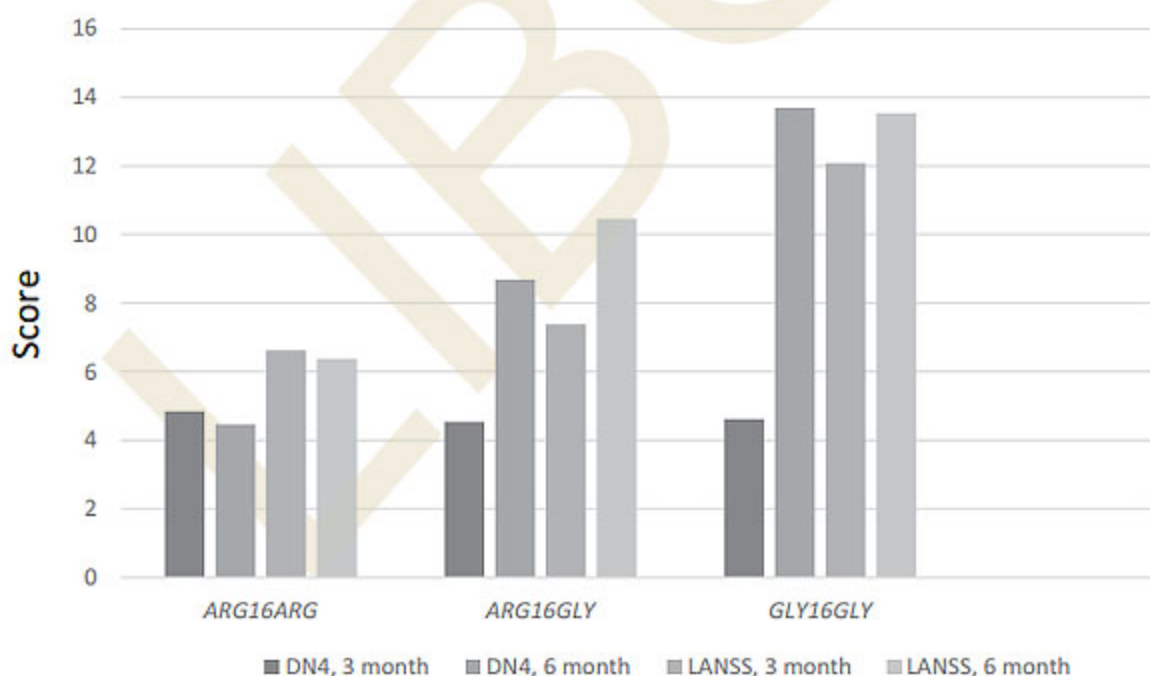


Fig. 2. Indicators of the DN4 and LANSS pain scale three and six months after surgery

In regression analysis, the presence of *Gly* in the receptor phenotype was associated with a 1.917-fold increase in the VAS score at hospital discharge (OR: 1.917; 95% CI: 1.448–2.385; $p < 0.001$).

Next, the relationship between the indicators of the DN4 and LANSS pain scale and the *ADRB2* polymorphism was studied (Fig. 2).

The comparison of the studied groups revealed a statistically significant difference in the DN4 indicator six months after surgery and the LANSS pain scale indicator three and six months after surgery ($p < 0.001$). The Fisher's LSD test for pairwise comparison of groups found a statistically significant difference in the DN4 indicator six months after surgery between all the studied groups

Оригінальні дослідження. Загальна хірургія

Table 2
Chronic pain scales

Pain scales	Group I <i>Arg16Arg</i> (n=13)	Group II <i>Gly16Gly</i> (n=15)	Group III <i>Arg16Gly</i> (n=14)	P
DN4, 3 months after surgery	4.85±0.19	4.54±0.18	4.62±0.18	0.48
DN4, 6 months after surgery	5.46±0.42	8.69±0.78*	13.69±0.38**	<0.001
LANSS pain scale, 3 months after surgery	6.62±0.66	7.38±0.76	12.08±0.31**	<0.001
LANSS pain scale, 6 months after surgery	6.38±0.5	10.46±0.35*	13.54±0.33**	<0.001

Notes: * – a significant difference between the Group I and the Group II ($p < 0.001$); ** – a significant difference between the Group I and the Group III ($p < 0.001$).

($p < 0.001$). There was a statistically significant difference in the LANSS pain scale indicator three months after surgery between the Group I and the Group III ($p < 0.001$), as well as the Group II and the Group III ($p < 0.001$). The Fisher's LSD test for pairwise comparison of groups found a statistically significant difference in the LANSS pain scale indicator six months after surgery between all the studied groups ($p < 0.001$) (Table 2).

The data obtained confirmed the trend of the preliminary analysis and proved better body response to pain relief and reduced pain intensity in individuals with the *Arg16Arg* variant of the *ADRB2*. Children of the Group II with the *Arg16Gly* variant of the *ADRB2* (one arginine molecule and one glutamine molecule) felt pain relief more quickly (as evidenced by VAS scores) as compared to children of the Group III with the homomorphic *Gly16Gly* polymorphism in the *ADRB2*, but much later than patients of the Group I.

Discussion of the research

Chronic pain is pain that occurs on more than 50% of the days within 6 months, or pain that persists for at least three months. This syndrome is one of the most common pathological conditions. Chronic pain significantly affects daily activities, reduces learning ability and life quality in children [22]. The study of its prevalence, timely diagnosis, and appropriate management are an urgent priority [4,7,23].

Risk factors for chronic postoperative pain are found in the preoperative, intraoperative, and postoperative periods and involve the following six fields: genetic, demographic, psychosocial, pain, clinical, and surgical factors. Demographic factors such as young age and female gender, as well as psychological factors such as anxiety, depression, critical stage of the disease, fear of surgery, significantly affect the incidence of chronic postoperative pain. In children at the age of 8–18 years, 'parental pain catastrophizing' was the main risk factor for the development of chronic postoperative pain.

In the Group I, there was no statistically significant increase in the DN4 ($p = 0.163$) and LANSS pain scale ($p = 0.437$) indicators. However, a statistically significant increase in these indicators was observed in children of the Group II (DN4 ($p = 0.002$), LANSS pain scale ($p = 0.009$)) and the Group III (DN4 ($p = 0.001$), LANSS ($p = 0.009$)).

There was a strong negative correlation between the presence of *Arg* in the receptor phenotype and the DN4 indicator six months after surgery ($r = -0.824$, $p < 0.001$), as well as the LANSS pain scale indicator three ($r = -0.690$, $p < 0.001$) and six ($r = -0.905$, $p < 0.001$) months after surgery. In contrast, the presence of *Gly* in the receptor phenotype had a strong positive correlation with the DN4 indicator six months after surgery ($r = 0.832$, $p < 0.001$), as well as the LANSS pain scale indicator three ($r = 0.700$, $p < 0.001$) and six ($r = 0.906$, $p < 0.001$) months after surgery.

In regression analysis, the presence of *Gly* in the receptor phenotype was associated with an 8.25-fold increase in the DN4 indicator three months after surgery (OR: 9.25; 95% CI: 6.389–10.111; $p < 0.001$), a 5.583-fold increase in the LANSS pain scale indicator three months after surgery (OR: 5.583; 95% CI: 3.580–7.587; $p < 0.001$), a 7.417-fold increase in the LANSS pain scale indicator six months after surgery (OR: 7.417; 95% CI: 6.190–8.643; $p < 0.001$).

Analysis of the dependance between the polymorphism of the *ADRB2* molecular structure and VAS scores in children in the postoperative period proved that the presence of *Arg* in the receptor phenotype had a strong negative correlation with the VAS score on discharge day ($r = -0.822$, $p < 0.001$). The presence of *Gly* in the receptor phenotype had a strong positive correlation with the VAS score on discharge day ($r = 0.814$, $p < 0.001$). In regression analysis, the presence of *Gly* in the receptor phenotype was associated with a 1.917-fold increase in the VAS score at hospital discharge (OR: 1.917; 95% CI: 1.448–2.385; $p < 0.001$). The same trend was observed when analyzing the DN4 and LANSS pain scale indicators.

Conclusions

Polymorphism of the *ADRB2* molecular structure can serve as a pathognomonic marker for pain intensity and analgesic tolerance.

The presence of the homomorphic *Arg16Arg* variant of the *ADRB2* in children who underwent anterior abdominal wall surgery was accompanied by rapid response to analgesics, as evidenced by reduced pain intensity.

The presence of the *Arg16Gly* variant of the *ADRB2* or the homomorphic *Gly16Gly* variant of the *ADRB2* in children who underwent anterior abdominal wall surgery was accompanied by an inadequate response to pain management and high VAS scores indicating high pain intensity.

The presence of the *Arg16Gly* variant of the *ADRB2* or the homomorphic *Gly16Gly* variant of the *ADRB2* in children who underwent anterior abdominal wall surgery was accompanied by higher incidence of chronic pain syndrome.

No conflict of interests was declared by the authors.

References/Література

- Aisiku P, Smith WR, McClish DK, Levenson JL, Penberthy LT, Roseff SD et al. (2009). Comparisons of high versus low emergency department utilizers in sickle cell disease. *Ann Emerg Med.* 53 (5): 587–593. doi: 10.1016/j.annemergmed.2008.07.050.
- Apfelbaum JL, Chen C, Mehta SS, Gan TJ. (2003). Postoperative pain experience: results from a national survey suggest postoperative pain continues to be undermanaged. *Anesth Analg.* 97 (2): 534–540. doi: 10.1213/01.ANE.0000068822.10113.9E.
- Biggaard T, Klarskov B, Rosenberg J, Kehlet H. (2001). Characteristics and prediction of early pain after laparoscopic cholecystectomy. *Pain.* 90: 261–269. doi: 10.1016/S0304-3959(00)00406-1.
- Caperell K, Pitetti R, Cross KP. (2013). Race and acute abdominal pain in a pediatric emergency department. *Pediatrics.* 131 (6): 1098–1106. doi: 10.1542/peds.2012-3672.
- Diatchenko L, Anderson AD, Slade GD, Fillingim RB, Shabalina SA, Higgins TJ et al. (2006). Three major haplotypes of the beta2 adrenergic receptor define psychological profile, blood pressure, and the risk for development of a common musculoskeletal pain disorder. *Am J Med Genet B Neuropsychiatr Genet.* 141B (5): 449–462. doi: 10.1002/ajmg.b.30324.
- Dickinson BD, Head CA, Gitlow S, Osbahr AJ. (2010). Mal-dynia: pathophysiology and management of neuropathic and maladaptive pain—a report of the AMA Council on Science and Public Health. *Pain Med.* 11 (11): 1635–1653. doi: 10.1111/j.1526-4637.2010.00986.x.
- Dmytriiev D. (2018). Assessment and treatment of postoperative pain in children. *Anaesthesia, Pain & Intensive Care.* 22 (3): 392–400.
- Elsenbruch S, Icenhour A, Enck P. (2017). Visceral pain: a biopsychological perspective. *Neuroforum.* 23: 105–110. doi: 10.1515/nf-2017-A029.
- Gan TJ. (2017). Poorly controlled postoperative pain: prevalence, consequences, and prevention. *J Pain Res.* 10: 2287–2298. doi: 10.2147/JPR.S144066.
- Gebhart GF, Bielefeldt K. Physiology of visceral pain. (2016). *Compr Physiol.* 6: 609–633. doi: 10.1002/cphy.c150049.
- Hein L. (2006). Adrenoceptors and signal transduction in neurons. *Cell Tissue Res.* 326 (2): 541–551. doi: 10.1007/s00441-006-0285-2.
- IASP-PAIN. (2018). International association for the study of Pain. In: IASP Taxonomy. URL: <http://www.iasp-pain.org/Education/Content.aspx?ItemNumber=1698#Pain>. (accessed June 18, 2018).
- Koenen LR, Icenhour A, Forkmann K, Pasler A, Theysohn N, Forsting M et al. (2017). Greater fear of visceral pain contributes to differences between visceral and somatic pain in healthy women. *Pain.* 158: 1599–1608. doi: 10.1097/j.pain.0000000000000924.
- Kucera TJ, Boezaart AP. (2014). Regional anesthesia does not consistently block ischemic pain: two further cases and a review of the literature. *Pain Med.* 15: 316–319. doi: 10.1111/pme.12235.
- Kumar N, Thapa D, Gombar S, Ahuja V, Gupta R. (2014). Analgesic efficacy of pre-operative stellate ganglion block on postoperative pain relief: a randomised controlled trial. *Anaesthesia.* 69: 954–960. doi: 10.1111/anae.12774.
- Litonjua AA, Gong L, Duan QL, Shin J, Moore MJ, Weiss ST et al. (2010). Very important pharmacogene summary *ADRB2*. *Pharmacogenet Genomics.* 20 (1): 64–69. doi: 10.1097/FPC.0b013e3283333dae6.
- Nicholson R, Dixon AK, Spanswick D, Lee K. (2005). Noradrenergic receptor mRNA expression in adult rat superficial dorsal horn and dorsal root ganglion neurons. *Neurosci Lett.* 380 (3): 316–321. doi: 10.1016/j.neulet.2005.01.079.
- Niv D, Devor M. (2004). Chronic pain as a disease in its own right. *Pain Pract.* 4 (3): 179–181. doi: 10.1111/j.1533-2500.2004.04301.x.
- Portenoy RK. (2011). Treatment of cancer pain. *Lancet.* 377 (9784): 2236–2247. doi: 10.1016/S0140-6736(11)60236-5.
- Rees DC, Williams TN, Gladwin MT. (2010). Sickle-cell disease. *Lancet.* 376 (9757): 2018–2031. doi: 10.1016/S0140-6736(10)61029-X.
- Reiner S, Ambrosio M, Hoffmann C, Lohse MJ. (2010). Differential signaling of the endogenous agonists at the beta2-adrenergic receptor. *J Biol Chem.* 285 (46): 36188–36198. doi: 10.1074/jbc.M110.175604.
- Schurman JV, Hunter HL, Friesen CA. (2010). Conceptualization and treatment of chronic abdominal pain in pediatric gastroenterology practice. *J Pediatr Gastroenterol Nutr.* 50 (1): 32–37. doi: 10.1097/MPG.0b013e3283181ae3610.
- Semkovich Ya, Dmytriiev D, Rusak P, Zaporozhan S, Nazarchuk O. (2022). Prevalence of chronic pain after herniorrhaphy, orchiopey, and bernardi procedure in children. A retrospective-prospective study. *Paediatric Surgery (Ukraine).* 3 (76): 8–18.
- Sikandar S, Dickenson AH. (2012). Visceral Pain – the Ins and Outs, the Ups and Downs. *Curr Opin Support Palliat Care.* 6: 17–26. doi: 10.1097/SPC.0b013e32834f6ec9.
- Skouen JS, Smith AJ, Warrington NM, O'Sullivan PB, McKenzie L, Pennell CE et al. (2012). Genetic variation in the beta-2 adrenergic receptor is associated with chronic musculoskeletal complaints in adolescents. *Eur J Pain.* 16 (9): 1232–1242. doi: 10.1002/j.1532-2149.2012.00131.x.
- The Ministry of Ukraine. (2004). On Approval of Protocols for Treatment of Children in Specialty Pediatric Surgery. Order of the Ministry of Ukraine No. 88-Adm of March 30, 2004, with amendments and additions made by the Order of the Ministry of Ukraine No. 150 dated February 18, 2010.
- Tolver MA, Rosenberg J, Biggaard T. (2012). Early pain after laparoscopic inguinal hernia repair. A qualitative systematic review. *Acta Anaesthesiol Scand.* 56 (5): 549–557. doi: 10.1111/j.1399-6576.2011.02633.x.
- Woolf CJ. (2020). Capturing novel non-opioid pain targets. *Biol Psychiatry.* 87 (1): 74–81. doi: 10.1016/j.biopsych.2019.06.017.
- Wu CL, Raja SN. (2011). Treatment of acute postoperative pain. *Lancet.* 377 (9784): 2215–2225. doi: 10.1016/S0140-6736(11)60245-6.
- Yalcin I, Tessier LH, Petit-Demouliere N, Waltisperger E, Hein L, Freund-Mercier MJ et al. (2010). Chronic treatment with agonists of beta (2)-adrenergic receptors in neuropathic pain. *Exp Neurol.* 221 (1): 115–121. doi: 10.1016/j.expneurol.2009.10.008.

Оригінальні дослідження. Загальна хірургія

Відомості про авторів:

Семкович Ярослав Васильович – к.мед.н., доц. каф. анестезіології та інтенсивної терапії Івано-Франківського НМУ, Адреса: м. Івано-Франківськ, вул. Галицька, 2. <https://orcid.org/0000-0002-8319-022X>.

Дмитрієв Дмитро Валерійович – д.мед.н., проф. каф. анестезіології Вінницького НМУ імені М.І. Пирогова. Адреса: м. Вінниця, вул. Пирогова 56. <https://orcid.org/0000-0001-6067-681X>.

Чорнопищук Роман Миколайович – к.мед.н., асистент каф. загальної хірургії Вінницького НМУ імені М.І. Пирогова. Адреса: м. Вінниця, вул. Пирогова 56. <https://orcid.org/0000-0001-5422-7495>.

Козовий Руслан Васильович – д.мед.н., проф. каф. медичної біології та медичної генетики Івано-Франківського НМУ, Адреса: м. Івано-Франківськ, вул. Галицька, 2. <https://orcid.org/0000-0002-1806-9773>.

Чорнопищук Наталія Петрівна – к.мед.н., асистент каф. педіатрії № 1 Вінницького НМУ імені М.І. Пирогова. Адреса: м. Вінниця, вул. Пирогова 56. <https://orcid.org/0000-0003-3742-8230>.

Стаття надійшла до редакції 22.11.2022 р., прийнята до друку 14.03.2023 р.

LIBBO

UDK 616.98:579.834.114:616-089.81(477)

M.I. Shkilna, M.M. Andreychyn, S.J. Zaporozhan, M.T. Huk, L.Y. Grytsyshyn,
O.S. Tokarsky, M.M. Korda

Surgical or professional removal of ixodes ticks: evaluation of need and perception of necessity by Ukrainian population

I. Horbachevsky Ternopil National Medical University of the Ministry of Health of Ukraine

Paediatric Surgery(Ukraine).2023.1(78):17-24; doi 10.15574/PS.2023.78.17

For citation: Shkilna MI, Andreychyn MM, Zaporozhan SJ, Huk MT, Grytsyshyn LY, Tokarsky OS, Korda MM. (2023). Surgical or professional removal of ixodes ticks: evaluation of need and perception of necessity by Ukrainian population. Paediatric Surgery (Ukraine). 1(78): 17-24. doi: 10.15574/PS.2023.78.17.

Tick bites are becoming a significant problem in Ukraine among adults and children, which can get tick-borne diseases through visits to the woody areas. Different tick removal techniques are well known, but professional removal is preferred to avoid further complications.

Purpose – to analyze questionnaire performed among forestry workers of seven regions of Ukraine on correlation of professional tick removal with further medical complications and other factors, such as sex, number of bites, repellent use, skin self-inspection, awareness and age, and to review general recommendations and methods of tick removal, including professional / surgical ones.

Materials and methods. Answers of 670 persons (611 males and 59 females), who were bitten by ticks, were analyzed. All respondents were tested for Lyme borreliosis by the enzyme-linked immunosorbent assay specific IgM and IgG antibodies against *B. burgdorferi* method. Two by two contingency tables were built to analyze factors that may lead to the seeking of professional tick removal and to analyze consequences of self-removal. Pearson chi-squared tests at $p < 0.05$ and odds ratios with the confidence intervals ($\alpha = 95\%$) were calculated to test for association and its strength. Spearman correlation value ($p < 0.05$) between age and seeking of professional tick removal was calculated.

Results. Only 7.3% of forestry workers (7.0% males and 10.2% females) visited medical establishments to professionally remove attached ticks. Forestry workers with high awareness were more likely to seek professional help for tick removal ($p < 0.05$). Almost half (44.6%) of the forestry workers claimed to remove ticks with bare fingers, with 7.9% – by scratching away and 22.4% – by twisting out; 23.7% of all forestry workers used oil to suffocate ticks, all of which is not recommended. Only 32.2% of forestry workers used disinfectants after tick removal. The odds of Lyme borreliosis positive results among foresters who sought professional tick removal was 0.47 times of the odds among foresters, which did not seek.

Conclusions. To summarize, forestry workers and other sensitive population should be better educated regarding benefits of seeking professional tick removal. Moreover, seeking immediate professional medical help may also improve treatment of further medical complications in case of borrelia infection, as the doctor at the trauma center may explain symptoms of Lyme borreliosis and further sequence of actions for the patient. The surgical procedure for tick removal is described in literature, may decrease chances of tick-borne diseases spread, and should be considered for further implementation at Ukrainian medical establishments.

The research was carried out in accordance with the principles of the Helsinki Declaration. The study protocol was approved by the Local Ethics Committee of the participating institution. The informed consent of the patient was obtained for conducting the studies.

No conflict of interests was declared by the authors.

Keywords: ticks, removal methods, forestry workers, awareness.

Оригінальні дослідження. Загальна хірургія

Хірургічне або професійне видалення іксодових кліщів: оцінка потреби та сприйняття необхідності населенням України

М.І. Шкільна, М.А. Андрейчин, С.Й. Запорожан, М.Т. Гук, Л.Є. Грицишин, О.С. Токарський, М.М. Корда

Тернопільський національний медичний університет імені І.Я. Горбачевського МОЗ України

Значною проблемою в Україні серед дорослих і дітей стають укуси кліщів, які є векторами багатьох інфекційних захворювань. Різні методи видалення кліщів добре відомі, проте, щоб уникнути подальших ускладнень, перевагу надають професійному видаленню.

Мета – проаналізувати дані анкетування працівників лісового господарства семи регіонів України щодо методів видалення, а також стосовно кореляції між вибором професійного видалення кліщів і подальшими медичними ускладненнями та іншими факторами, наприклад, обізнаністю, статтю людини, кількістю укусів, використанням репелентів, самоперевіркою шкіри, віком; розглянути методи видалення кліщів, у тому числі професійні/хірургічні.

Матеріали та методи. Проаналізовано дані анкетування 670 осіб (611 чоловіків і 59 жінок), які зазнали укусів кліщів. Усіх респондентів проскринінговано на Лайм-бореліоз методом імуноферментного аналізу для визначення специфічних IgM та IgG до *B. burgdorferi*. Для аналізу факторів, які можуть призвести до звернення по професійне видалення кліщів, і для аналізу наслідків самостійного видалення кліщів створено 2x2 таблиці непередбачуваності. Критерії хі-квадрат Пірсона ($p < 0,05$) і відношення шансів із довірчими інтервалами ($\alpha = 95\%$) розраховано для перевірки асоціацій та їхніх статистичних значущостей. Розраховано значення кореляції Спірмена ($p < 0,05$) між віком і зверненням по професійне видалення кліщів.

Результати. Лише 7,3% працівників лісових господарств (7,0% чоловіків і 10,2% жінок) відвідували медичні заклади для професійного видалення кліщів. Високий рівень обізнаності сприяв частішому зверненню по професійну допомогу для видалення кліщів ($p < 0,05$). Майже половина (44,6%) опитаних стверджували, що кліщів видаляли голими пальцями, 7,9% – зіскрябуванням, 22,4% – викручуванням; 23,7% усіх опитаних використовували олію для удушення кліщів, усі ці методи не рекомендуються. Лише 32,2% опитаних після видалення кліщів використовували дезінфікуючі засоби. Відношення шансів щодо позитивного скринінгового результату Лайм-бореліозу в лісників, які шукали професійного видалення кліщів, становило 0,47 разів відношення шансів серед лісників, які самостійно їх видаляли.

Висновки. Працівники лісових господарств та інші чутливі верстви населення повинні бути краще обізнані щодо переваг звернення по професійне видалення кліщів. Крім того, негайне звернення по професійну медичну допомогу також може поліпшити лікування подальших медичних ускладнень у разі зараження бореліями. Хірургічна процедура видалення кліщів описана в літературі, вона може зменшити ймовірність поширення кліщових захворювань і повинна бути розглянута для подальшого впровадження в медичних закладах України.

Дослідження виконано відповідно до принципів Гельсінської декларації. Протокол дослідження ухвалено Локальним етичним комітетом зазначеної в роботі установи. На проведення досліджень отримано інформовану згоду пацієнтів.

Автори заявляють про відсутність конфлікту інтересів.

Ключові слова: кліщі, методи видалення, працівники лісового господарства, обізнаність.

Introduction

Ixodes is a genus of hard-bodied ticks, which include important disease vectors for tick-borne diseases of animals and humans. Tick-borne diseases are caused by different infectious agents, such as borrelia, rickettsia, and other bacteria, as well as viruses and protozoa, transmitted through tick bites [11,24]. While *Ixodes scapularis* is the primary species of concern in the USA, *Ixodes ricinus* ticks, which are present in Europe, may spread the pathogens more quickly [30].

Lyme borreliosis (LB) is the most common tick-borne disease in Ukraine and is manifested by migratory ring-shaped erythema, fever, damage to the central and peripheral nervous system, heart and joints [26]. Cases of tick-borne LB were recorded in Ukraine since 1994 regardless of the region, however, the official statistics collection for the disease began later in 2000 [22] with an incidence value of 10.62 per 100,000 in 2019 among Ukrainian population [26].

Forestry workers belong to the population groups with a high risk of tick bites and the Borrelia infection [9,10]. The awareness of the forestry workers about

dangers associated with ticks [12] and their infection with *B. burgdorferi* has been studied in a number of European countries [12,28]. In Ukraine, similar studies were conducted only among a small number of forestry workers in Lviv region [31], as well as in Zhytomyr, Khmelnytskyi, Volyn, and Ternopil regions [1,3,25].

As of today, tick bites are becoming a significant problem in Ukraine not only among foresters [25,29], but also in children and adolescents, which can get the tick-borne diseases through recreational visits to the woody areas [19]. Additionally, awareness about tick bites among youth in Ukraine remains fairly low [16].

Humans can decrease their chances of tick bites by wearing light-colored clothing (including pants and long sleeves), which completely cover skin, by use of insect repellent with N,N-Diethyl-3-methylbenzamide (DEET), picaridin, or ethyl-3(N-n-butyl-N-acetyl)-amino propionate, by frequent checking for ticks while inside woody areas and after leaving them [11].

Generally speaking, ticks must be removed as early as it is safely possible, once they are discovered [21,22]. Meth-

ods for tick removal were intensively reviewed [6,8,23], which can be implemented either by patients themselves or by medical professionals (general surgeons) or health-care practitioners at the local trauma centers [18,21].

The *purpose* of the current research was to analyze questionnaires performed among forestry workers of seven regions of Ukraine on correlation of seeking / non-seeking professional medical help for tick removal with further medical complications and awareness of tick-borne diseases and to review literature on professional / surgical tick removal procedures, general recommendations on tick removal.

Materials and methods of the research

The questionnaire was conducted among total of 1070 forestry workers (972 males and 98 females) of seven regions of Ukraine. Respondents, which answered 'I don't remember' to the question about history and number of tick bites, were excluded from the study.

The responses to the questionnaire analyzed in this study were age, sex, region location, history of tick bites (1–2 or many), migratory erythema (ME) formation after the bite, method of tick removal, repellent usage, self-inspection after forest visits, and awareness.

Additionally, it was estimated that circa 40% of the analyzed population, which claimed tick bites, had children aged 0 to 18 years old in their domiciles.

All the respondents were tested for LB by one-stage serological screening procedure by the enzyme-linked immunosorbent assay (ELISA) method for specific IgM and IgG antibodies against *B. burgdorferi* (Euroimmun AG company, Germany). According to the manufacturer's manual, a value of ≤ 16 Units/ml was recorded as a negative result, 16 to 22 Units/ml – an intermediate, and ≥ 22 Units/ml – a positive. As the specificity and the sensitivity for the ELISA (IgM) test kit are equal to 96.4 and 100%, respectively, and for ELISA (IgG) test kit – 90.2 and 100%, respectively, we considered only any positive (IgM or IgG) result as a presumptive positive LB result.

Five 2 by 2 contingency tables were built with the same two groups (either seekers for professional tick removal or not seekers) and two levels: males and females; 1–2 and >3 tick bites; repellent usage (seldom / often) or no usage; skin self-inspection (seldom / often) or no self-inspection; awareness (low: insufficient + minimal vs. high: average + sufficient) to analyze factors which may lead to the seeking of professional tick removal.

Two 2 by 2 contingency tables were built with two outcomes (ME presence or absence; presumptive LB positive result and LB negative result) to analyze consequences of visiting or not visiting doctor for professional tick removal.

A Pearson chi-squared (χ^2) test at $p < 0.05$ was done as

Table 1

Analyzed group of respondents (total, males, females), claiming tick bites and excluding those who do not recall any tick bites at all

Region	Category	Respondents	Average age \pm standard deviation
Chernihiv	Total	92	46.4 \pm 11.0
	Males	85	46.3 \pm 10.8
	Females	7	47.4 \pm 13.4
Chernivtsi	Total	24	36.4 \pm 11.4
	Males	23	37.0 \pm 11.2
	Females	1	21.0 \pm N/A
Khmelnyskyi	Total	109	43.1 \pm 10.8
	Males	96	43.0 \pm 10.8
	Females	13	44.4 \pm 10.9
Ternopil	Total	240	42.9 \pm 11.0
	Males	235	42.7 \pm 11.0
	Females	5	51.0 \pm 7.1
Volyn	Total	89	40.3 \pm 11.5
	Males	73	40.0 \pm 12.0
	Females	16	42.0 \pm 11.0
Zakarpattya	Total	44	36.8 \pm 10.5
	Males	41	37.0 \pm 10.1
	Females	3	34.7 \pm 18.8
Zhytomyr	Total	72	41.1 \pm 10.6
	Males	58	39.5 \pm 10.5
	Females	14	47.0 \pm 9.0
Overall	Total	670	42.3 \pm 11.2
	Males	611	42.0 \pm 11.2
	Females	59	44.7 \pm 11.2

Note: N/A – not applicable.

a test for association to analyze if observed frequency distributions differ from expected distributions. Odds ratios (OR) and the confidence intervals (CI) were calculated ($\alpha=95\%$) for the same contingency tables to measure this association and its significance.

Spearman rank order correlation ($p < 0.05$) between age and seekers / non seekers of medical help for tick removal was calculated as well. Each non-seeker was assigned a value of 0, while each seeker – a value of 1.

The study was performed in accordance with the principles of the Helsinki Declaration. The study protocol was approved by the local ethics committee for all participants.

Results and discussion of the research

The analyzed group of respondents (total, males, females), claiming tick bites and excluding those who did not recall any tick bites at all, is shown in Table 1.

Overall, 670 respondents were included in the study, with males outnumbering females, probably due to the

Оригінальні дослідження. Загальна хірургія

Table 2

Percentages of respondents who experienced tick bites and attended healthcare professional for tick removal

Region	Ternopil	Chernivtsi	Zhytomyr	Chernihiv	Zakarpattya	Volyn	Khmelnitskyi	Overall
Males	8.5	4.3	5.2	9.4	7.3	4.1	5.2	7.0
Females	20	100	7.1	28.6	0	6.3	0	10.2
Total	8.8	8.3	5.6	10.9	6.8	4.5	4.6	7.3

specificity of the forestry field, by more than 10:1 (Table 1). The average age \pm standard deviation for all males was 42.0 ± 11.2 y.o. (range 19 to 68 y.o.), matching one for the females with 44.7 ± 11.2 y.o. (range 18 to 65 y.o.). The region with the 'youngest' forestry workers included in the analyzed population was Chernivtsi – 36.4 ± 11.4 y.o., while the 'oldest' region was Chernihiv (46.4 ± 11.0 y.o.).

Additionally, circa 40% of the surveyed forestry workers had children aged 0 to 18 years old, which lived in their domicile, and over which they had direct influence speaking of habits, behavior models, values, and dissemination of knowledge.

The percentages of those, who attended a doctor to remove attached tick, across different regions, are shown in Table 2.

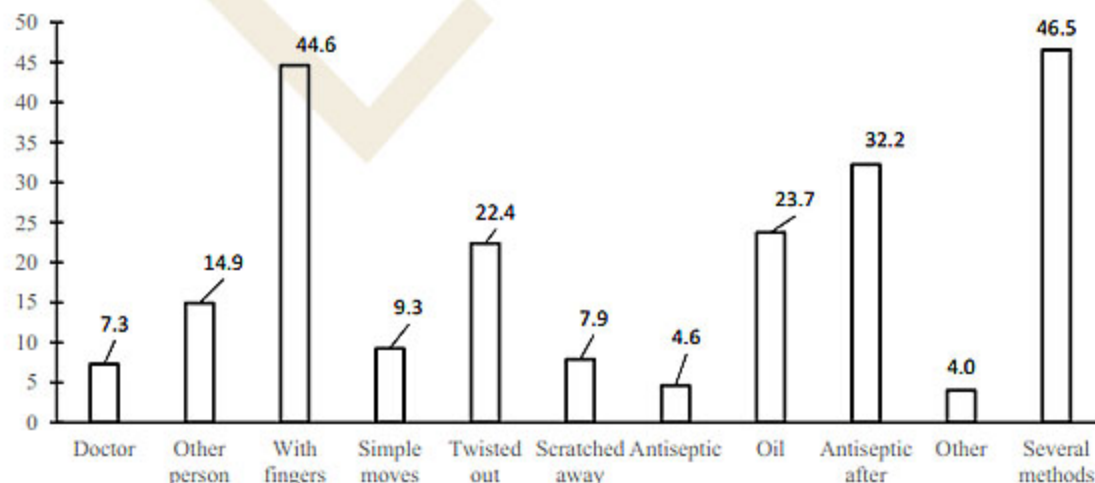
Overall, 7.3% of the respondents sought professional medical help for tick removal, with 7.0% males and 10.2% females. The region with highest percentage of forestry workers attending professional help was Chernihiv (10.9%), followed by Ternopil (8.8%) and Chernivtsi (8.3%). Volyn and Khmelnytskyi respondents sought medical attention less often – 4.5% and 4.6%, respectively.

A group of leading Ukrainian researchers in their monograph recommended immediate seek of professional help at either the local trauma center or hospital, upon observance of the tick bite. If professional help is

not available, they recommended removal of the tick by patients themselves with fingers wrapped up with gauze napkin or with blunt tweezers by simple pulling, but insisted for full removal of the tick with mouthparts included [2]. Additionally, sterile fine-tipped tweezers or similar professional tools, such as tick-twister, inserted between the body of the tick and the skin can be used; burning of the tick or use of toxic chemicals (oils, petroleum products) are highly not recommended [4]. If hypostome or any part of the tick remains inside the skin, they should be removed with sterilized needle. The bite area must be treated with any antiseptic, such as 3% iodine solution or alcohol [2].

The Center of Public Health of Ukraine of the Ministry of Health of Ukraine in their online publication suggested that infection with pathogens is unlikely if tick has been attached for less than 24 hours, but highly likely, if attachment lasted for more than 72 hours [13]. The catch-22 of seeking medical attention for tick removal is a need for time, while it is recommended to remove tick as soon as possible [13]. Also, finding a sterile instrument outdoors seems problematic, the better solution might be seeking professional help, especially within 24 hours after tick bite.

Analysis of all methods of tick removal techniques included in the questionnaire by the forestry workers are shown in Figure 1.



Note: total is more than 100% as each forestry worker could choose more than one method.

Fig. 1. Percentages of different methods of tick removal included in a questionnaire chosen by forestry workers of investigated population

Almost half (44.6%) of the forestry workers claimed to remove ticks with bare fingers, with 7.9% by scratching away, 9.3% by simple moves, and 22.4% by twisting it out. Regarding twisting, it was recommended by the CDC (Centers for Diseases Control and Prevention, USA) not to twist the tick out, unless a special grooved tool is available, as twisting may break off mouthparts inside the skin [5]. Finalizing the process with disinfectant application to the bite area, such as rubbing alcohol, as well as washing hands with soap, is a must [5]. When removing ticks, squashing of the body is prohibited, which can disseminate *Borrelia* from the intestines of the tick on the wound. Similarly, leaving injected cement behind in the skin, as well as parts of hypostome, can lead to secondary bacterial infection, allergic irritation from tick proteins, or forming granulomas [21]. Therefore, significant percentage of the Ukrainian forestry workers may perform procedures for tick removal by an inappropriate way, increasing risk of *Borrelia* dissemination on the skin, secondary bacterial infections, and formation of granulomas. Such behavioural habits can be shared and passed to the children in the domiciles, which may increase their risk of getting infection after tick bites as well. As for the antiseptic use, only 4.6% of the forestry workers used antiseptic as a tool to remove ticks, while 32.2% used it after tick removal to disinfect skin and avoid infections. Such low usage of antiseptics among forestry workers must be addressed as well. Oil to suffocate attached hard tick was used by 23.7% of all forestry workers, though D.W. Pitches wrote that using of chemical irritants, such as oil or petroleum jelly, which persuade tick to detach due to tick irritation or suffocation, may have opposite effect of causing tick to inject salivary fluid into the host and regurgitate, increasing transmission rate [20]. Waiting of the tick to suffocate does not seem to be practical as insect's respiration rate is low 3 to 15 breaths per hour) and with increasing attachment time, risk for *Borrelia* transmission increases [7]. Similarly, G. Needham noted that petroleum jelly, 70% isopropyl alcohol, and burning with kitchen match failed to detach tick [15].

Interestingly, one Spanish study showed that using sterile forceps for tick removal, comparing with other methods, significantly less likely caused complications, such as erythema migrans or secondary bacterial infections [17].

Three commercially available special tools for tick removal, while comparing with conventional forceps, did not provide any advantage. Forceps with tools designed to grasp were more successful to remove adults, while V-shaped groove was more successful for removal of immature nymphs without leaving any parts behind [27]. G.G. Duscher et al. reviewed five commercially available devices for hard tick removal, which included different



Fig. 2. Example of bowl-shaped, V-shape groove instrument for tick removal



Fig. 3. Example of tick twisting device for tick removal

Fig. 4. Example of forceps for «grab and pull» tick removal

mechanisms of seizing and holding, as well as ways of extraction (pulling, twisting, or scooping / grabbing) [7]. They noted that grabbing the mouthparts with V-shaped slot device and twisting devices provided the best results [7]. Examples of different commercially available tick removal tools are shown (Figures 2, 3, 4).

A group of Turkish researchers noted that the majority of ticks attached to the patients admitted to the investigated emergency department were removed by healthcare professionals (77.4%), while 22.6% of patients removed them themselves by hands [24]. Ticks crushed and broken off due to the technical mistakes during removal were more commonly seen in patients attempting self-removal without professional help [23].

Pearson chi-squared value and p-value significance of two levels of different factors influence on seekers and non-seekers of professional tick removal, as well as odds ratios and confidence intervals, are shown in Table 3.

As for chi-squared test for association (Table 3), only awareness had significant influence on the decision of either seek professional medical for tick removal or not ($p < 0.05$).

The interpretations of the odds ratios are as follows:

1. The odds of seeking professional tick removal among males is 0.67 times of the odds among females.
2. The odds of seeking professional tick removal among those with 1–2 bites is 1.45 times of the odds among those with >3 bites.
3. The odds of seeking professional tick removal among those who use repellants is 1.64 times of the odds among those who do not use them.

Оригінальні дослідження. Загальна хірургія

Table 3

Pearson chi-squared test and odds ratios with confidence intervals for analyzed levels of influence on professional tick removal decision

Levels of influence on seekers vs non-seekers of professional tick removal	Chi-squared test (1, N=670), p-value	Odds ratio, Confidence intervals ($\alpha=95\%$)
Males vs females	0.7785 0.3776	0.67 0.2721–1.6437
1-2 vs >3 tick bites	1.5564 0.2122	1.45 0.8079–2.5893
Repellent usage vs no usage	2.2365 0.1348	1.64 0.8535–3.1360
Skin self-inspection vs no self-inspection	0.6415 0.4232	1.47 0.5683–3.8137
Awareness about Lyme borreliosis, low vs high	12.3091* 0.0005	2.78** 1.5392–5.0128

Notes: * - chi-squared-test significance at $p<0.05$; ** - odds ratio is significant.

Table 4

Pearson chi-squared test and odds ratios with confidence intervals for analyzed levels of influence on migratory erythema and Lyme borreliosis positive diagnosis

Seekers vs non-seekers of professional tick removal influence	Chi-squared test (1, N=670), p-value	Odds ratio, Confidence intervals ($\alpha=95\%$)
ME presence vs. absence	2.9899 0.0838	1.70 0.9261–3.1260
LB positive vs. LB negative	5.0167* 0.0251	0.47** 0.2413–0.9224

Notes: * - chi-squared-test significance at $p<0.05$; ** - odds ratio is significant.

4. The odds of seeking professional tick removal among those who perform self-inspection after visiting woods is 1.47 of the odds among those who do not check for the ticks after visiting woods.

5. The odds of seeking professional tick removal among those who consider themselves well informed about LB is 2.78 of the odds among those who consider themselves poorly informed about LB.

However, only awareness lower limit and upper limit of the confidence interval did not cross the value of 1.0 at $\alpha=95\%$, making it statistically significant (Table 3). Nevertheless, we can still speculate, that males should be more targeted for educational purposes to increase seeking professional medical help for tick removal, while encouragement for repellent use and self-inspection after visiting woods may co-stimulate seeking of professional medical help after the tick bite.

Results of analysis of seeking or non-seeking of professional tick removal influence on ME formation and LB serological result are shown in Table 4.

Interestingly, only LB positive or negative result was significantly influenced by whether forestry worker went to seek professional help for tick removal ($p<0.05$) using χ^2 test, while ME formation χ^2 test statistics was at the borderline (p -value=0.0838).

The interpretations of the odds ratios are as follows:

1. The odds of ME development among foresters who sought medical attention was 1.70 times of the odds among foresters, which did not seek.

2. The odds of LB positive results among foresters who sought medical attention was 0.47 times of the odds among foresters, which did not seek.

We can speculate that in some cases ME in those not seeking medical help for tick removal may have been unattended and unseen, while those who sought medical help for tick removal may have exaggerated and misinterpreted their skin condition.

Spearman rank order correlation value of -0.0257 between age and seeker / non-seekers of professional tick removal was non-significant at $p>0.05$, and suggested no association between age and decision to attend doctor in order to professionally remove hard tick.

O.V. Ozkan suggested to surgically excise the tick together with the part of the bitten skin in order to avoid disturbing tick and causing him to regurgitate, as well as to be sure to remove hypostome and cement from the skin [18]. Such procedure, compared to self-removal by the patient, eliminates the risk of incomplete removal or crushing in case of tiny size of the tick, such as nymph [18,22]. S. Roupaiakas et al. employed a procedure described in Murtagh's «General Practice» for surgical tick

removal, consisting of five steps, which excluded even touching the tick [21]:

1. Subcutaneous xylocaine injection.
2. Limited skin excision (epidermis and dermis, diameter and depth equals to 2 to 3 mm) of the entire surrounding bite area.
3. En-block complete tick removal with skin portion.
4. Wound closure with a single stitch of 6-0 nonabsorbable suture.
5. The dermal wound stitch is removed on the sixth postoperative day.

The advantage of this procedure was the absence of tick touching, as even touching the tick or its death in situ, according to the author, may cause tick to irritate and force more liquid with *Borelia* into the wound. Very small ticks, such as nymphs, can be removed without squashing them and avoiding dissemination of the borrelia. None of the patients with such procedure applied had any systemic or local wound complications [21]. The authors recommended this surgical method not only for smashed ticks, small nymphs, over-24-hours attached ticks, but for all tick bites, mentioning only disadvantage as minimal invasiveness. The method was applied to patients 6 to 65 years old and was well tolerated by cooperative children [21]. K. Miyamoto and Y. Hashimoto suggested surgical removal of the tick if attachment lasted longer than 24 hours, as the tick fills with ingested host blood and any disturbance of the insect can cause it to regurgitate into the host [14].

Conclusions

Only 7.3% of forestry workers overall, with 7.0% males and 10.2% females, visited medical establishments to professionally remove attached ticks. Such irresponsible behavior may be passed to the children in their domicile and future generations. Forestry workers, who consider themselves well informed about LB, were more likely to seek professional help for tick removal; such tendency was also observed for female workers, for those bitten less times in their professional carrier, for those who use insect repellents and perform self-inspection after visiting woody areas. No correlation between age and decision to professionally remove tick was found ($r=-0.0257$, $p>0.05$).

Almost half (44.6%) of the forestry workers claimed to remove ticks with bare fingers, with 7.9% – by scratching away and 22.4% – by twisting out; 23.7% of all forestry workers used oil to suffocate ticks, all of which is not recommended. Only 32.2% of forestry workers used disinfectants after tick removal.

The odds of LB positive results among foresters who seek medical attention for tick removal was 0.47 times of the odds among foresters, which did not seek, in this specific study.

The surgical procedure for tick removal is described in literature, may decrease chances of tick-borne diseases spread, and should be considered for further implementation at Ukrainian medical establishments.

To summarize, forestry workers, as well as other sensitive population, including children, should be better educated regarding benefits of seeking professional tick removal after the bite. Moreover, seeking immediate professional medical help may also improve treatment of further medical complications in case of borrelia infection, as the doctor at the trauma center may explain symptoms of LB and further sequence of actions for the patient.

Financing. This study was done within complex research projects of the Department of Infectious Diseases with Epidemiology, Skin and Venereal Diseases of Ivan Horbachevsky Ternopil National Medical University – «Study of the epidemiology, pathogenesis and clinic of Lyme borreliosis in endemic regions of Ukraine, including the Ternopil region, and improvement of its diagnosis, therapy, rehabilitation measures and prevention» (state registration number 0118U000357) and «Mono- and mixed infections transmitted by ticks, improvement of medical and diagnostic technologies and biosecurity measures» (state registration number 0120U104348), which are both partially financed by the Ministry of Health of Ukraine.

No conflict of interests was declared by the authors.

References/Literatura

1. Andreichyn M, Huk M, Shkilna M, Shtokailo K, Korda M. (2022). Detection of serum antibodies to tick-borne and other infections in patients with lymphadenopathy. *Zaporozhye Medical Journal*. 24 (1): 38–43. [Андрейчин МА, Гук МТ, Шкільна МІ, Штокайло КБ, Корда ММ. (2022). Дослідження сироваток крові пацієнтів із лімфаденопатією на антитіла до збудників кліщових та інших інфекцій. *Запорізький медичний журнал*. 24 (1): 38–43].
2. Andreychyn M, Korda M, Shkilna M, Ivahiv O et al. (2021). Lyme borreliosis. Monograph. Ternopil: TNMU: 376. [Андрейчин МА, Корда ММ, Шкільна МІ, Івахів ОЛ та ін. (2021). Лайм-бореліоз. Монографія. За ред. М.А. Андрейчина та М.М. Корди. Тернопіль: ТНМУ: 376].
3. Andreychyn M, Panczuk A, Shkilna M, Tokarska-Rodak M, Korda M, Koziol-Montewka M et al. (2017). Epidemiological situation of Lyme borreliosis and diagnosis standards in Poland and Ukraine. *Health Problems of Civilization*. 11 (3): 190–194.
4. Andreychyn M, Shkilna M, Huk M. (2022). Prevention of tick-borne infections: current state and prospects. *Infektsiyni Hvroby*. 3 (109): 4–11. [Андрейчин МА, Шкільна МІ, Гук МТ. (2022). Профілактика кліщових інфекцій: сучасний стан та перспектива. *Інфекційні хвороби*. 3 (109): 4–11].
5. CDC. (2022). Centers for Disease Control and Prevention (USA). Tick removal. Retrieved 18/02/2023. URL: https://www.cdc.gov/ticks/removing_a_tick.html.
6. Colyar M. (2006). Tick removal techniques. *Adv Nurse Prac*. 14 (5): 26–27.
7. Duscher GG, Peschke R, Tichy A. (2012). Mechanical tools for the removal of *Ixodes ricinus* female ticks – differences of instruments and pulling or twisting? *Parasitol Res*. 111 (4): 1505–1511.

Оригінальні дослідження. Загальна хірургія

8. Huygelen V, Borra V, De Buck E, Vandekerckhove P. (2017). Effective methods for tick removal: A systematic review. *J Evid Based Med.* 10 (3): 177–188.
9. Jahfari S, Herremans T, Platonov AE, Kuiper H, Karan LS, Vasilieva O et al. (2014). High seroprevalence of *Borrelia miyamotoi* antibodies in forestry workers and individuals suspected of human granulocytic anaplasmosis in the Netherlands. *New Microbes New Infect.* 2 (5): 144–149.
10. Jovanovic D, Atanasievska S, Protic-Djokic V, Rakic U, Lukac-Radoncic E, Ristanovic E. (2015). Seroprevalence of *Borrelia burgdorferi* in occupationally exposed persons in the Belgrade area, Serbia. *Brazilian Journal of Microbiology.* 46 (3): 807–814.
11. Lantos PM, Rumbaugh J, Bockenstedt LK, Falck-Ytter YT, Aguero-Rosenfeld ME, Auwaerter PG et al. (2021). Clinical Practice Guidelines by the Infectious Diseases Society of America (IDSA), American Academy of Neurology (AAN), and American College of Rheumatology (ACR): 2020 Guidelines for the Prevention, Diagnosis and Treatment of Lyme Disease. *Clin Infect Dis.* 72 (1): 1–8.
12. Lewandowska A, Kruba Z, Filip R. (2013). Epidemiology of Lyme disease among workers of forest inspectorates in Poland. *Ann Agric Environ Med.* 20 (2): 329–331.
13. Ministry of Health of Ukraine. (2019). Lyme disease. Center of Public Health of the Ministry of Health of Ukraine. Retrieved 18/02/2023. URL: <https://phc.org.ua/kontrol-zakhvoryuvan/inshi-infekciyni-zakhvoryuvannya/osobливо-nebezpechni-infekcii/khvoroba-lauma> [Центр громадського здоров'я МОЗ України. Хвороба Лайма].
14. Miyamoto K, Hashimoto Y. (1998). Prevention of Lyme borreliosis infection after tick bites. *Kansenshogaku Zasshi.* 72 (5): 512–516.
15. Needham G. (1985). Evaluation of 5 popular methods for tick removal. *Pediatrics.* 75 (6): 997–1002.
16. Nykutyuk S, Panczuk A, Shkilna M, Tokarska-Rodak M, Szepeluk A, Melnyk L et al. (2017). Awareness of tick-borne bacterial infection in the students of non-medical universities in Ternopil region (western Ukraine). *Health Problems of Civilization.* 11 (2): 99–102.
17. Oteo J, deArtola V, Gomez-Cadinanos R, Casas J, Blanco J, Rosel L. (1996). Evaluation of tick removal methods in human ixodidiasis. *Revista Clinica Espanola.* 196 (9): 584–587.
18. Ozkan OV. (2009). Tick removal from the skin. *ANZ J Surg.* 79 (4): 308–309.
19. Pavlyshyn H, Haliyash N, Shkilna M, Horishna I, Furdela V. (2017). Epidemiology of Lyme Borreliosis among Risk-Group Children of Western Ukraine. *European Journal of Pediatrics.* 176 (11): 1505–1505.
20. Pitches DW. (2006). Removal of ticks: a review of the literature. *Euro Surveill.* 11 (8): E060817.060814.
21. Roupakias S, Mitsakou P, Al Nimer A. (2012). Surgical tick removal. *Wilderness Environ Med.* 23 (1): 97–99.
22. Roupakias S, Mitsakou P, Nimer AA. (2011). Tick removal. *J Prev Med Hyg.* 52 (1): 40–44.
23. Şahin AR, Hakkoymaz H, Taşdoğan AM, Kireççi E. (2020). Evaluation and comparison of tick detachment techniques and technical mistakes made during tick removal. *Ulus Travma Acil Cerrahi Derg.* 26 (3): 405–410.
24. Shah J, Liu S, Du Cruz I, Poruri A, Maynard R, Shkilna M et al. (2019). Line Immunoblot Assay for Tick-Borne Relapsing Fever and Findings in Patient Sera from Australia, Ukraine and the USA. *Healthcare.* 7: 4.
25. Shkilna M, Andreychyn M, Klishch I, Korda M, Rogalsky I. (2017). Risk of tick-borne bacterial diseases in forestry workers of Ternopil region (western Ukraine). *Health Problems of Civilization.* 11 (2): 93–98.
26. Shkilna M, Andreychyn M, Korda M, Pokryshko O, Humenna R, Huk M et al. (2021). Serological Surveillance of Hospitalized Patients for Lyme Borreliosis in Ukraine. *Vector-Borne and Zoonotic Diseases.* 21 (4): 301–303.
27. Stewart RL, Burgdorfer W, Needham GR. (1998). Evaluation of three commercial tick removal tools. *Wilderness Environ Med.* 9 (3): 137–142.
28. Tokarska-Rodak M, Plewik D, Koziol-Montewka M, Szepeluk A, Paszkiewicz J. (2014). Risk of occupational infections caused by *Borrelia burgdorferi* among forestry workers and farmers. *Medycyna Pracy.* 65 (1): 109–117.
29. Tokarska-Rodak M, Shkilna M, Krajewska M, Panczuk A, Weimer M, Pawlowicz E et al. (2020). The evaluation of hunters and foresters' knowledge of the possible ways of preventing *Borrelia burgdorferi* infections. *Medycyna Pracy.* 71 (1): 59–68.
30. Wormser GP, Dattwyler RJ, Shapiro ED, Halperin JJ, Steere AC, Klemperer MS et al. (2006). The clinical assessment, treatment, and prevention of Lyme disease, human granulocytic anaplasmosis, and babesiosis: clinical practice guidelines by the Infectious Diseases Society of America. *Clin Infect Dis.* 43 (9): 1089–1134.
31. Zinchuk O. (2010). Lyme-borreliosis: clinical and immunopathogenetic features and emergency preventive treatment: abstract of the dissertation for obtaining degree of doctor of medicine of science. 14.01.13. Kyiv: 41.

Відомості про авторів:

Шкільна Марія Іванівна – д.мед.н., проф. каф. інфекційних хвороб з епідеміологією, шкірними та венеричними хворобами Тернопільського НМУ імені І.Я. Горбачевського. Адреса: м. Тернопіль, Майдан волі 1. <https://orcid.org/0000-0002-0915-5071>.

Корда Михайло Михайлович – чл.-кор. НАМН України, засл. діяч науки і техніки України, д.мед.н., проф. каф. медичної біохімії Тернопільського НМУ імені І.Я. Горбачевського. Адреса: м. Тернопіль, Майдан волі 1. <https://orcid.org/0000-0002-6066-5165>.

Андрейчин Михайло Антонович – д.мед.н., проф., академік НАМН України, зав. каф. інфекційних хвороб з епідеміологією, шкірними та венеричними хворобами Тернопільського НМУ імені І.Я. Горбачевського. Адреса: м. Тернопіль, Майдан волі 1. <https://orcid.org/0000-0003-0154-730X>.

Запорожан Степан Йосипович – д.мед.н., проф. каф. загальної хірургії Тернопільського НМУ імені І.Я. Горбачевського. Адреса: м. Тернопіль, Майдан волі 1. <https://orcid.org/0000-0002-4038-2010>.

Гук Маріяна Тарасівна – к.мед.н., д.філос., асистент каф. інфекційних хвороб з епідеміологією, шкірними та венеричними хворобами Тернопільського НМУ імені І.Я. Горбачевського. Адреса: м. Тернопіль, Майдан волі 1. <https://orcid.org/0000-0003-3323-6987>.

Грицишин Лілія Євгенівна – к.мед.н., д.філос., доц. каф. інфекційних хвороб з епідеміологією, шкірними та венеричними хворобами Тернопільського НМУ імені І.Я. Горбачевського. Адреса: м. Тернопіль, Майдан волі 1. <https://orcid.org/0000-0003-2619-3800>.

Токарський Олександр Степанович – асистент каф. медичної біохімії Тернопільського НМУ імені І.Я. Горбачевського. Адреса: м. Тернопіль, Майдан волі 1. <https://orcid.org/0000-0001-6279-1803>.

Стаття надійшла до редакції 21.12.2022 р., прийнята до друку 14.03.2023 р.

УДК 616-005.1-085+616.831-001.45

Г.П. Хитрий, Ю.Д. Ухач

Інфузійно-трансфузійна терапія в постраждалих із проникаючими пораненнями голови під час підготовки до аеромедичної евакуації

Українська військово-медична академія, м. Київ

Paediatric Surgery(Ukraine).2023.1(78):25-29; doi 10.15574/PS.2023.78.25

For citation: Khytryi GP, Ukhach YuD. (2023). Infusion and transfusion therapy for victims with penetrating head wounds in preparation for aeromedical evacuation. Paediatric Surgery (Ukraine). 1(78): 25-29. doi: 10.15574/PS.2023.78.25.

Мета – оцінити ефективність та об'єм інфузійно-трансфузійної терапії в поранених із проникаючими пораненнями голови на етапі стабілізації та підготовки до аеромедичної евакуації.

Матеріали та методи. Проведено ретроспективний аналіз медичної документації 122 військовослужбовців, які отримали поранення під час виконання бойових завдань. До 1-ї групи увійшли 52 військовослужбовці з мінно-вибуховими торакоабдомінальними пораненнями; до 2-ї групи – 40 військовослужбовців із проникаючими пораненнями голови; до 3-ї групи – 30 військовослужбовців із поєднаними проникаючими пораненнями голови та мінно-вибуховими торакоабдомінальними пораненнями. У дослідженні відображено медіану і міжквартильний інтервал значень досліджуваних показників. Для аналізу даних використано критерій Краскела–Уолліса, апостеріорні порівняння проведено за критерієм Данна.

Результати. Загальний об'єм гемотрансфузії в постраждалих 1-ї групи становив 1525 (445–2325) мл, у 2-й групі – 0 (0–0) мл, у 3-й групі – 1150 (0–1800) мл. Об'єм інфузійної терапії на етапі стабілізації в 1-й групі становив 3150 (2450–4200) мл, у 2-й групі – 1200 (800–1400) мл, у 3-й групі – 1400 (880–3200) мл. У 1-й групі показники шокowego індексу (ШІ) зменшилися до 0,67 (0,61–0,71), у 2-й групі – до 0,58 (0,55–0,66), у 3-й групі – до 0,66 (0,61–0,71). Під час кореляційного аналізу в 1 і 3-й групах виявлено негативний кореляційний зв'язок середнього ступеня вираженості між величиною гемотрансфузії та зміною ШІ ($\rho = -0,353$ при $p = 0,01$; $\rho = -0,525$ при $p = 0,003$).

Висновки. Інфузійно-трансфузійна терапія у встановлених об'ємах дала змогу знизити на 23,7% (95% ДІ: 19,2–29,5%) показники ШІ в поранених військовослужбовців. Постраждалі 3-ї групи потребували більшого об'єму інфузійно-трансфузійної терапії, що впливало на час підготовки до аеромедичної евакуації.

Дослідження виконано відповідно до принципів Гельсінської декларації. Протокол дослідження ухвалено Локальним етичним комітетом зазначеної в роботі установи. На проведення досліджень отримано інформовану згоду пацієнтів.

Автори заявляють про відсутність конфлікту інтересів.

Ключові слова: геморагічний шок, черепно-мозкова травма, шоківий індекс, аеромедична евакуація.

Infusion and transfusion therapy for victims with penetrating head wounds in preparation for aeromedical evacuation

G.P. Khytryi, Yu.D. Ukhach

Ukrainian Military Medical Academy, Kyiv

Purpose – to assess the effectiveness and scope of infusion and transfusion therapy for wounded with penetrating head wounds at the stage of stabilization and preparation for aeromedical evacuation.

Materials and methods. A retrospective analysis of the medical records of 122 servicemen who were injured during combat missions was conducted. The Group 1 included 52 servicemen with mine blast thoracoabdominal wounds; the Group 2 – 40 servicemen with penetrating head wounds; the Group 3 – 30 servicemen with combined penetrating head wounds and mine blast thoracoabdominal wounds. The study

Оригінальні дослідження. Загальна хірургія

shows the median and interquartile range of the values of the studied indicators. The Kruskal–Wallis test was used to analyze the data, and a posteriori comparisons were made using the Dunn's test.

Results. A retrospective analysis of the medical records of 122 servicemen who were injured during combat missions was conducted. The total volume of haemotransfusion in the victims of the Group 1 was 1525 (445–2325) ml, in the Group 2 – 0 (0–0) ml, in the Group 3 – 1150 (0–1800) ml. The volume of infusion therapy at the stabilization stage in the Group 1 was 3150 (2450–4200) ml, in the Group 2 – 1200 (800–1400) ml, in the Group 3 – 1400 (880–3200) ml. In the Group 1, the shock index (SI) decreased to 0.67 (0.61–0.71), in the Group 2 – to 0.58 (0.55–0.66), in the Group 3 – to 0.66 (0.61–0.71). The correlation analysis in the Groups 1 and 3 revealed a negative correlation of medium severity between the amount of haemotransfusion and the change in SI ($\rho = -0.353$ at $p = 0.01$; $\rho = -0.525$ at $p = 0.003$).

Conclusions. Infusion and transfusion therapy in the prescribed volumes allowed to reduce the rate of SI in wounded servicemen by 23.7% (95% CI: 19.2–29.5%). Victims of the Group 3 required a greater volume of infusion and transfusion therapy, which affected the time required to prepare for aeromedical evacuation.

The research was carried out in accordance with the principles of the Helsinki Declaration. The study protocol was approved by the Local Ethics Committee of the institution mentioned in the paper. The informed consent of the patient was obtained for conducting the studies. No conflict of interests was declared by the authors.

Keywords: hemorrhagic shock, traumatic brain injury, shock index, aeromedical evacuation.

Поєднання геморагічного шоку (ГШ) і черепно-мозкової травми (ЧМТ) підвищує рівень смертності серед військовослужбовців і цивільного населення порівняно з будь-якою з цих травм, отриманих окремо. Понад 26% цивільних постраждалих із ЧМТ також мають ГШ, тоді як серед військовослужбовців цей показник значно вищий (близько 80%) у зв'язку з вищою частотою поєднаних проникаючих поранень [5]. Догоспітальна летальність спостерігається в 33–50% пацієнтів із ГШ, ускладненим ЧМТ, що свідчить про те, що поліпшена стратегія швидкої стабілізації раннього хірургічного втручання може значно знизити рівень смертності в цій групі постраждалих [4].

Лікування ГШ, поєданого з ЧМТ, є особливо складним, оскільки об'єм стабілізаційних заходів у постраждалих для двох окремих станів може значно різнитися. Оцінка об'єму крововтрати, пов'язана з інтенсивною терапією ГШ, часто буває надмірною через втрату місцевих і системних механізмів авторегуляції при супутній ЧМТ [2,5]. Зазвичай комплекс стабілізаційних заходів при ГШ передбачає переливання крові, якщо воно доступне, і обмежене застосування колоїдів або кристалоїдів під час інфузійної терапії для відновлення середнього артеріального тиску під час інтенсивної терапії ЧМТ [1,2].

Заходи інтенсивної терапії поранених із проникаючими ЧМТ спрямовані на підтримку адекватного церебрального перфузійного тиску, мозкового кровотоку та доставки кисню (O_2), попередження церебральної кровотечі та вторинного пошкодження. Тоді як інфузійна терапія ГШ відновлює перфузію в ішемізованих тканинах і запобігає гіпоксичному та ішемічному пошкодженню, спричиненому ГШ, вона також потенційно може погіршити ушкодження головного мозку, пов'язане з ЧМТ, оскільки інфузія

рідини після втрати місцевих і системних механізмів авторегуляції може призвести до набряку головного мозку [1,6].

Ятрогенні фактори також здатні погіршити стан постраждалих з активною кровотечею та ЧМТ. Надлишкова інфузія кристалоїдів знижує здатність до транспортування O_2 та концентрацію факторів згортання крові. Вливання холодних інфузійних розчинів посилює втрату тепла внаслідок кровотечі, виснаження запасів енергії та призводить до зниження активності ферментів у каскаді згортання крові. Також надмірне введення кислих кристалоїдних розчинів погіршує ацидоз, спричинений гіперперфузією, і ще більше порушує функцію факторів згортання крові, що призводить до коагулопатії, гіпотермії та ацидозу [3,7].

Мета дослідження – оцінити ефективність і об'єм інфузійно-трансфузійної терапії у поранених із проникаючими пораненнями голови (ППГ) на етапі стабілізації та підготовки до аеромедициної евакуації (АМЕ).

Матеріали та методи дослідження

Проведено ретроспективний аналіз медичної документації 122 військовослужбовців, які отримали поранення під час виконання бойових завдань у районі проведення антитерористичної операції / операції об'єднаних сил. Постраждалих, залежно від типу отриманого поранення, поділено на три групи: до 1-ї групи увійшли 52 військовослужбовці з міно-вибуховими торакоабдомінальними пораненнями (МВТ); до 2-ї групи – 40 військовослужбовців, які отримали ППГ; до 3-ї групи – 30 військовослужбовців із поєднаними ППГ і МВТ. Усім постраждалим проведено АМЕ гвинтокрилами з мобільних польових госпіталів для переведення на етап надання спеціалізованої медичної допомоги [2]. Усі по-

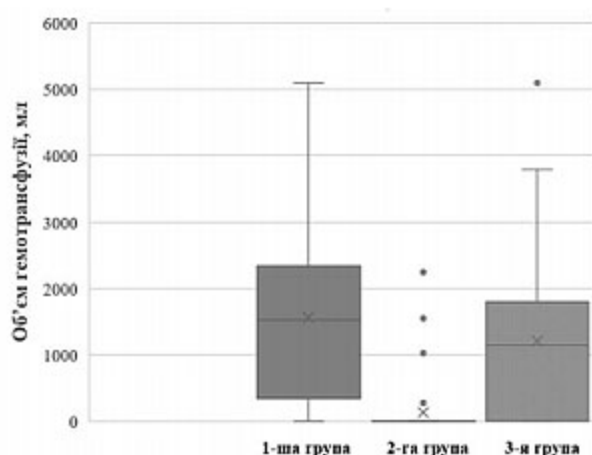


Рис. 1. Загальний об'єм гемотрансфузії в постраждалих військовослужбовців

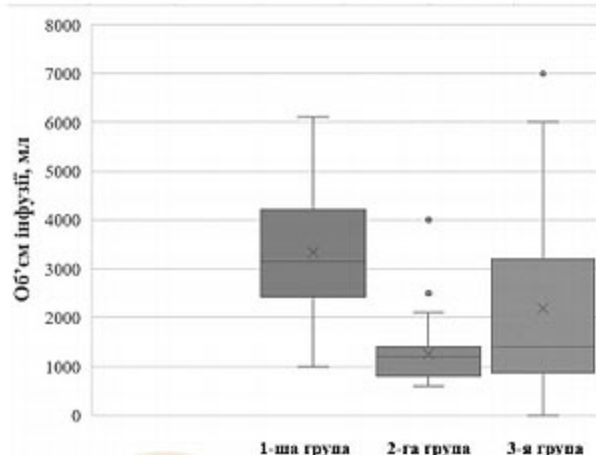


Рис. 2. Загальний об'єм інфузійної терапії в постраждалих військовослужбовців

страждали були чоловічої статі, статистично не різнилися за віком. Ступінь ГШ визначено шляхом арифметичного розрахунку шокового індексу (ШІ) Альговера та за результатами лабораторних досліджень. Інфузійно-трансфузійну терапію на етапі стабілізації проведено колоїдними та кристалоїдними розчинами, які за великих об'ємів крововтрати доповнено переливанням свіжозамороженої плазми та еритроцитарної маси за традиційною схемою поповнення крововтрати на етапі надання медичної допомоги.

Статистичне опрацювання даних проведено за допомогою програми «Statistical software EZR v. 1.61» (graphical user interface for R statistical software version 4.2.2, R Foundation for Statistical Computing, Vienna, Austria). У дослідженні відображено медіану (Me) і міжквартильний інтервал (QI-QIII) значень досліджуваних показників. Для аналізу даних використано критерій Краскела-Уолліса, апостеріорні порівняння проведено за критерієм Данна. Для аналізу ступеня статистичної залежності використано коефіцієнт кореляції рангу Спірмена.

Таблиця

Інфузійно-трансфузійна терапія в поранених військовослужбовців

Показник	1-ша група (n=52)	2-га група (n=40)	3-тя група (n=30)	Рівень значущості відмінності, p	
Гемотрансфузія, мл	1525 (445–2325) ²	0 (0–0) ^{1,3}	1150 (0–1800) ²	<0,001	
Еритроцитарна маса, мл	615 (0–1000) ²	0 (0–0) ^{1,3}	665 (0–840) ²	<0,001	
Свіжозаморожена плазма, мл	855 (350–1300) ²	0 (0–0) ^{1,3}	320 (0–942,5) ²	<0,001	
Інфузія, мл	3150 (2450–4200) ^{2,3}	1200 (800–1400) ^{1,3}	1400 (880–3200) ^{1,2}	<0,001	
ШІ	Під час госпіталізації (ШІ1)	0,885 (0,72–1,12) ²	0,7 (0,60–0,80) ^{1,3}	0,8 (0,73–0,91) ²	<0,001
	Перед АМЕ (ШІ2)	0,67 (0,61–0,71) ²	0,58 (0,55–0,66) ^{1,3}	0,66 (0,61–0,71) ²	<0,001

Примітки: 1 – відмінність від 1-ї групи статистично значуща, $p < 0,05$; 2 – відмінність від 2-ї групи статистично значуща, $p < 0,05$; 3 – відмінність від 3-ї групи статистично значуща, $p < 0,05$.

Результати дослідження та їх обговорення

Гемотрансфузія в досліджуваних групах постраждалих проводилася шляхом переливання свіжозамороженої плазми та еритроцитарної маси за традиційною схемою поповнення крововтрати. У 1-й групі постраждалих об'єм еритроцитарної маси становив 615 (0–1000) мл, у поранених 3-ї групи – 665 (0–840) мл. У постраждалих 2-ї групи еритроцитарна маса використовувалася в поодиноких випадках. Результати інфузійно-трансфузійної терапії наведено в таблиці.

У результаті проведених заходів стабілізації та підготовки до АМЕ загальний об'єм гемотрансфузії постраждалих 1-ї групи становив 1525 (445–2325) мл, у 2-й групі – 0 (0–0) мл, у 3-й групі – 1150 (0–1800) мл. Встановлено достовірну різницю ($p < 0,05$) між об'ємами в 1 і 2-й групах, а також між об'ємами у 2 і 3-й групах. Результати отриманих даних наведено на рисунку 1.

Щодо об'єму інфузійної терапії на етапі стабілізації, то в 1-й групі постраждалих він становив 3150 (2450–4200) мл, у 2-й групі – 1200 (800–

Оригінальні дослідження. Загальна хірургія

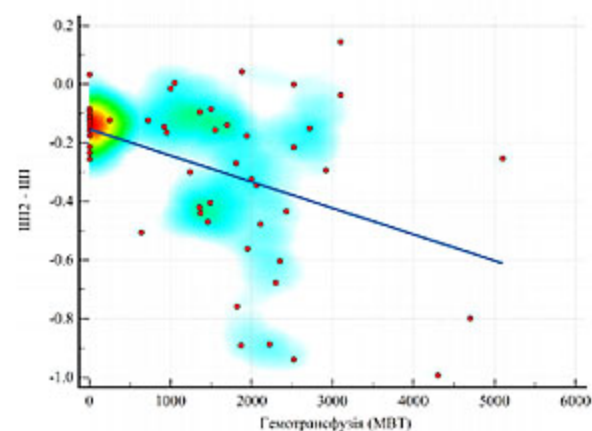


Рис. 3. Поле кореляції між величиною гемотранфузії та зміною шокового індексу (для 2-ї групи)

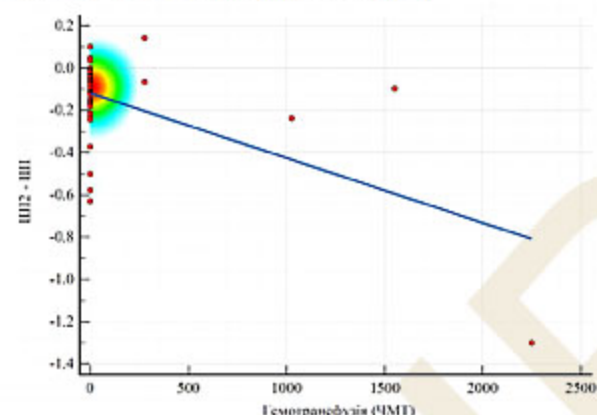


Рис. 4. Поле кореляції між величиною гемотранфузії та зміною шокового індексу (для 2-ї групи)

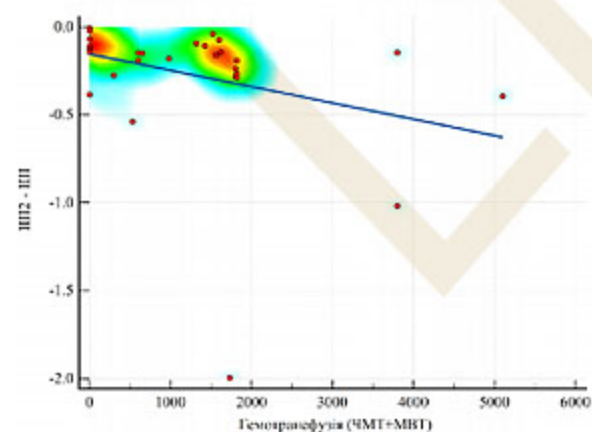


Рис. 5. Поле кореляції між величиною гемотранфузії та зміною шокового індексу (для 3-ї групи)

1400) мл. У постраждалих 3-ї досліджуваної групи загальний об'єм інфузії на етапі стабілізації дорівнював 1400 (880–3200) мл. За результатами отриманих даних встановлено статистично значущу відмінність між показниками усіх досліджуваних

груп ($p < 0.05$). Результати отриманих даних наведено на рисунку 2.

Під час проведення аналізу виявлено середнього ступеня вираженості позитивний кореляційний зв'язок між об'ємами інфузійної терапії та тривалістю підготовки до евакуації (показник рангової кореляції Спірмена $\rho = 0,481$, при $p < 0,001$), що слід враховувати перед організацією АМЕ з метою переведення на етап надання спеціалізованої нейрохірургічної допомоги.

На тлі інфузійно-трансфузійної терапії, як одного із компонентів комплексу заходів щодо стабілізації постраждалих, спостерігалось зменшення показників ШІ до 0,67 (0,61–0,71) у 1-ї групи, 0,58 (0,55–0,66) – у 2-ї групи, 0,66 (0,61–0,71) – у 3-ї групи. У результаті проведення комплексу стабілізаційних заходів вдалося знизити показники ШІ у досліджуваних групах на 23,7% (95% ДІ: 19,2–29,5%), що дало змогу забезпечити гемодинамічну стабільність, а також поліпшити показники церебрального перфузійного тиску та ефективність мозкового кровотоку в постраждалих військовослужбовців досліджуваних груп.

Під час кореляційного аналізу в 1-ї групі виявлено негативний кореляційний зв'язок середнього ступеня вираженості між величиною гемотранфузії та зміною ШІ ($\rho = -0,353$ при $p = 0,01$), що вказує на важливість гемотранфузії для корекції ГШ і зниження показників ШІ у військовослужбовців із МБТ. Результати отриманих даних наведено на рисунку 3.

У 2-ї групі військовослужбовців не виявлено кореляційного зв'язку між величиною гемотранфузії та зміною ШІ ($\rho = 0,651$), що може вказувати на переважання впливу отриманої ЧМТ на показники ШІ та низьку потребу в корекції крововтрати (рис. 4).

Для 3-ї групи виявлено негативний кореляційний зв'язок середнього ступеня вираженості між величиною гемотранфузії та зміною ШІ ($\rho = -0,525$ при $p = 0,003$), (рис. 5).

Висновки

Інфузійно-трансфузійна терапія у встановлених об'ємах дала змогу знизити на 23,7% (95% ДІ: 19,2–29,5%) показники ШІ в поранених військовослужбовців із бойовою травмою.

Постраждалі з поєднаними ППГ і МБТ потребували більшого об'єму інфузійно-трансфузійної терапії, що впливало на час підготовки до АМЕ з метою переведення до центрів надання спеціалізованої нейрохірургічної допомоги.

Автори заявляють про відсутність конфлікту інтересів і власної фінансової зацікавленості в підготовці статті.

References/Література

1. Cannon JW. (2018). Hemorrhagic shock. *New England Journal of Medicine*. 378 (4): 370–379.
2. Khytryi GP, Ukhach YD. (2022). Assessment of blood loss in injured military personnel with penetrating brain injuries during preparation for aeromedical evacuation. *Ukrainian Journal of Military Medicine*. 3 (4): 93–99. [https://doi.org/10.46847/ujmm.2022.4\(3\)-093](https://doi.org/10.46847/ujmm.2022.4(3)-093).
3. Leibowitz, A, Brotfain E, Koyfman L, Klein M, Hess S, Zlotnik A et al. (2019). Treatment of combined traumatic brain injury and hemorrhagic shock with fractionated blood products versus fresh whole blood in a rat model. *European Journal of Trauma and Emergency Surgery*. 45: 263–271.
4. Mayer AR, Dodd AB, Rannou-Latella JG, Stephenson DD, Dodd RJ, Ling JM, Chaudry IH. (2021). 17 α -Ethinyl estradiol-3-sulfate increases survival and hemodynamic functioning in a large animal model of combined traumatic brain injury and hemorrhagic shock: a randomized control trial. *Critical Care*. 25 (1): 1–13.
5. Muller CR, Courelli V, Lucas A, Williams AT, Li JB, Dos Santos F et al. (2021). Resuscitation from hemorrhagic shock after traumatic brain injury with polymerized hemoglobin. *Scientific reports*. 11 (1): 2509.
6. Stolla M, Zhang F, Meyer MR, Zhang J, Dong JF. (2019). Current state of transfusion in traumatic brain injury and associated coagulopathy. *Transfusion*. 59 (S2): 1522–1528.
7. Zusman BE, Dixon CE, Jha RM, Vagni VA, Henchir JJ, Carlson SW et al. (2021). Choice of whole blood versus lactated Ringer's resuscitation modifies the relationship between blood pressure target and functional outcome after traumatic brain injury plus hemorrhagic shock in mice. *Journal of Neurotrauma*. 38 (20): 2907–2917.

Відомості про авторів:

Хитрий Григорій Павлович – полковник медичної служби, д.мед.н., проф., начальник каф. анестезіології та реанімації Української військово-медичної академії. Адреса: м. Київ, вул. Кияв Острозьких, 45/1; тел.: (044) 280-01-43. <https://orcid.org/0000-0002-7888-1771>.

Ухач Юрій Дмитрович – майор медичної служби, ад'юнкт кафедри анестезіології та реанімації Української військово-медичної академії. Адреса: м. Київ, вул. Кияв Острозьких, 45/1; тел.: (044) 280-01-43. <https://orcid.org/0000-0001-6566-042X>.

Стаття надійшла до редакції 10.12.2022 р., прийнята до друку 14.03.2023 р.

В.Г. Фомін¹, І.В. Ксьонз², Є.М. Гриценко², Є.В. Пилипук²

Пластика вушних раковин при недорозвиненні протизавитка в дітей

¹КП «Дитяча міська клінічна лікарня Полтавської міської ради», Україна

²Полтавський державний медичний університет, Україна

Paediatric Surgery(Ukraine).2023.1(78):30-34; doi 10.15574/PS.2023.78.30

For citation: Fomin VG, Ksonz IV, Grytsenko IeM, Pylypiuk YV. (2023). Otoplasty with underdevelopment of the antihelix in children. Paediatric Surgery (Ukraine). 1(78):30-34. doi: 10.15574/PS.2023.78.30.

Мета – розробити спосіб отоластики в дітей з недорозвиненням протизавитка вушної раковини.

Матеріали та методи. Отоластику власним способом при недорозвиненні протизавитка виконано 47 дітям (30 дівчаткам і 17 хлопчикам) віком від 6 до 16 років. Усі пацієнти мали двобічну деформацію. Термін післяопераційного спостереження становив до 5 років.

Результати. Отоластика в дітей з недорозвиненням протизавитка проводилася власним способом, який включав відшарування шкіри по задній та передній поверхні вушної раковини від хряща розчином анестетика, висічення ділянки шкіри у вигляді еліпса по задній поверхні вушної раковини, розтину хряща до охрястя вздовж зовнішнього краю протизавитка та виконання насічок у шаховому порядку на всю товщу хряща з формуванням П-подібними швами протизавитка. Результатом виконаної корекції було виправлення порушень пропорцій, забезпечення симетрії обох вушних раковин. Насамперед усувався надмірний виступ верхньої частини вушної раковини, оскільки деякий виступ середньої та нижньої частин може бути прийнятним. Анфас завиток обох вушних раковин візуалізувався через протизавиток. Був забезпечений рівний і гладкий контур протизавитка по всій його довжині. Завушне заглиблення занадто не зменшене, при непорушеній його формі. Було забезпечене уникання надмірного притискання вушної раковини до голови. Насічки, що виконуються в шаховому порядку, сприяють зменшенню навантаження на шви, попереджають надлишковий натяг вушного хряща та надмірну корекцію під час формування протизавитка.

Висновки. Запропонований спосіб забезпечує мінімальну травматизацію, сприяє формуванню природної форми протизавитка та дає гарний косметичний результат у дітей з відстовбурченою вушною раковиною при недорозвиненому протизавитку.

Дослідження виконано відповідно до принципів Гельсінської декларації. Протокол дослідження ухвалено Локальним етичним комітетом зазначеної в роботі установи. На проведення досліджень отримано інформовану згоду батьків (або їхніх опікунів), дітей.

Автори заявляють про відсутність конфлікту інтересів.

Ключові слова: отоластика, відстовбурчене вухо, недорозвинення протизавитка, діти.

Otoplasty with underdevelopment of the antihelix in children

V.G. Fomin¹, I.V. Ksonz², Ie.M. Grytsenko², Y.V. Pylypiuk²

¹ME «Children's City Clinical Hospital of Poltava City Council», Ukraine

²Poltava State Medical University, Ukraine

Purpose – to develop a method of otoplasty in children with underdevelopment of the antihelix.

Materials and methods. Otoplasty in our own way in case of underdevelopment of the antihelix was performed in 47 children (30 girls and 17 boys) aged from 6 to 16 years. All patients had bilateral deformity. The postoperative follow-up period was to 5 years.

Results. Otoplasty in children with underdevelopment of the antihelix was performed by our own method, which included detachment of the skin on the posterior and anterior surface of the auricle from the cartilage with an anesthetic solution, excision of the skin in the form of

an ellipse on the posterior surface of the auricle, cutting the cartilage to the perichondrium along the outer edge of the antihelix, and making staggered notches on the entire thickness of the cartilage, forming the antihelix with U-shaped sutures. The result of the correction was the correction of proportional disorders, ensuring the symmetry of both ears. First of all, the excessive protrusion of the upper part of the auricle was eliminated, since some protrusion of the middle and lower parts may be acceptable. The full-face helix of both auricles was visualized through an antihelix. An even and smooth contour of the antihelix along its entire length was provided. The nuchal recess was not reduced too much, while its shape was not violated. Excessive pressing of the auricle against the head was avoided. Staggered notches help to reduce the excessive pressure on the suture, prevent tension of the ear cartilage and overcorrection during the formation of the antihelix.

Conclusions. The proposed method provides minimal trauma, promotes the formation of a natural antihelix shape and provides a good cosmetic result in children with protruding ear with underdeveloped antihelix.

The research was carried out in accordance with the principles of the Declaration of Helsinki. The study protocol was approved by the Local Ethical Committee of the institution mentioned in the work. Informed consent was obtained from the parents of the children (or their guardians), children.

No conflict of interests was declared by the authors.

Keywords: otoplasty, protruding ear, underdevelopment of the antihelix, children.

Вступ

Відстовбурчені вушні раковини вважаються найпоширенішою і найлегшою за проявами анатомічних змін вродженою деформацією вушної раковини. Частота виявлення цієї патології серед населення, за даними різних авторів, становить 5–13,5%. Хоча ця деформація не має фізіологічних наслідків, через соціальну значущість вона часто потребує хірургічної корекції. Пацієнти з відстовбурченими вухами більш схильні до розвитку психосоціальних проблем, пов'язаних із власним зовнішнім виглядом, у тому числі до психологічного стресу, емоційних травм і відхилень у поведінці [1,4,5].

Цей естетичний дефект насправді включає цілу групу деформацій, які мають такий загальний зовнішній прояв, як відстовбурчене вухо. Це може бути наслідком класичної недорозвиненості або відсутності протизавитків, надлишкового виступу вушної раковини або їхнього поєднання. Така деформація може посилюватися наявністю закрученої або відстовбурченої мочки вуха.

У 90,3% випадків вуха, що стирчать, обумовлені недорозвиненням протизавитка та його ніжки. Ступінь недорозвинення протизавитка варіює від повної його відсутності, коли відстовбурчена вся вушна раковина, до часткового недорозвинення, коли надмірно виступає лише верхній полюс вуха [7].

Головною метою естетичної отоластики є результат, при якому всі кориговані параметри вушної раковини або відповідають усім естетичним канонам, або максимально наближені до таких.

За даними G. La Trenta та співавт., під час корекції вух, що стирчать, слід пам'ятати про три анатомічні цілі хірургічного втручання: створення гладкої, округлої та чітко визначеної антиспіральної складки; раковинний кут 90 градусів; зменшення раковини або зменшення конхомастоїдального кута [2].

Із розвитком технік отоластики виділилися два напрями. У першому, згідно з Дж. Мустарда, для формування протизавитків використовують шви. Друга група операцій означає хірургічні втручання на хрящі шляхом розрізів, дермабразії або рифлення. Більшість сучасних методик є поєднанням цих двох підходів, використовуючи шви для фіксації остаточного положення протизавитка, але додаючи методи видозміни хряща для зниження ризику повторного відстовбурчення [6].

Багато описаних операцій з відтворення недорозвиненого протизавитка свідчать про відсутність повного задоволення кожною з них.

Мета дослідження – розробити спосіб отоластики при недорозвиненні протизавитка в дітей.

Матеріали та методи дослідження

Отоластику власним способом при недорозвиненні протизавитка виконано 47 дітям (30 дівчаткам і 17 хлопчикам) віком від 6 до 16 років.

Усі пацієнти мали двобічну деформацію. Дітям віком до 12 років оперативне втручання проведено під загальною анестезією в поєднанні з місцевою інфільтрацією розчином анестетика, дітям старшого віку – під місцевою анестезією.

Термін післяопераційного спостереження становив до 5 років.

Дослідження виконано відповідно до принципів Гельсінської декларації. Протокол дослідження ухвалено Локальним етичним комітетом зазначеної в роботі установи. На проведення досліджень отримано інформовану згоду батьків (або опікунів), дітей.

Результати дослідження

Розроблений спосіб отоластики при недорозвиненні протизавитка полягає в такому.

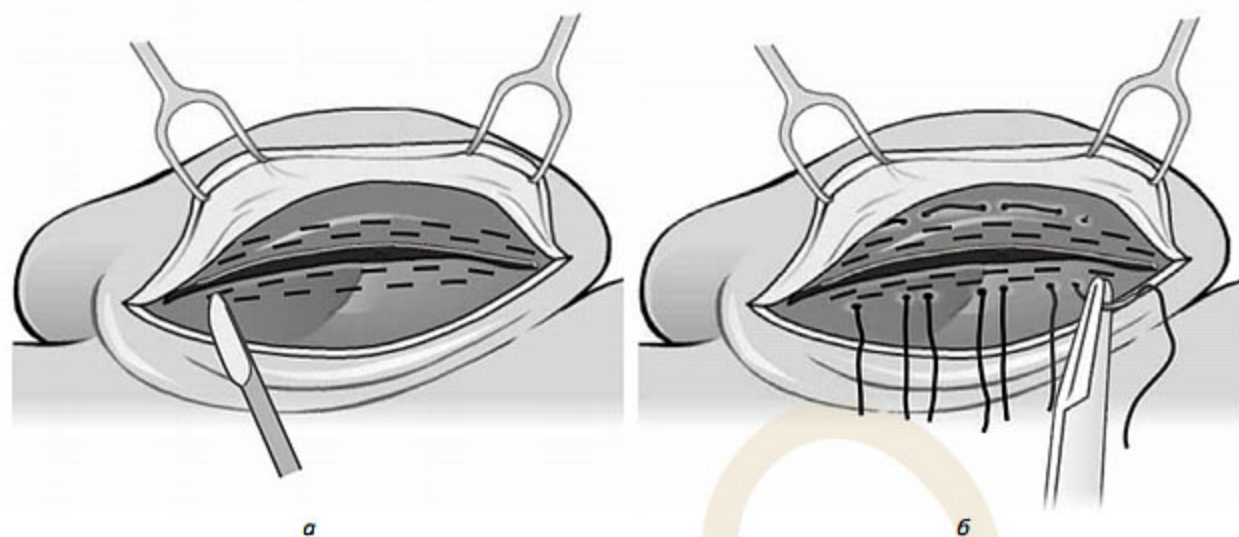


Рис. 1. Схематичне зображення етапів отоластики при недорозвиненні протизавитка: а – висічення ділянки шкіри у вигляді еліпса, розтин хряща та виконання насічок у шаховому порядку; б – накладення П-подібних швів

Під загальним знеболюванням проводили відшарування шкіри по задній та передній поверхні вухної раковини від хряща розчином анестетика. По задній поверхні вухної раковини висікали ділянку шкіри у вигляді еліпса з верхньою межею на рівні роздвоєння протизавитка, з нижньою – на рівні протикозелка. Проводили розтин хряща до охрястя вздовж зовнішнього краю протизавитка, верхня межа – вище роздвоєння на 0,5 см, нижня межа – на рівні протикозелка. Уздовж протизавитка, що формується, наносили насічки на всю товщу хряща, до-

вжиною до 0,3 см у шаховому порядку (рис. 1а). П-подібними швами синтетичною ниткою формували протизавиток (рис. 1б). За наявності великої чаші вухної раковини виконували резекцію останньої. На шкіру накладали неперервний шов ниткою, що розсмоктується. На сформований протизавиток і чашу вухної раковини по зовнішній поверхні накладали ватний тампон, змочений антисептиком.

Запропонований спосіб відповідав основним вимогам до отоластики, які сформулював у 1968 р. А. McDowell [3]. Результатом виконаної корекції




Рис. 2. Дитина С., віком 7 років. Передопераційний вид: а – спереду; б – збоку правого вуха; в – збоку лівого вуха

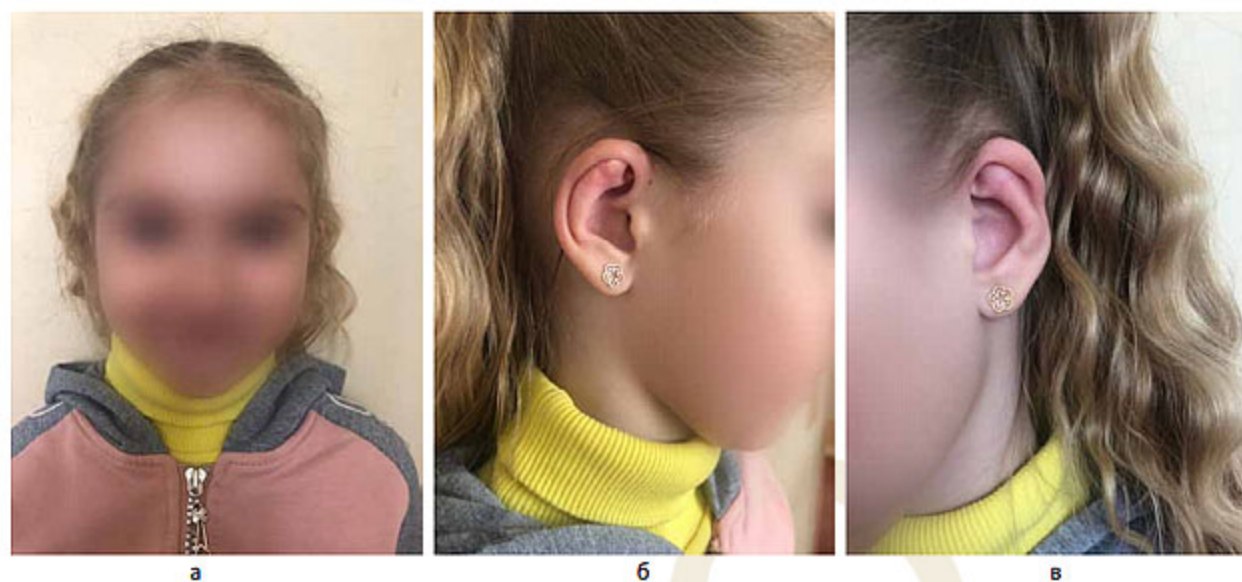


Рис. 3. Дитина С., віком 7 років. Післяопераційний вигляд: а – спереду; б – збоку правого вуха; в – збоку лівого вуха

було виправлення порушень пропорцій, забезпечення симетрії обох вušних раковин. Насамперед усувався надмірний виступ верхньої частини вušної раковини, оскільки деякий виступ середньої та нижньої частин може бути прийнятним. Анфас завиток обох вušних раковин візуалізувався через протизавиток. Був забезпечений рівний і гладкий контур протизавитка по всій його довжині. Завушне заглиблення занадто не зменшене при непорушеній його формі. Було забезпечене уникнення надмірного притискання вušної раковини до голови.

Тривалість операції для кожного вуха становила 30–40 хв. У всіх випадках ускладнень післяопераційного періоду у вигляді гематом, нагноєння, викривлення слухового проходу, гіпертрофічних або келоїдних рубців, порушень васкуляризації та іннервації не спостерігалось. Діти та їхні батьки висловлювали задоволення отриманим косметичним результатом. Випадків рецидиву не було.

На рисунку 2 показаний зовнішній вигляд дитини до корекції, на рисунку 3 – після оперативного втручання.

Обговорення

Вухо – це частина людського тіла, яка або акцентує на собі надмірну увагу оточуючих, або повністю випадає з поля зору. Причому в першому випадку це відбувається через дефект цієї частини тіла, а в другому – вušна раковина відповідає всім естетичним канонам. В ідеалі зовнішнє вухо має настільки гармонійно поєднуватися не тільки з головою, але і з усім тілом власника, щоб бути в очах того, хто дивиться, якомога менш помітним.

Відстовбурчені вуха можуть призводити до психологічних проблем, особливо в дітей, ставати приводом для глузування в дітей шкільного віку, формувати хронічні розлади, пов'язані з психологічним розвитком і формуванням характеру. Досить цікаво, що проста проблема зовнішності так сильно виділяється в суспільстві, сприймається як проблема, позначається як прізвисько та використовується як найяскравіша риса для опису людини. Отже, проблема корекції відстовбурчених вух є актуальною, оскільки вони викликають значно більше психологічних проблем, ніж пов'язані з ними проблеми зовнішності [6].

Протягом багатьох років були описані різні техніки для корекції відстовбурчених вух, які традиційно поділяються на техніки з висіченням частини хряща та техніки зі збереженням хряща. Корекція, досягнута за допомогою методів із висіченням частини хряща, є більш постійною, але вважається, що вони більш схильні до післяопераційної деформації через гострі краї, які утворюються під час розсічення хряща. Основна перевага отопластики зі збереженням хряща полягає в тому, що вона менш схильна до ускладнень і має менший ризик післяопераційних деформацій, хоча і підвищує ризик рецидиву [4].

Розроблений спосіб корекції вušних раковин із недорозвиненим протизавитком спрямований на формування складки протизавитка шляхом накладання постійних стягуючих швів на вušний хрящ із внутрішнього боку з використанням методики послаблення хряща. Насічки, що виконуються в шаховому порядку, сприяють зменшенню навантаження на шви, попереджають надлишковий натяг вušного хряща та надмірну корекцію при формуванні протизавитка.

Оригінальні дослідження. Пластична хірургія

Висновки

Запропонований спосіб забезпечує мінімальну травматизацію, сприяє формуванню природної форми протизавитка та дає гарний косметичний результат у дітей з відстовбурченою вушною раковиною при недорозвиненому протизавитку.

Автори заявляють про відсутність конфлікту інтересів.

References/Література

1. Ali K, Meaie JD, Maricevich RS, Olshinka A. (2017, Aug). The Protruding Ear: Cosmetic and Reconstruction. *Semin Plast Surg.* 31 (3): 152–160.

Відомості про авторів:

Фомін Володимир Георгійович – асистент каф. хірургії № 2 Полтавського ДМУ, лікар-хірург дитячий дитячого хірургічного відділення КП «Дитяча міська клінічна лікарня Полтавської міської ради». Адреса: м. Полтава, вул. О. Бідного, 2; тел./факс +38 (0532) 68–96–71.

Ксьонз Ігор Володимирович – д.мед.н., проф. каф. хірургії № 2 Полтавського ДМУ. Адреса: м. Полтава, вул. О. Бідного, 2; тел./факс +38 (0532) 68–96–71. <https://orcid.org/0000-0002-7703-1759>.

Триценко Євген Миколайович – к.мед.н., доц. каф. хірургії № 2 Полтавського ДМУ. Адреса: м. Полтава, вул. О. Бідного, 2; тел./факс +38 (0532) 68–96–71. <https://orcid.org/0000-0003-3173-3859>.

Палитюк Євген Вікторович – асистент каф. хірургії № 2 Полтавського ДМУ. Адреса: м. Полтава, вул. О. Бідного, 2; тел./факс +38 (0532) 68–96–71. <https://orcid.org/0000-0002-2338-8103>.

Стаття надійшла до редакції 18.12.2022 р., прийнята до друку 14.03.2023 р.

2. La Trenta G. Otoplasty. (1994). In: Rees TD, LaTrenta GS, eds. *Aesthetic Plastic Surgery*. 2nd ed. Philadelphia, Pa.: Saunders: 891–921.
3. McDowell AJ. (1968). Goals in otoplasty for protruding ears. *Plast Reconstr Surg.* 41: 17–27.
4. Mogl AG, Palackic A, Cambiaso-Daniel J, Duggan RP, Vappiani M, Giraudi C, Raposio E, Bertossi D, Gualdi A. (2022, Jun 15). Conchal Excision Techniques in Otoplasty: A Literature Review. *Plast Reconstr Surg Glob Open.* 10 (6): e4381.
5. Nassimizadeh A, Nassimizadeh M, Grace LP. (2019). Auricular prominence and otoplasty – An overview. *Journal of entomology.* 12 (1): 71–74.
6. Okumus A. (2020). Importance and necessity of surgical combinations in the correction of prominent ears for natural and long-lasting results. *Turkish Journal of Plast Surg.* 28 (1): 33–37.
7. Schneider AL, Sidle DM. (2018, Feb). Cosmetic Otoplasty. *Facial Plast Surg Clin North Am.* 26 (1): 19–29.

УДК 616.712-007.2-089.843(045)

В.М. Пилипко^{1,3}, А.Ф. Левицький^{1,3}, М.Ю. Карпінський², О.Д. Карпінська²

Експериментальні дослідження величини прогину пластини для корекції лійкоподібної деформації грудної клітки під впливом згинаючого навантаження

¹Національний медичний університет імені О.О. Богомольця, м. Київ, Україна²ДУ «Інститут патології хребта та суглобів імені професора М.І. Ситенка НАМН України», м. Харків³Національна дитяча спеціалізована лікарня «ОХМАТДИТ», м. Київ, Україна

Paediatric Surgery(Ukraine).2023.1(78):35-41; doi 10.15574/PS.2023.78.35

For citation: Pylipko VM, Levytskyi AF, Karpinskyi MYu, Karpinska OD. (2023). Experimental studies of the amount of deflection of the plate for the correction of the funnel-shaped deformation of the chest under the influence of bending load. Paediatric Surgery (Ukraine). 1(78):35-41. doi: 10.15574/PS.2023.78.35.

Одним із провідних методів реконструкції лійкоподібної деформації грудної клітки є нерезекційна торакопластика, або операція за Nuss. Для її виконання застосовують імплантовані системи, що складаються з однієї або двох коригуючих пластин. Методика мініінвазивна, не потребує великих розрізів і резекції ребер. Але бувають ускладнення, пов'язані з недостатньою міцністю кісткової тканини, яка, за даними літератури, визначається в дуже широкому діапазоні.

Мета – визначити залежність величини прогину одинарної та здвоєних пластин для корекції деформації груднини від величини згинаючого навантаження; розробити методику визначення коригуючого навантаження, яке здійснює пластина на кістковій структурі при корекції.

Матеріали та методи. Проводили експериментальні дослідження пластин для корекції деформацій груднини. Використовували 6 пластин. У першій частині експерименту кожну пластину випробовували окремо. У другій – пластини з'єднували попарно, і кожну пару випробовували на згин. Усього випробовували 3 пари пластин. Величину згинаючої сили поступово збільшували від 0 Н з кроком 50 Н. На кожному кроці фіксували величину прогину пластини.

Результати. Результати експериментальних досліджень одинарних пластин засвідчили, що відхилення величин прогину статистично значуще ($p > 0,05$) не відрізнялося від розрахункових показників на всьому діапазоні згинаючих навантажень. Проведені дослідження здвоєних пластин для корекції деформацій груднини також не виявили статистично значущих ($p > 0,05$) відмінностей величин прогину зразків, отриманих в експерименті, від розрахованих показників. Результати проведеного дослідження дали змогу розробити методику розрахунку величини сили, з якою пластина діє на груднину при корекції її деформації.

Висновки. Розроблено методику визначення величини сили, з якою пластина впливає на груднину при корекції деформації певної величини. Підтверджено, що розрахункові дані про величини прогину пластини під впливом згинаючого навантаження і дані, отримані в експерименті, статистично значуще не різняться між собою. Отримані дані можуть бути корисними для вибору розміру коригуючої пластини, способу її кріплення до ребер, а також для моделювання варіантів накладання пластин для корекції різних деформацій груднини.

Дослідження виконано відповідно до принципів Гельсінської декларації. Протокол дослідження ухвалено Локальним етичним комітетом зазначеної в роботі установи. На проведення досліджень отримано інформовану згоду пацієнтів.

Автори заявляють про відсутність конфлікту інтересів.

Ключові слова: грудна клітка, лійкоподібна деформація, коригуюча пластина, навантаження.

Оригінальні дослідження. Торакальна хірургія**Experimental studies of the amount of deflection of the plate for the correction of the funnel-shaped deformation of the chest under the influence of bending load**V.M. Pylypko^{1,2}, A.F. Levytskyi^{1,2}, M.Yu. Karpinskyi², O.D. Karpinska²¹Bogomolets National Medical University of Ukraine, Kyiv²Sytenko Institute of the Spine and Joints Pathology of NAMS of Ukraine, Kharkiv³National Children's Specialized Hospital «OKHMATDYT», Kyiv, Ukraine

One of the leading methods of reconstruction of the funnel-shaped deformity of the chest is nonresection thoracoplasty, or Nuss surgery. For its implementation, implanted systems consisting of one or two corrective plates are used. The technique is minimally invasive, does not require large incisions and resection of ribs. But there are complications related to the insufficient strength of bone tissue, which according to the literature is defined in a very wide range.

Purpose – to determine the dependence of the amount of deflection of single and double plates for the correction of sternum deformity on the amount of bending load; to develop a method of determining the corrective load that the plate exerts on bone structures during correction.

Materials and methods. Experimental studies of plates for correction of sternum deformities were performed. We used 6 plates. In the first part of the experiment, each plate was tested separately. In the second part, the plates were connected in pairs, and each pair was tested for bending. In total, 3 pairs of plates were tested. The bending force was gradually increased from 0 N in increments of 50 N. At each step, the deflection of the plate was recorded.

Results. The results of experimental studies of single plates showed that the deviation of deflection values did not differ statistically significantly ($p > 0.05$) from the calculated values over the entire range of bending loads. The studies of the twin plates for the correction of sternum deformities also did not reveal statistically significant ($p > 0.05$) differences in the deflection values of the samples obtained in the experiment from the calculated values. The results of the study made it possible to develop a methodology for calculating the force with which the plate acts on the sternum when correcting its deformation.

Conclusions. A methodology has been developed for determining the force with which the plate acts on the sternum when correcting a deformation of a certain magnitude. It is confirmed that the calculated data on the deflection of the plate under the influence of bending load and the data obtained in the experiment do not differ statistically significantly. The data obtained can be useful for selecting the size of the corrective plate, the method of its attachment to the ribs, as well as for modeling the options for applying plates to correct various sternum deformities.

The research was carried out in accordance with the principles of the Helsinki Declaration. The study protocol was approved by the Local Ethics Committee of the institution mentioned in the paper. The informed consent of the patient was obtained for conducting the studies. No conflict of interests was declared by the authors.

Keywords: chest cell, funnel-shaped deformation, corrective plate, load.

Вступ

Одним із провідних методів реконструкції лінійкоподібної деформації грудної клітки є нерезекційна торакопластика, або операція за Nuss [10,14,18]. Для її виконання використовують імплантовані системи, що складаються з однієї або двох коригуючих пластин [15]. Методика мініінвазивна, не потребує великих розрізів і резекції ребер. Корекцію здійснюють шляхом вигинання запалої частини грудинно-реберного комплексу вентрально. Але бувають ускладнення, пов'язані з недостатньою міцністю кісткової тканини, яка, за даними літератури, визначається в дуже широкому діапазоні [1,2,8,9,11,22]. Це також пов'язано з невизначеністю величини навантаження, яке здійснюють коригуючі пластини на кісткові структури [7]. Незважаючи на значні переваги мініінвазивної корекції деформацій грудної клітки, існує багато ускладнень, у тому числі тих, які стосуються незадовільної корекції або ротації фіксатора, гіперкорекції [3–5,12,20,21]. Особливості силової взаємодії між фіксатором та елементами грудної клітки

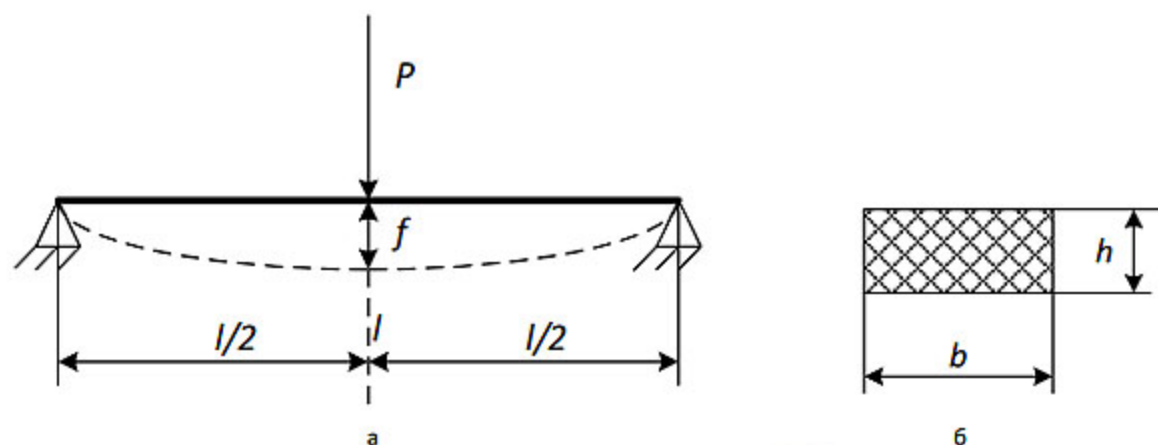
за використання однієї та декількох пластин досі не вивчені.

Мета дослідження – визначити залежність величини прогину одинарної та здвоєних пластин для корекції деформації груднини від величини згинаючого навантаження; розробити методику визначення коригуючого навантаження, яке здійснює пластина на кісткові структури при корекції.

Матеріали та методи дослідження

У лабораторії біомеханіки ДУ «Інститут патології хребта та суглобів імені професора М.І. Ситенка НАМН України» проводили експериментальні дослідження пластин для корекції деформацій груднини. Пластини випробовували на згин. За даними технічної літератури [19], якщо величина початкового прогину балки не перевищує $\frac{1}{4}$ її довжини, то розрахунки можна виконувати, як для прямої балки. Тому обрали розрахункову схему експерименту (рис. 1).

Усього у випробуваннях використовували 6 пластин. У першій частині експерименту кожену пласти-



Примітки: P – згинаюча сила; f – стріла прогину; l – довжина балки; b – ширина балки; h – висота балки.

Рис. 1. Розрахункова схема: а – схема навантаження; б – профіль балки

ну випробовували окремо. У другій – пластини з'єднували попарно (рис. 2), і кожну пару випробовували на згин. Усього випробували 3 пари пластин.

Під час експерименту величину згинаючої сили поступово збільшували від 0 Н з кроком 50 Н. На кожному кроці фіксували величину прогину пластини. У зв'язку з тим, що діапазон вимірювання величини прогину мікрометром часового типу був обмежений 10 мм, величину навантаження збільшували до досягнення цього показника.

Для контролю величини згинаючої сили використовували тензометричний датчик «SBA-100L» з пристроєм реєстрації «CAS» типу CI-2001A. Величину прогину кінця пластини вимірювали за допомогою мікрометра часового типу.

Дані експериментальних досліджень опрацьовано статистично. Розраховано середнє (M), стандартне відхилення (SD) та розкид значень ($min+max$) досліджень зразків. Відповідність отриманих експериментальних даних одинарних пластин розрахунковим значеннями прогину визначено за допомогою одномірного t -тесту. Дані експерименту відображено на діаграмах [13].

Дослідження виконано відповідно до принципів Гельсінської декларації. Протокол дослідження ухвалено Локальним етичним комітетом зазначеної в роботі установи. На проведення досліджень отримано інформовану згоду пацієнтів.

Результати дослідження та їх обговорення

До початку експерименту проводили теоретичні розрахунки величини прогину пластини при різних значеннях величини згинаючого навантаження. Для розрахунків використовували розрахункову схему, наведену на рисунку 1.

Для обраної розрахункової схеми величину стріли прогину визначали за формулою [17]:

$$f = \frac{Pl^3}{192EJ} \quad (1)$$

де P – величина згинаючої сили;

E – модуль пружності матеріалу;

l – довжина пластини;

J – момент інерції пластини.

Для пластини прямокутного профілю момент інерції визначали за формулою [17]:

$$J = \frac{bh^3}{12} \quad (2)$$

де b – ширина пластини;

h – висота пластини.

За вихідні дані для розрахунку обирали:

$l=280$ мм

$b=15$ мм

$h=2,5$ мм

$E=110$ ГПа (за даними фірми «ChM» та стандартів ISO [6]).

Визначали величину моменту інерції для обраних пластин, для чого переводили величини геометричних параметрів пластини в метри:

$$J = \frac{0,015 \cdot 0,0025^3}{12} = 1,95 \quad (3)$$

Підставляли отримане значення моменту інерції в рівняння (1), та, задавшись значеннями величини згинаючої сили P , визначали величини стріли прогину для однієї пластини.

Для розрахунку здвоєної пластини значення її ширини збільшували вдвічі, тобто:

$b=30$ мм.

Оригінальні дослідження. Торакальна хірургія




Рис. 2. Пластини, використані в експерименті: а – пластина; б – пластини, з'єднані в пару; в – пластина на стенді для біомеханічних досліджень

Таблиця 1

Значення величини прогину пластини залежно від величини прикладеного навантаження

Навантаження, Н	Прогин, мм	
	одинарна пластина	здвоєна пластина
50	1,68	0,84
100	3,35	1,68
150	5,03	2,51
200	6,70	3,35
250	8,38	4,19
300	10,05	5,03
350	11,73	5,86
400	13,41	6,70
450	15,08	7,54
500	16,76	8,38
550	18,43	9,22
600	20,11	10,05

Таблиця 2

Результати експериментальних досліджень величини прогину одинарних пластин для корекції деформації груднини під впливом згинаючого навантаження

Навантаження, Н	Прогин, мм		Одновибірковий t-тест
	розрахунок	експеримент	
50	1,68	1,70±0,11 1,55÷1,86	t=0,402 p=0,704
100	3,35	3,58±0,30 3,21÷3,94	t=1,878 p=0,119
150	5,03	5,16±0,73 4,31÷5,92	t=0,431 p=0,685
200	6,70	6,42±0,40 6,00÷7,07	t=2,154 p=0,084
250	8,38	8,62±0,95 7,47÷9,94	t=0,629 p=0,557
300	10,05	10,21±1,26 8,73÷11,87	t=0,302 p=0,774

Тоді значення моменту інерції набувало нового вигляду:

$$J = \frac{0,03 \cdot 0,025^3}{12} = 3,91 \cdot 10^{-11}, \quad (4)$$

Величину прогину здвоєної пластини визначали, підставивши значення моменту інерції з рівняння (4) до рівняння.

Дані розрахунків величин прогину як одинарної, так і здвоєної пластин, залежно від прикладеного навантаження, наведено в таблиці 1.

Другим етапом роботи проводили експериментальні дослідження величини прогину пластин для корекції деформації груднини під впливом згинаючого навантаження. Дані про результати експериментальних досліджень одинарних пластин наведено в таблиці 2.

Результати експериментальних досліджень одинарних пластин для корекції деформацій груднини на згин показали, що відхилення величин прогину статистично значуще ($p > 0,05$) не відрізнялося від розрахункових показників на всьому діапазоні згинаючих навантажень.

Наочне уявлення про співвідношення розрахункових та отриманих в експерименті величин прогину одинарних пластин для корекції деформацій груднини відображено на рисунку 3.

На рисунку 3 показано, що відхилення показників прогину зразків пластин, випробуваних на згин, від розрахункових значень було незначним, хоча і мало тенденцію до збільшення в разі підвищення величини навантаження.

У таблиці 3 наведено дані про результати експериментальних досліджень величини прогину здвоєних пластин для корекції деформації груднини під впливом згинаючого навантаження.

Проведені дослідження на згин здвоєних пластин для корекції деформацій груднини також не виявили статистично значущих ($p > 0,05$) відмінностей вели-

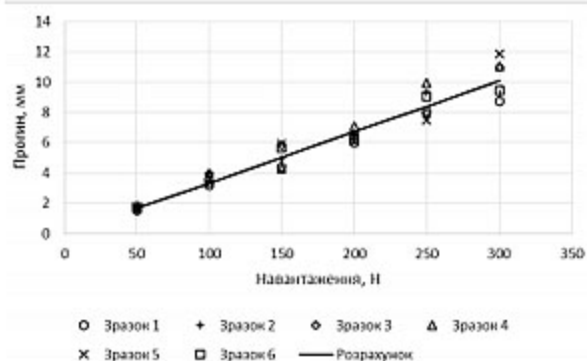


Рис. 3. Графік залежності величини прогину одинарних пластин від величини навантаження за даними розрахунку та експерименту

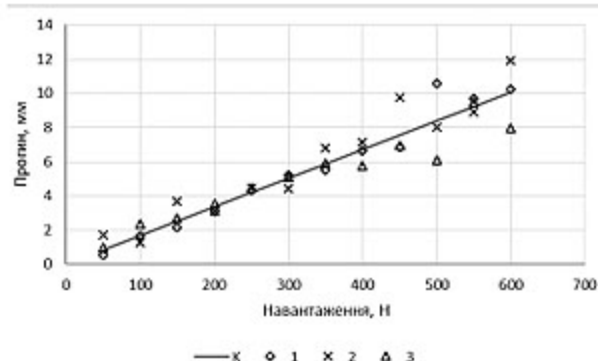


Рис. 4. Графік залежності величини прогину здвоєних пластин від величини навантаження за даними розрахунку та експерименту

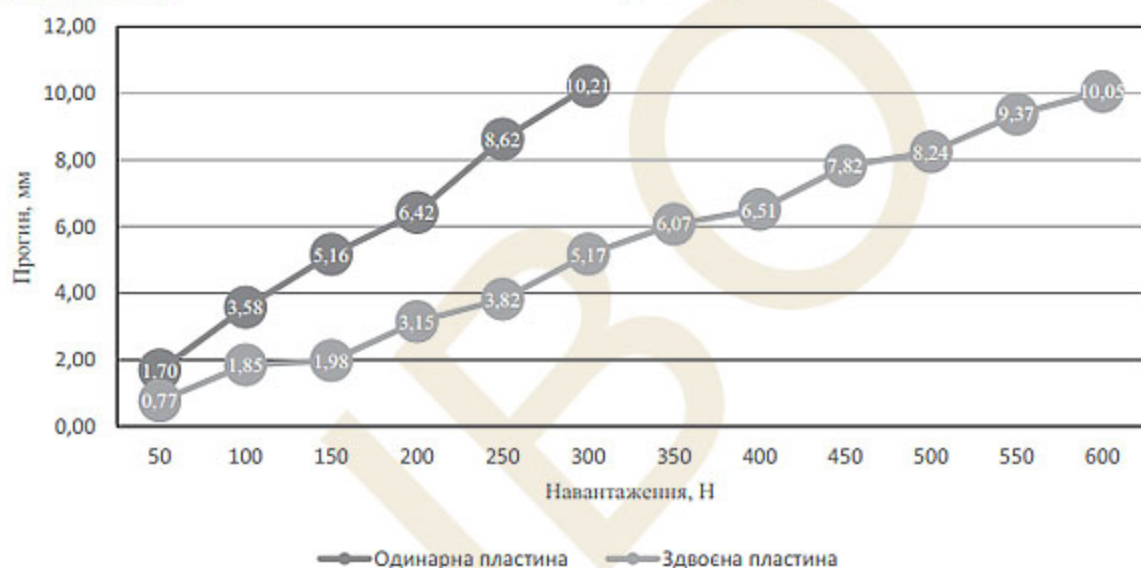


Рис. 5. Графік зміни середніх величин прогину одинарних і здвоєних пластин залежно від величини навантаження

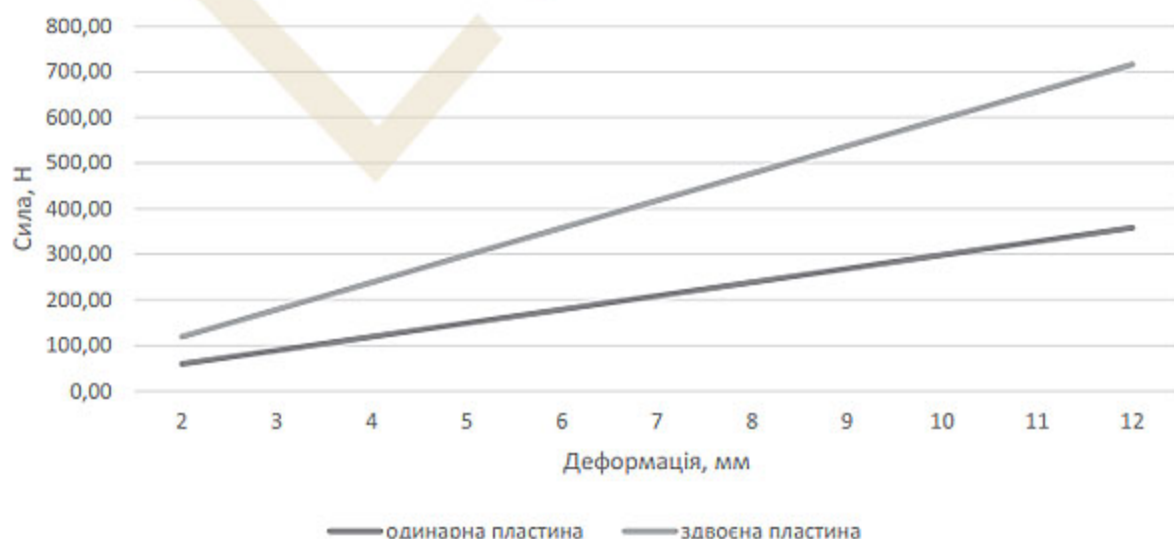


Рис. 6. Графік залежності величини коригуючої сили від величини деформації груднини, яку необхідно скоригувати

Оригінальні дослідження. Торакальна хірургія

Таблиця 3

Результати експериментальних досліджень величини прогину здвоєних пластин для корекції деформації груднини під впливом згинаючого навантаження

Навантаження, Н	Прогин, мм		Одновибірковий t-тест
	розрахунок	експеримент	
50	0,84	1,08±0,59 0,54÷1,71	t=0,716 p=0,548
100	1,68	1,78±0,56 1,26÷2,38	t=2,379 p=0,140
150	2,51	2,84±0,77 2,17÷3,68	t=1,899 p=0,198
200	3,35	3,26±0,26 3,09÷3,56	t=1,680 p=0,235
250	4,19	4,44±0,09 4,34÷4,50	t=8,924 p=0,012
300	5,03	4,91±0,43 4,42÷5,20	t=-0,354 p=0,757
350	5,86	6,07±,65 5,52÷6,78	t=2,847 p=0,104
400	6,70	6,51±0,70 5,76÷7,13	t=1,276 p=0,330
450	7,54	7,82±1,65 6,82÷9,73	t=0,862 p=0,479
500	8,38	8,24±2,25 6,08÷10,58	t=0,181 p=0,873
550	9,22	9,37±,41 8,91÷9,70	t=1,555 p=0,260
600	10,05	10,05±1,98 7,99÷11,94	t=0,046 p=0,967

Таблиця 4

Величини сили, з якою одинарна та здвоєна платини впливатимуть на груднину при корекції її деформацій різної величини

Деформація груднини, мм	Коригуюча сила, Н	
	одинарна пластина	здвоєна пластина
2	59,7	119,4
3	89,5	179,0
4	119,4	238,7
5	149,2	298,4
6	179,0	358,1
7	208,9	417,8
8	238,7	477,4
9	268,6	537,1
10	298,4	596,8
11	328,2	656,5
12	358,1	716,1

чин прогину зразків, отриманих в експерименті, від розрахованих показників.

Графік, наведений на рисунку 4, дає змогу наочно порівняти залежність величини прогину здвоєних пластин від величини згинаючого навантаження за даними розрахунку та експерименту.

Слід зазначити, що, незважаючи на збільшення розкиду показників прогину здвоєних зразків пластин при високих навантаженнях, за середніми значеннями різниця з розрахованими показниками не набула статистичної значущості.

Графік, наведений на рисунку 5, відображає зміни середніх показників величин прогину одинарних і здвоєних пластин для корекції деформації груднини від величини прикладеного згинаючого навантаження.

Доцільно припустити, що пластина діє на груднину саме з тією силою, яка потрібна для її згинання на необхідну величину. Оскільки проведений експеримент визначив відсутність статистично значущих відмінностей між розрахованими та експериментальними даними, ми визначили, з якою силою впливала одинарна та здвоєна пластини на груднину при корекції деформації певної величини. Для вирішення цього завдання виконували перетворення формули (1), яка отримала такий вигляд:

$$P = \frac{192fEJ}{l^3}, \quad (5)$$

Тепер, якщо ми задали величину деформації f і підставили відповідні значення моменту інерції для одинарної та здвоєної пластин, то отримали значення величини сили, з якою ці пластини впливатимуть на груднину при її корекції. Дані про величини коригуючої сили залежно від величини деформації груднини наведено в таблиці 4.

Для наочного та зручнішого визначення величини сили, з якою коригуючі пластини діють на груднину залежно від величини її деформації, побудовано графік, наведений на рисунку 6.

Результати проведеного дослідження дали змогу розробити методику розрахунку величини сили, з якою пластина діє на груднину при корекції її деформації. Отримані дані можуть бути корисними для вибору розміру коригуючої пластини, способу її кріплення до ребер [16], а також для моделювання варіантів накладання пластин для корекції різних деформацій груднини методом скінчених елементів.

Висновки

Розроблено методику визначення величини сили, з якою пластина впливає на груднину при корекції деформації певної величини.

Підтверджено, що розрахункові дані про величини прогину пластини під впливом згинаючого навантаження і дані, отримані в експерименті, статистично значуще не різняться між собою.

Отримані дані можуть бути корисними для вибору розміру коригуючої пластини, способу її кріплення до ребер, а також для моделювання варіантів накладання пластин для корекції різних деформацій груднини.

Автори заявляють про відсутність конфлікту інтересів.

References/Література

- Abramson H, Aragone X, Blanco JB, Ciano A, Abramson L. (2016, Mar 23). Minimally invasive repair of pectus carinatum and how to deal with complications. *J Vis Surg*. 2: 64. doi: 10.21037/jovs.2016.03.11.
- Cohee AS, Lin JR, Frantz FW et al. (2013). Staged management of pectus carinatum. *J Pediatr Surg*. 48: 315–20. doi: 10.1016/j.jpedsurg.2012.11.008.
- David VL. (2022). Current Concepts in the Etiology and Pathogenesis of Pectus Excavatum in Humans-A Systematic Review. *J Clin Med*. 11: 1241.
- Ewais MM, Chaparala S, Uhl R, Jaroszewski DE. (2018). Outcomes in adult pectus excavatum patients undergoing Nuss repair. *Patient Relat Outcome Meas*. 9: 65–90.
- Hebra A, Calder BW, Leshner A. (2016). Minimally invasive repair of pectus excavatum. *J Vis Surg*. 2: 73.
- ISO 5832-3:2021. (2016). Implants for surgery. Metallic materials. Part 3: Wrought titanium 6-aluminum 4-vanadium alloy: 17. URL: <https://www.iso.org/standard/66637.html>.
- Kamins'ka MO, Dihtyar VA, Yares'ko OV. (2022). Obgruntuvannya optimal'noyi dovozhynta ta formy plastyny dlya korektsiyi vrodzhenoyi liykopodibnoyi deformatsiyi klitky. *Trauma*. 23 (2): 25–28. [Камінська МО, Дігтяр ВА, Яресько ОВ. (2022). Обґрунтування оптимальної довжини та форми пластини для корекції вродженої ліycopодібної деформації грудної клітки. *Травма*. 23 (2): 25–28]. doi: 10.22141/1608-1706.2.23.2022.887.
- Katrançoglu O, Akkas Y, Karadayi S, Sahin E, Kaptanoğlu M. (2018, Jan). Is the Abramson technique effective in pectus carinatum repair? *Asian J Surg*. 41 (1): 73–76. doi: 10.1016/j.asjsur.2016.09.008.
- Kocher G, Gioutsos K, Nguyen TL, Sesia S. (2021, Dec 6). Minimally invasive repair of pectus carinatum using the Abramson technique. *Multimed Man Cardiothorac Surg*. doi: 10.1510/mmcts.2021.082.
- Levytskyi AF, Pylypko VM, Godik OS, Bebesko OV. (2021). Evolution of methods of surgical correction of pectus excavatum

in children: single center experience. *Paediatric Surgery.Ukraine*. 4 (73): 38–43. [Левіцький АФ, Пилипко ВМ, Годік ОС, Бебешко ОВ. (2021). Еволюція методик хірургічної корекції ліycopодібної деформації грудної клітки в дітей: одноцентровий досвід. *Хірургія дитячого віку*. 4 (73): 38–43]. doi: 10.15574/PS.2021.73.38.

- Muntean A, Stoica I, Saxena AK. (2018, Feb). Pigeon chest: comparative analysis of surgical techniques in minimal access repair of pectus carinatum (MARPC). *World J Pediatr*. 14 (1): 18–25. doi: 10.1007/s12519-018-0121-2.
- Nagasao T, Noguchi M, Miyamoto J, Jiang H, Ding W, Shimizu Y, Kishi K. (2010). Dynamic effects of the Nuss procedure on the spine in asymmetric pectus excavatum. *The Journal of Thoracic and Cardiovascular Surgery*. 140 (6): 1294–1299. doi: 10.1016/j.jtcvs.2010.06.025.
- Nasledov A. (2011). SPSS 19: profesiyunnyy statystychnyy analiz danykh. SPB: Pyter: 400. [Наследов А. (2011). SPSS 19: профессиональный статистический анализ данных. СПб: Питер: 400].
- Nuss D, Obermeyer RJ, Kelly RE. (2016). Nuss bar procedure: past, present and future. *Annals of cardiothoracic surgery*. 5 (5): 422–433. doi: 10.21037/acs.2016.08.05.
- Park HJ et al. (2014). The bridge technique for pectus bar fixation: a method to make the bar un-rotatable. *J Pediatr Surg*. 50 (8): 1320–1322. doi: 10.1016/j.jpedsurg.2014.12.001.
- Park HJ, Kim KS, Lee S, Jeon HW. (2014). A Next-Generation Pectus Excavatum Repair Technique: New Devices Make a Difference. 99 (2): 455–461. doi: 10.1016/j.athoracsur.2014.08.026.
- Spravochnyk mashynobudivnyka. (1954). M.: HNTY mashynostroytel'noy literatury. 1: 567. [Справочник машиностроителя. (1954). М.: ГНТИ машиностроительной литературы. 1: 567].
- Torre M, Rapuzzi G, Jasonni V, Varel P. (2012). Chest Wall Deformities: An Overview on Classification and Surgical Options. In *Topics in Thoracic Surgery*. InTech: 117–138. doi: 10.5772/25950. URL: <https://www.intechopen.com/chapters/28637>.
- Ugural AC, Fenster SK. (2019). *Advanced Mechanics of Materials and Applied Elasticity* (International Series in the Physical and Chemical Engineering Sciences). Prentice Hall: 752. ISBN 0134859367, 9780134859361.
- Wang W, Chen C, Long W, Li X, Wang W. (2018). Wang procedure for treatment of pectus excavatum. *SL Clin Exp Cardiol*. 2: 113.
- Wang W, Long W, Liu Y, Cai B, Luo J. (2022). Wang procedure: A reasonable choice for reoperation after failure of Nuss procedure for pectus excavatum. *International Journal of Surgery Science*. 6: 68–71. doi: 10.33545/surgery.2022.v6.i3b.921.
- Yuksel M, Lacin T, Ermerak NO, Sirzai EY, Sayan B. (2018, Mar). Minimally Invasive Repair of Pectus Carinatum. *Ann Thorac Surg*. 105 (3): 915–923. doi: 10.1016/j.athoracsur.2017.10.003.

Відомості про авторів:

Пилипко Власій Миколайович – аспірант каф. дитячої хірургії НМУ імені О.О. Богомольця; лікар ортопед-травматолог дитячий відділення ортопедії та травматології НДСЛ «ОХМАТДИТ». Адреса: м. Київ, вул. В. Черновала, 28/1. <https://orcid.org/0000-0001-5506-0383>.

Левіцький Анатолій Феодосійович – д.мед.н., проф., зав. каф. дитячої хірургії НМУ імені О.О. Богомольця; лікар ортопед-травматолог дитячий відділення ортопедії та травматології НДСЛ «ОХМАТДИТ». Адреса: м. Київ, бульвар Т. Шевченка, 13. <https://orcid.org/0000-0002-4440-2090>.

Карпінський Михайло Юрійович – ст.н.с. лабораторії біомеханіки ДУ «Інститут патології хребта та суглобів імені проф. М.І. Ситенка НАМН України». Адреса: м. Харків, вул. Пушкінська, 80; тел. +380 (057) 725-14-74. <https://orcid.org/0000-0002-3004-2610>.

Карпінська Олена Дмитрівна – н.с. лабораторії біомеханіки ДУ «Інститут патології хребта та суглобів імені проф. М.І. Ситенка НАМН України». Адреса: м. Харків, вул. Пушкінська, 80; тел. +380 (057) 725-14-74. <https://orcid.org/0000-0002-1482-7733>.

Стаття надійшла до редакції 27.12.2022 р., прийнята до друку 14.03.2023 р.

І.О. Бариська¹, Г.П. Хитрий¹, Т.М. Левченко¹, С.М. Ярославська², О.В. Ладонько³,
В.П. Прутула^{2,4}

Клінічний досвід застосування стандартизованого національного протоколу УЗД легень у дітей для скринінгових обстежень в амбулаторних умовах та умовах відділень інтенсивної терапії

¹Українська військово-медична академія, м. Київ

²Національний медичний університет імені О.О. Богомольця, м. Київ, Україна

³Національний університет охорони здоров'я України імені П.Л. Шупика, м. Київ

⁴Національна дитяча спеціалізована лікарня «ОХМАТДИТ», м. Київ, Україна

⁵Івано-Франківський національний медичний університет, Україна

Paediatric Surgery(Ukraine).2023.1(78):42-49; doi 10.15574/PS.2023.78.42

For citation: Baryska IO, Hityri GP, Levchenko TM, Yaroslavskaya SM, Ladonko OV, Prytula VP. (2023). Clinical experience of using a standardized national lung ultrasound protocol in children for screening examinations. Paediatric Surgery (Ukraine). 1(78): 42-49. doi: 10.15574/PS.2023.78.42.

Висвітлено питання застосування ультразвукової діагностики (УЗД) легень для скринінгового огляду пацієнтів дитячого віку, оскільки це дає змогу швидко здійснити диференційну діагностику, різнобічно оцінити перебіг захворювання, особливо в сумнівних випадках, скоротити час обстеження пацієнтів і своєчасно скорегувати лікування. Скринінгові УЗД, поєднані з фізикальними методами обстеження, є свого роду «сонографічним стетоскопом», застосування якого спрощує, скорочує та поліпшує діагностичний процес і вибір тактики лікування.

Мета – довести доцільність застосування в амбулаторних умовах та умовах денного стаціонару стандартизованого протоколу УЗД легень для скринінгового огляду пацієнтів дитячого віку із симптоматикою ураження дихальної системи.

Матеріали та методи. Обстежено 137 пацієнтів віком від 4 місяців до 12 років. Проаналізовано дані клінічної картини, фізикальних і лабораторних обстежень, комп'ютерної томографії та рентгенографії легень, семіотики ураження легень. Для дослідження використано стаціонарні УЗД-апарати високого та експертного класу «Samsung» (Південна Корея), «Mindray» (Китай), «GE» (США), що знаходяться на оснащенні клініки «Kinder Clinic», м. Київ, та НДСЛ «ОХМАТДИТ», м. Київ. Для дитячого віку здебільшого використано лінійний датчик 4–12 мГц.

Результати. Проведено 137 обстежень пацієнтів віком від 4 місяців до 12 років. Пневмонію підтверджено в 52 (38%) пацієнтів. З 137 пацієнтів тест, проведений методом полімеразної ланцюгової реакції, був позитивним на COVID-19 в 11 (8%) випадках, на грип А – у 3 (2,2%) випадках. У 85 (62%) дітей не відмічено вищезгаданих ознак пневмонії, проте у 59 (69,4%) з 85 пацієнтів виявлено інтерстиціальний синдром на рівні В+ і В++, особливо виражений у I-IV-VII локусах. У решти 26 (30,6%) пацієнтів під час УЗД легень не виявлено змін, які б свідчили про захворювання. У них також не встановлено чітко виражених клінічних проявів гострої респіраторної вірусної інфекції. Окремо проаналізовано 7 сумнівних випадків (5,1% від загальної кількості) з відсутнім або одним із перерахованих діагностичних критеріїв.

Висновки. Цей метод рекомендований для ефективного скринінгового дослідження легень як «ультразвуковий стетоскоп» для пацієнтів дитячого віку, з метою виявлення патології легень, зокрема, за прихованого перебігу захворювання, і зменшення променевого навантаження. Він є пріоритетним для динамічного спостереження за перебігом захворювання та ефективністю терапевтичних тактик. Такий метод діагностики є доступним та ефективним для використання лікарями різних спеціальностей.

Дослідження виконано відповідно до принципів Гельсінської декларації. Протокол дослідження ухвалено Локальним етичним комітетом зазначеної в роботі установи. На проведення досліджень отримано інформовану згоду батьків дітей.

Автори заявляють про відсутність конфлікту інтересів.

Ключові слова: COVID-19, пневмонія, ультразвукове дослідження легень, скринінговий огляд, дитячий вік.

Clinical experience of using a standardized national lung ultrasound protocol in children for screening examinations

I.O. Baryska¹, G.P. Hityri², T.M. Levchenko³, S.M. Yaroslavskaya², O.V. Ladonko³, V.P. Prytula^{2,4}

¹Ukrainian Military Medical Academy, Kyiv, Ukraine

²Bogomolets National Medical University of Ukraine, Kyiv

³Shupyk National Healthcare University of Ukraine, Kyiv

⁴National Specialized Children's Hospital «OKHMATDYT», Kyiv, Ukraine

⁵Ivano-Frankivsk National Medical University, Ukraine

The article highlights the use of ultrasound diagnostics (US) of the lungs for screening examination of paediatric patients, as it allows for a quick differential diagnosis, a comprehensive assessment of the course of the disease, especially in doubtful cases, a reduction in the time required for examination of patients, and timely adjustment of treatment. Screening ultrasound, combined with physical examination methods, is a kind of «sonographic stethoscope», the use of which simplifies, shortens and improves the diagnostic process and the choice of treatment tactics.

Purpose – to prove the feasibility of using a standardised lung ultrasound protocol for screening paediatric patients with symptoms of respiratory system disorders in outpatient and day hospital settings.

Materials and methods. The study involved 137 patients aged 4 months to 12 years old. The data of clinical picture, physical and laboratory examinations, computed tomography and lung radiography, semiotics of lung lesions were analysed. For the study, we used stationary ultrasound devices of high and expert class «Samsung» (South Korea), «Mindray» (China), «GE» (USA), which are equipped at the Kinder Clinic, Kyiv, and the National Specialised Children's Hospital «OKHMATDYT», Kyiv. For paediatric age, a 4–12 mHz linear sensor was mostly used.

Results. A total of 137 patients aged 4 months to 12 years were examined. Pneumonia was confirmed in 52 (38%) patients. Of the 137 patients, the polymerase chain reaction test was positive for COVID-19 in 11 (8%) cases and for influenza A in 3 (2.2%) cases. No signs of pneumonia were noted in 85 (62%) children, but 59 (69.4%) of the 85 patients had interstitial syndrome at the B+ and B++ levels, especially expressed in loci I-IV-VII. In the remaining 26 (30.6%) patients, lung ultrasound did not reveal any changes that would indicate disease. They also did not have clear clinical manifestations of acute respiratory viral infection. Separately, we analysed 7 doubtful cases (5.1% of the total) with no or one of the listed diagnostic criteria.

Conclusions. This method is recommended for effective lung screening as an «ultrasound stethoscope» for paediatric patients to detect lung pathology, in particular, in the case of latent disease, and to reduce radiation exposure. It is a priority for dynamic monitoring of the course of the disease and the effectiveness of therapeutic tactics. This diagnostic method is affordable and effective for use by doctors of various specialties.

The research was carried out in accordance with the principles of the Helsinki Declaration. The study protocol was approved by the Local Ethics Committee of all participating institutions. The informed consent of the patient was obtained for conducting the studies.

No conflict of interests was declared by the authors.

Keywords: COVID-19, pneumonia, lung ultrasound, screening examination, children's age.

Вступ

Як відомо, діти дуже схильні до розвитку інфекційних захворювань дихальних шляхів, у тому числі вірусної етіології. Різна за вираженістю симптоматика, нетиповий перебіг, часті ускладнення потребують від лікарів розширення діагностичного пошуку та застосування нових методів діагностики цих захворювань. Ще однією особливістю дитячого віку є складність налагодження продуктивного контакту з дитиною та непосидючість маленьких пацієнтів. Це потребує скорочення часу обстеження, мінімальної підготовки дитини до обстеження і

створення комфортних умов для пацієнта під час обстеження.

Одним із таких методів є використання та адаптація ультразвукового дослідження (УЗД) легень так званого «ультразвукового стетоскопу» [7,8,9,21] в амбулаторних умовах як доповнення до класичної аускультатії.

Протокол УЗД легень [16,21,23,24,26] уже довів свою ефективність під час пандемії коронавірусу у виборі параметрів штучної вентиляції легень у пацієнтів із тяжким перебігом хвороби [12,13,15] для диференційної діагностики різних типів ураження

Оригінальні дослідження. Торакальна хірургія

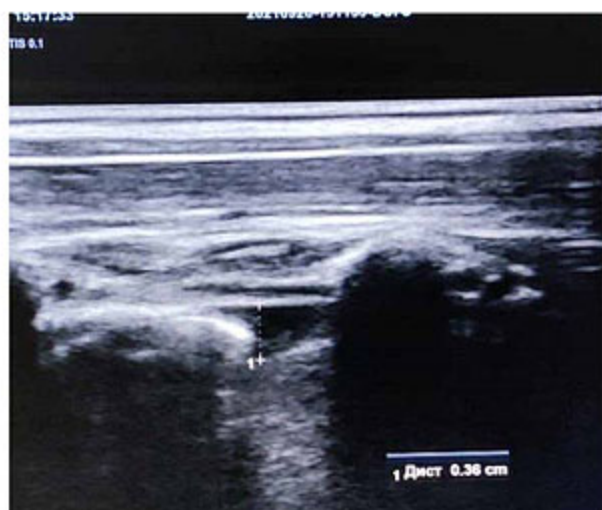

Рис. 1. Сонограма пацієнтки М., віком 7 років (каліпером вказано вільну рідину в лівій плевральній порожнині)

легень, пункційної біопсії тощо. Цей протокол простий та швидкий у виконанні (тривалість дослідження становить 3–5 хв), має найменше променеве навантаження та високу мобільність (можливість проведення у будь-якому місці). Важливою є також можливість швидко навчити такій методиці обстеження кваліфікованих спеціалістів – пульмонологів, педіатрів, анестезіологів, торакальних хірургів тощо.

Мета дослідження – довести доцільність застосування в амбулаторних умовах та умовах стаціонару стандартизованого протоколу УЗД легень для скринінгового огляду пацієнтів дитячого віку із симптоматикою ураження дихальної системи.

Матеріали та методи дослідження

В основу дослідження покладено виявлення особливостей УЗ-семіотики та клінічної картини захворювань дихальної системи і можливість їхнього зіставлення з результатами інших методів дослідження (комп'ютерна томографія (КТ) і рентгенографія легень) [2,3,4,6].

Ультразвукове дослідження легень проведено відповідно до Національного стандартизованого протоколу УЗД легень, розробленого на базі LUS-протоколу [18,21,25]. Він є достатньо простим у виконанні, швидким (обстеження триває до 3–5 хв), під час обстеження здійснюється огляд великої кількості ділянок легень (стандартні 16 точок УЗ-доступу, по 8 – для кожної легені: 2 – на передній поверхні; 2 – на бічній поверхні; 4 – на задній поверхні). Отримані під час обстеження дані реєструються в спеціальну таблицю, що спрощує документальне оформлення обстеження, робить його наочним, простим і зрозумілим, дає змогу швидко і

лаконічно відобразити результати. Усе це дозволяє протягом короткого часу провести ретельне обстеження значної кількості маленьких пацієнтів, що має важливе значення під час епідемій гострих респіраторних вірусних інфекцій (ГРВІ).

Дослідження проведено на базі амбулаторних і стаціонарних відділень «Kinder Clinic» лікарями-педіатрами, анестезіологами та лікарями УЗД сумісно з кафедрою анестезіології та реаніматології Української військово-медичної академії, кафедрою анестезіології Національного медичного університету імені О.О. Богомольця на базі НДСЛ «ОХМАТДИТ» у період із вересня 2021 року по січень 2022 року.

Обстежено 137 пацієнтів віком від 4 місяців до 12 років. Критерії для встановлення діагнозу пневмонії:

- клінічна симптоматика ураження дихальної системи (t тіла – $\geq 38^{\circ}\text{C}$, виражений кашель, задишка, аускультативна картина, сатурація кисню – SaO_2);
- дані лабораторних досліджень (показники кислотного-основного стану, загального аналізу крові (ЗАК), сечі, стандартні біохімічні показники, експрес-тести на COVID-19 і грип А);
- дані КТ і рентгенографії легень;
- УЗ-семіотика ураження легень відповідно до

Національного стандартизованого протоколу УЗД легень (наявність консолидацій, В-лінії ++ і +++, вільна рідина в плевральних порожнинах >5 мм або в осумкованих просторах).

У дослідженні застосовано стаціонарні УЗД-апарати високого та експертного класу «Samsung» (Південна Корея), «Mindray» (Китай), «GE» (США), що знаходяться на оснащенні «Kinder Clinic» і НДСЛ «ОХМАТДИТ». Для дитячого віку здебільшого використано лінійний датчик 4–12 МГц.

Дослідження виконано відповідно до принципів Гельсінської декларації. Протокол дослідження ухвалено Локальним етичним комітетом зазначеної в роботі установи. На проведення досліджень отримано інформовану згоду батьків дітей.

Результати дослідження та їх обговорення

Ультразвукове дослідження легень проведено 137 пацієнтам віком від 4 місяців до 12 років. Пневмонію підтверджено 52 (38%) пацієнтам із загальної групи. Зі 137 пацієнтів позитивний тест, проведений шляхом полімеразної ланцюгової реакції (ПЛР), на COVID-19 виявлено в 11 (8%) пацієнтів, на грип А – у 3 (2,2%).

У 85 (62%) дітей не відмічено вищезгаданих ознак пневмонії, проте у 59 (69,4%) з 85 пацієнтів виявлено інтерстиціальний синдром на рівні В+ і В++, особливо виражений у I-IV-VII локусах, тобто звертає на себе увагу наявність УЗ-семіотики ураження ле-

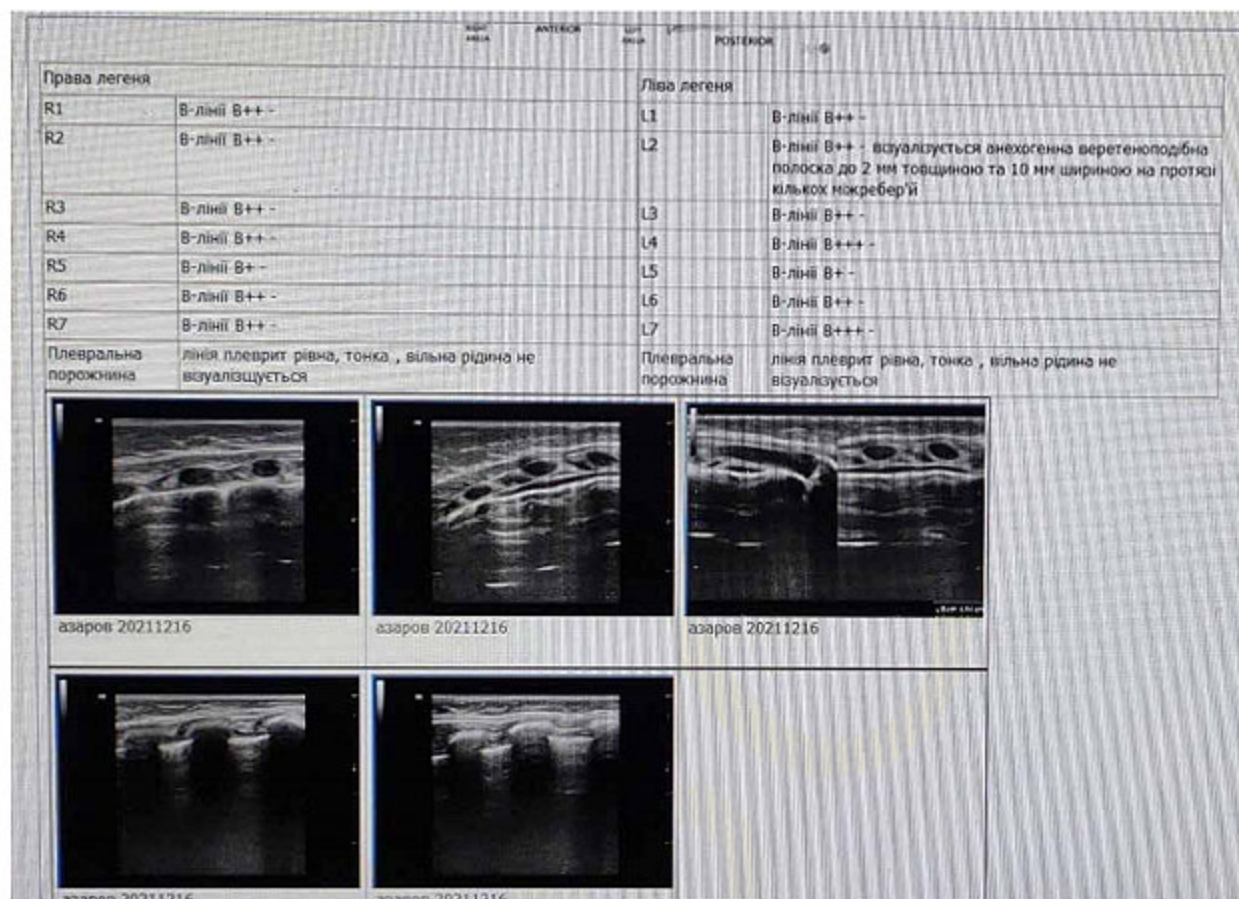


Рис. 2. Сонограма і форма медичного висновку пацієнта А., віком 4 місяці (відповідно до Національного протоколу ультразвукової діагностики легень)

гень легкого ступеня (інтерстиціальний синдром). Також у цих пацієнтів відмічено зміни ЗАК, характерні для вірусної інфекції.

У решті 26 (30,6%) із 85 пацієнтів під час УЗД легень не виявлено змін, які б свідчили про захворювання. У них також встановлено нечітко виражені клінічні прояви ГРВІ.

Особливу увагу привертають окремі сумнівні випадки – 7 пацієнтів (5,1% від загальної кількості), у яких не було або був нечіткий один із перерахованих діагностичних критеріїв.

1. Пацієнтка М., віком 7 років, госпіталізована на другу добу захворювання зі скаргами на гіпертермію, виражений надсадний сухий кашель; аускультативно – без особливостей, у ЗАК – зміни, що свідчать про вірусну інфекцію, SaO₂=92–93%. За результатами УЗД легень не виявлено характерних для пневмонії змін. Однак у IV і VII локусах з обох боків зареєстровано інтерстиціальні зміни на рівні V++ і вільну рідину в плевральних порожнинах: справа – 3,2 мм, зліва – 3,6 мм. Рекомендовано дообстеження (КТ легень, ПЛР-тест на COVID-19), за результатами

якого підтверджено COVID-пневмонію. Дитина госпіталізована. У такому випадку клініцистам слід мати настороженість відносно невідповідності наростання тяжкості клінічної картини і незначних змін на УЗД і ЗАК та призначати методи обстеження, які є «золотим» стандартом для верифікації діагнозу. Дані сонографічного обстеження пацієнтки наведено на рис. 1.

2. Пацієнт А., віком 4 місяці, зі слів батьків, у дитини: покашлювання та неспокій, поганий сон, незначне зниження апетиту. Температура тіла не підвищена, дані результатів загального аналізу крові – у межах норми. Однак зареєстровано зниження показника SaO₂ до 91–94%. За результатами УЗД легень виявлено виражений інтерстиціальний синдром – у більшості локусів перегляду зміни на рівні V++ – V+++; у L2-локусі сонограми – вільна рідина в осумкованому просторі протяжністю до 5×1,0 см, товщиною до 2 мм. За даними рентгенологічного обстеження легень підтверджено пневмонію. Предиктором для УЗД легень стала недовіра батьків пацієнта до даних рентгенографії. Це ще раз підтвер-

Оригінальні дослідження. Торакальна хірургія

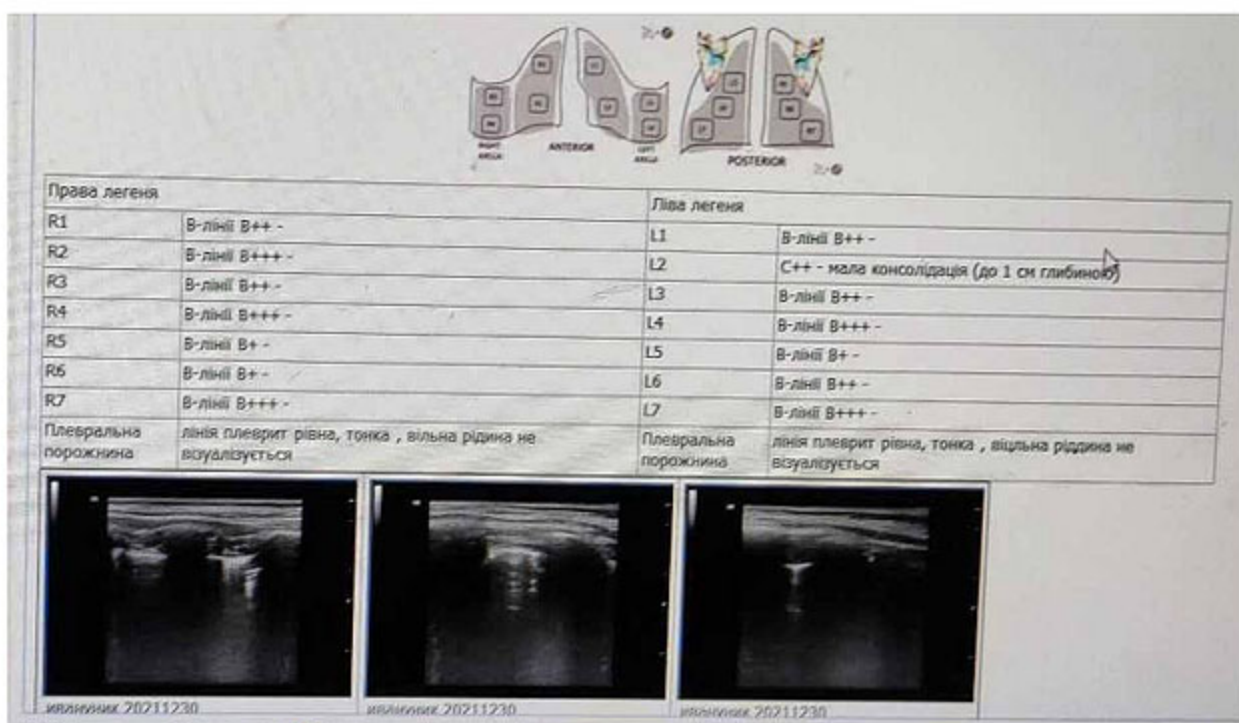


Рис. 3. Сонограма і форма медичного висновку пацієнта І., віком 6 років (відповідно до Національного протоколу ультразвукової діагностики легень)

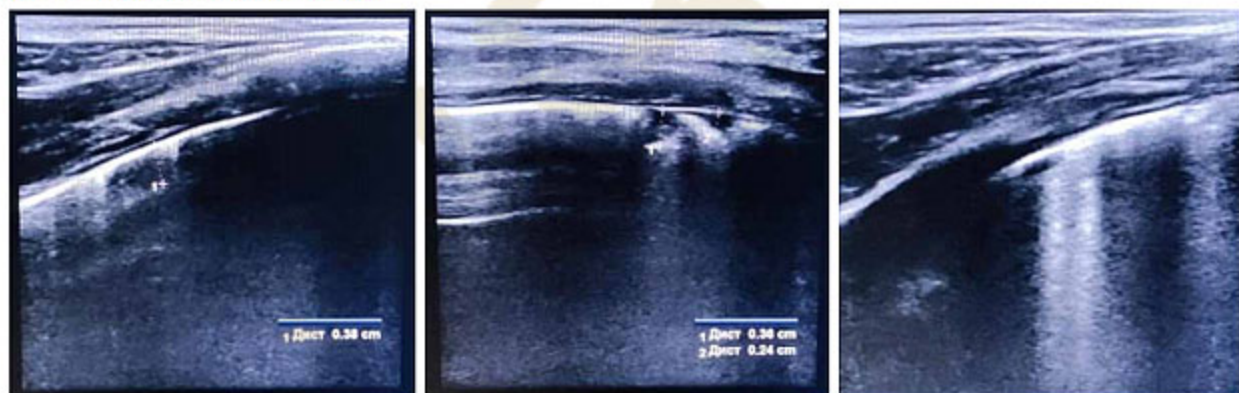

Рис. 4. Сонограма і форма медичного висновку пацієнтки В., віком 5,5 року (зліва направо: на перших двох сонограмах – консолідація (виділена каліпером), на останній – зливні В-лінії, що візуалізуються навколо консолідації)

джує необхідність проведення роз'яснювальної розмови з родичами пацієнта зрозумілими для них словами для запобігання непорозумінням і навантаження пацієнта зайвими обстеженнями. Дані сонографічного обстеження пацієнта наведено на рис. 2.

3. Пацієнт І., віком 6 років, госпіталізований зі скаргами на покашлювання, в анамнезі – бронхіальна астма. Максимальна температурна реакція – підвищення до 37°C однократно, з боку ЗАК, SaO₂ змін не виявлено, аускультативно – жорстке дихання з сухими та поодинокими вологими хрипами. В анамнезі – часті респіраторні захворювання.

Під час УЗД легень виявлено виражений інтерстиціальний синдром і консолідацію в L2-

локусі сонограми – 7,4x2,7 мм. Встановлено діагноз «ГРВІ, пневмонія». Цей випадок слугує прикладом того, що в пацієнтів із супутньою патологією легень (бронхіальною астмою, вродженими вадами розвитку легень тощо) перебіг гострих вірусних інфекцій може мати стертий характер і набагато частіше ускладнюватися.

Дані сонографічного обстеження пацієнта наведено на рис. 3.

4. Пацієнтка В., віком 5,5 року, госпіталізована зі скаргами на покашлювання протягом трьох тижнів після перенесеного ГРВІ, при цьому не відмічено інших скарг і клінічних симптомів. У ЗАК – зсув вліво в лейкоцитарній формулі; SaO₂, показники газового

Права легень		Ліва легень	
R1	C+ - вогнищева субплевральна консолідація 1,3 мм глибиною	L1	B-лінії B++ -
R2	B-лінії B+ -	L2	C+ - вогнищева субплевральна консолідація до 2 мм глибиною
R3	B-лінії B+ -	L3	B-лінії B+ -
R4	B-лінії B+++ -	L4	B-лінії B+++ -
R5	B-лінії B0	L5	C++ - мала консолідація (до 1 см глибиною) до 3 мм
R6	B-лінії B+ -	L6	B-лінії B+ -
R7	B-лінії B+++ -	L7	B-лінії B+++ -
Плевральна порожнина	лінія плеврит рівна, тонка, вільна рідина не візуалізується	Плевральна порожнина	лінія плеврит рівна, тонка, вільна рідина не візуалізується






Рис. 5. Сонограма і форма медичного висновку пацієнтки Г., віком 3,5 року (відповідно до Національного протоколу ультразвукової діагностики легень)

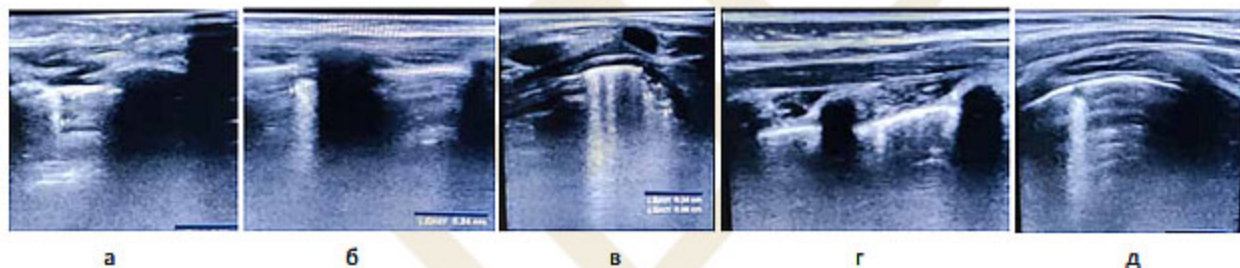


Рис. 6. Сонографічні зміни, характерні для грипу А: а – субплевральна консолідація (позначена каліпером) і зливні B-лінії за нею; б – субплевральна консолідація (позначена каліпером); в – неоднорідна консолідація в L4-локусі (позначена каліпером) і виражені інтерстиціальні зміни у вигляді зливних B-ліній; г – субплевральна консолідація (позначена каліпером) і зливні B-лінії за нею; д – невелика субплевральна консолідація, виділена каліпером, з інтенсивними зливними B-лініями

складу крові – без змін. За даними сонографії легень виявлено неоднорідну консолідацію 3,8×11 мм у L3-локусі сонограми. Цю ситуацію розцінено як бактеріальні ускладнення після ГРВІ. Дані сонографічного обстеження пацієнтки наведено на рис. 4.

5. Сімейний випадок: пацієнтка Г., віком 3,5 року, та її молодший брат В., віком 1 рік 8 місяців, звернулися з приводу контрольного огляду педіатра за три тижні після перенесеного лабораторно підтвердженого COVID-19. На момент огляду: клінічні прояви захворювання відсутні, результати лабораторного обстеження – у межах норми, рівень $\text{SaO}_2=96-97\%$. Однак під час УЗД легень у пацієнтки виявлено незначно виражений інтерстиціальний синдром і малі консолідації в R1-локусі сонограми – до 1,3 мм, у L2-локусі сонограми – до 2 мм, у L5-локусі сонограми – до 3 мм. У її брата – незначно

виражений інтерстиціальний синдром і субплевральна консолідація в R3-локусі сонограми до 1,5 мм за $\text{SaO}_2=97-98\%$. Враховуючи наявність виключно УЗ-семіотики ураження легень легкого ступеня в обох пацієнтів, ситуацію трактовано як залишкові явища після перенесеного COVID-19, що не потребують лікування, а тільки подальшого спостереження. Дані сонографічного обстеження пацієнтки наведено на рис. 5.

Також окрему увагу слід звернути на випадки вірусних пневмоній, спричинених вірусами COVID-19 і грипу А. За час спостереження зареєстровано два випадки тяжкого перебігу підтвердженої COVID-пневмонії та один – грипу А. У цих пацієнтів відмічено схожі клінічні симптоми, лабораторну картину та УЗ-семіотику; диференційну діагностику виду ГРВІ проведено за допомогою

Оригінальні дослідження. Торакальна хірургія

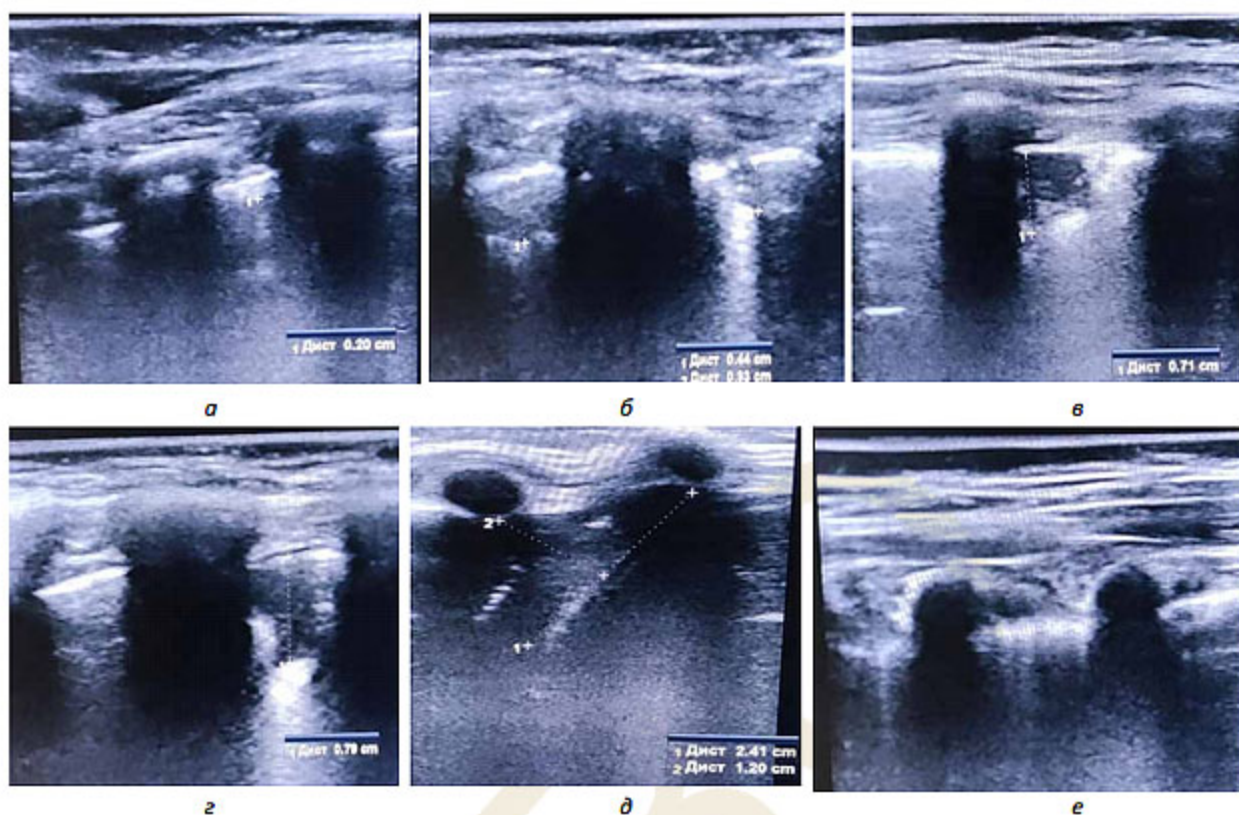


Рис. 7. Сонографічні зміни, характерні для COVID-19-асоційованої пневмонії: а – консолідації (позначені каліпером) і зливні В-лінії за ними; б – субплевральна консолідація (позначена каліпером); в, г – великі консолідації (позначені каліпером) і зливні В-лінії за ними; д – інтерстиціальні зміни, В++ лінії; е – велика консолідація в R2-локусі (розміри вказані та виділені каліпером) з елементами бронхограми

вірусологічних тестів. Це наштовхує на висновки, що сама по собі УЗ-семіотика ураження легень не є специфічною для конкретного вірусного захворювання та потребує додаткового вірусологічного обстеження. Сонографічні зміни, характерні для грипу А, наведено на рис. 6 (а, б, в, г, д).

Сонографічні зміни, характерні для COVID-асоційованої пневмонії, наведено на рис. 7 (а, б, в, г, д, е).

Скринінгові УЗД пацієнтів дитячого віку в поєднанні з фізикальними методами обстеження є свого роду «сонографічним стетоскопом» [1,16,19], застосування якого спрощує, скорочує та поліпшує діагностичний процес і вибір тактики лікування.

Ультразвукове дослідження легень дає змогу зважено застосовувати рентгенологічні методи дослідження і тим самим знижувати променеве навантаження на дитячий організм [26].

Застосування УЗД легень для скринінгу дає можливість різнобічно оцінювати перебіг захворювання, у тому числі в сумнівних випадках і за прихованого перебігу хвороби; своєчасно коригувати лікування, скорочувати його тривалість і витрати на нього [10,12,20].

Стандартизований національний протокол УЗД легень [16,21] забезпечує доступність, ефективність і чітку інтерпретацію отриманих даних та може бути виконаний лікарями різних спеціальностей на різних рівнях надання медичної допомоги.

Висновки

В основу дослідження покладено виявлення особливостей УЗ-семіотики та клінічної картини захворювань дихальної системи і можливість їхнього зіставлення з результатами інших методів дослідження (комп'ютерна томографія (КТ) і рентгенографія легень) для оптимізації діагностичного пошуку. Дана стаття покликана привернути особливу увагу саме до сумнівних випадків у діагностиці та показати практичний досвід лікарів різних спеціальностей у вирішенні питання уточнення діагнозів та уникнення діагностичних помилок.

Подяка – Крепак Марії, співробітнику ТОВ «Kinder Clinic», Жовніру Володимиру, генеральному директору НДСЛ «ОХМАТДИТ».

Автори заявляють про відсутність конфлікту інтересів.

References/Література

- Abramowicz J, Akiyama I, Evans D et al. (2020). World Federation for Ultrasound in Medicine and Biology Position Statement: how to perform a safe ultrasound examination and clean equipment in the context of COVID-19. *Ultrasound in Medicine and Biology*. 46 (7): 1821–1826.
- Balik M, Plasil P, Waldauf P et al. (2006). Ultrasound estimation of volume of pleural fluid in mechanically ventilated patients. *Intensive Care Med*. 32 (2): 318. doi: 10.1007/s00134-005-0024-2.
- Christiane M, Nyhsen C, Humphreys H, Koerner R et al. (2017). EFSUMB Guideline. Infection prevention and control in ultrasound – best practice recommendations from the European Society of Radiology Ultrasound Working Group. *Insights Imaging*. 8: 523–535. <https://doi.org/10.1007/s13244-017-0580-3>.
- Dargent A, Chatelain E, Kreitmann I et al. (2020). Lung ultrasound score to monitor COVID-19 pneumonia progression in patients with ARDS. *PLoS ONE*. 15 (7): e0236312. <https://doi.org/10.1371/journal.pone.0236312>.
- Feshchenko Yul, Holubovska OA, Dziublyk Ola ta in. (2021). Osoblyvosti urazhennia lehen pry COVID-19. Ukr. pulmon. zhurn. 1: 5–14. [Фещенко ЮІ, Голубовська ОА, Дзюблык ОЯ та ін. (2021). Особливості ураження легень при COVID-19. *Укр. пульмон. журн.* 1: 5–14].
- Huang Y et al. (2020). A preliminary study on the ultrasonic manifestations of peripulmonary lesions of non-critical novel coronavirus pneumonia (COVID-19). URL: <https://ssrn.com/abstract=3544750>.
- Lichtenstein D, Axler O. (1993). Intensive use of general ultrasound in the intensive care unit. *Intensive Care Medicine*. 19 (6): 353–355. doi: 10.1007/bf01694712.
- Lichtenstein D, Mezière G. (2011). The BLUE-points: three standardized points used in the BLUE-protocol for ultrasound assessment of the lung in acute respiratory failure. *Crit. Ultrasound J*. 3: 109–110.
- Lichtenstein D. (2014). Lung ultrasound in the critically ill. *Ann. Intensive Care*. 4: 1. doi: 10.1186/2110-5820-4-1.
- Manivel V, Lesnewski A, Shamim S et al. (2020, Aug). CLUE: COVID-19 lung ultrasound in emergency department. *Emerg. Med. Australas*. 32 (4): 694–696. doi: 10.1111/1742-6723.13546.
- Mongodi S, Orlando A, Arisi E et al. (2020). Lung ultrasound in patients with acute respiratory failure reduces conventional imaging and health care provider exposure to COVID-19. *Ultrasound in Medicine and Biology*. 46 (8): 2090–2093.
- Mongodi S, Via G, Girard M, Rouquette I et al. (2016). Lung ultrasound for early diagnosis of ventilator-associated pneumonia. *Chest*. 149 (4): 969–980. <https://doi.org/10.1016/j.chest.2015.12.012>.
- Pecho-Silva S, Navarro-Solsol A, Taype-Rondan A et al. (2021 Aug). Pulmonary ultrasound in the diagnosis and monitoring of coronavirus disease (COVID-19): a systematic review. *Ultrasound in Medicine and Biology*. 7 (8): 1997–2005.
- Peng Q-Y, Wang X-T, Zhang L-N. (2020). Findings of lung ultrasonography of novel coronavirus pneumonia during the 2019–2020 epidemic. *Intens. Care Med*. 1–2. doi: 10.1007/s00134-020-05996-6.
- Pesenti A, Musch G, Lichtenstein D, Mojoli F, Amato MBP, Cinnella G et al. (2016). Imaging in acute respiratory distress syndrome. *Intens. Care Med*. 42 (5): 686–698.
- Safonova OM, Dynnyk OB, Gumeniuk GL, Lukianchuk VA, Linska HV, Brovchenko MS et al. (2021). Standardized protocol for ultrasound diagnosis of the lungs with COVID-19. [Сафонова ОМ, Динник ОБ, Гуменюк ГЛ, Лукіянчук ВА, Лінська ГВ, Бровченко МС та інші. (2021). Стандартизований протокол ультразвукової діагностики легень при COVID-19]. URL: <http://www.ifp.kiev.ua/doc/journals/ic/21/pdf21-2/19.pdf>.
- Smargiassi A, Soldati G, Borghetti A et al. (2020). Lung ultrasonography for early management of patients with respiratory symptoms during COVID-19 pandemic. *J. Ultrasound*. 23 (4): 449–456. doi: 10.1007/s40477-020-00501-7.
- Soldati G, Smargiassi A, Inchingolo R et al. (2020). Proposal for international standardization of the use of lung ultrasound for COVID-19 patients; a simple, quantitative, reproducible method. *J. Ultrasound Med*. 39 (7): 1413–1419. doi: 10.1002/jum.15285.
- Soni N, Arntfield R, Kory P. (2020). *Point-Of-Care Ultrasound*. Philadelphia, PA: Elsevier: 502.
- Soummer A, Perbet S, Brisson H, Arbelot C, Constantin J-M, Lu Q et al. (2012). Ultrasound assessment of lung aeration loss during a successful weaning trial predicts postextubation distress. *Crit. Care Med*. 40 (7): 2064–2072. <https://doi.org/10.1097/CCM.0b013e31824e68ae>.
- Stock K, Horn R, Mathis G. (2021). Lung Ultrasound (LUS) Protocol. European Federation of Societies for Ultrasound in Medicine and Biology (EFSUMB). URL: https://efsumb.org/wp-content/uploads/2021/01/Poster-A4-Lungultraschall-protokoll_DEGUM_SGUM_OEGM_V3_englisch_100420....pdf.
- Sultan LR, Sehgal CM. (2020). A review of early experience in lung ultrasound in the diagnosis and management of COVID-19. *Ultrasound in Medicine and Biology*. 46 (9): 2530–2545.
- Tung-Chen Y, Marti de Garcia M, Diez Tascon A et al. (2020). Correlation between chest computed tomography and lung ultrasonography in patients with coronavirus disease 2019 (COVID-19). *Ultrasound in Medicine and Biology*. 46 (11): 2918–2926.
- Valenko OO, Volkov OO, Bessarab AS. (2018). Practical aspects of the urgent sonographic examination use in the critical respiratory incidents differential diagnosis (BLUE-protocol «Bedside Lung Ultrasound in Emergency»). *Perioperative medicine*. 1 (1): 46–59. [Валенко ОО, Волков ОО, Бессараб АС. (2018). Практичні аспекти використання ургентного сонографічного дослідження в диференційній діагностиці критичних респіраторних інцидентів (BLUE-protocol «Bedside Lung Ultrasound in Emergency»). *Періопераційна медицина*. 1 (1): 46–59].
- Zhu S-T, Tao F-Y, Xu J-H et al. (2021). Utility of point-of-care lung ultrasound for clinical classification of COVID-19. *Ultrasound in Medicine and Biology*. 47 (2): 214–221.
- Zieskiewicz L, Markarian T, Lopez A et al. (2020, Sep). Comparative study of lung ultrasound and chest computed tomography scan in the assessment of severity of confirmed COVID-19 pneumonia. *Intensive Care Med*. 46 (9): 1707–1713. doi: 10.1007/s00134-020-06186-0.

Відомості про авторів:

Бариська Іванна Олегівна – лікар УЗД, лікар-анестезіолог, доц. каф. анестезіології та реаніматології Української військово-медичної академії. Адреса: м. Київ, вул. Московська, 45/1, корпус 33. <https://orcid.org/0000-0002-7632-2837>.

Хитрий Григорій Павлович – д.мед.н., проф., зав. каф. анестезіології та реаніматології Української військово-медичної академії. Адреса: м. Київ, вул. Московська, 45/1, корпус 33. <https://orcid.org/0000-0002-7888-1771>.

Левченко Тетяна Миколаївна – к.мед.н., доц. каф. анестезіології та реаніматології Української військово-медичної академії. Адреса: м. Київ, вул. Московська, 45/1, корпус 33. <https://orcid.org/0000-0003-0451-9849>.

Ярославська Світлана Миколаївна – к.мед.н., доц. каф. анестезіології та інтенсивної терапії НМУ імені О.О. Богомольця. Адреса: м. Київ, бульвар Т.Г. Шевченка 13. <https://orcid.org/0000-0003-2659-5762>.

Ладонько Оксана Валерівна – лікар УЗД, лікар-анестезіолог, асистент каф. анестезіології та інтенсивної терапії НУОЗ імені П.І. Шуплика. Адреса: м. Київ, вул. Дорогожичська, 9. <https://orcid.org/0000-0001-8827-5049>.

Притула Василь Петрович – д.мед.н., проф. каф. дитячої хірургії НМУ імені О.О. Богомольця. Адреса: м. Київ, вул. В'ячеслава Чорновола, 28/1. <https://orcid.org/0000-0001-9023-5898>.

Стаття надійшла до редакції 07.12.2022 р., прийнята до друку 14.03.2023 р.

В.В. Петрушенко, Д.І. Гребенюк, Р.В. Буряк, Я.П. Грицун, Г.О. Палагнюк

Вплив перманентного стресу, обумовленого війною в Україні, на стан пацієнтів після перенесених стравохідних кровотеч портального генезу

Вінницький національний медичний університет імені М.І. Пирогова, Україна

Paediatric Surgery(Ukraine).2023.1(78):50-58; doi 10.15574/PS.2023.78.50

For citation: Petrusenko VV, Grebeniuk DI, Buriak RV, Hrytsun YP, Palahniuk HO. (2023). The effect of permanent stress caused by the war in Ukraine on the condition of patients after portal esophageal bleeding Paediatric Surgery (Ukraine). 1(78): 50-58. doi: 10.15574/PS.2023.78.50.

Мета – оцінити вплив перманентного стресу, обумовленого війною в Україні, на стан пацієнтів після перенесених стравохідних кровотеч портального генезу.

Матеріали та методи. Залучено 37 пацієнтів із підтвердженим діагнозом цирозу печінки, ускладненим портальною гіпертензією та кровотоком з варикозно розширених вен стравоходу. До Групи 1 увійшли пацієнти, яким виконували ендоскопічне лігування вариксів, що кровили, і часткову емболізацію селезінкової артерії через 1 місяць після епізоду кровотечі. До Групи 2 увійшли пацієнти, яким виконували лише ендоскопічне лігування вариксів, що кровили. Пацієнти Груп 1 та 2 пройшли всі етапи дослідження до початку війни в Україні. Групу 3 становили пацієнти, в яких епізод кровотечі відбувся протягом 1 місяця до початку війни. У динаміці оцінено рівні лабораторних показників, що характеризують функціональний стан печінки та якість життя пацієнтів за опитувальником SF-36.

Результати. У Групі 1 відмічалася достовірне прогресивне поліпшення всіх досліджуваних показників з часом. У Групі 2 – достовірне поліпшення всіх показників у період між першим і другим візитами з подальшою незначною негативною їхньою динамікою, проте без статистичної достовірності. У Групі 3 динаміка змін всіх досліджуваних лабораторних показників на перших чотирьох візитах у цілому повторювала таку в Групі 2. На п'ятому візиті числові значення практично всіх досліджуваних показників були вищими за вихідні значення, хоча й без статистичної достовірності відмінностей. Щодо якості життя, то на другому візиті спостерігалася достовірне збільшення показників фізичного компоненту здоров'я та зниження показників психологічного компонента здоров'я. У подальшому відмічалася зниження значень обох показників порівняно зі значеннями на другому візиті. На п'ятому візиті спостерігалася зростання показників психологічного компоненту здоров'я.

Висновки. Перебування пацієнтів після перенесених стравохідних кровотеч портального генезу в стані перманентного стресу призводить до погіршення психологічного компоненту здоров'я від початку дії стресових факторів із наступним поступовим зниженням фізичного компонента здоров'я. Кумулятивний ефект перманентного стресу спричиняє об'єктивізацію змін фізичного стану таких пацієнтів, що проявляється погіршенням показників функціонального стану печінки.

Дослідження виконано відповідно до принципів Гельсінської декларації. Протокол дослідження ухвалено Локальним етичним комітетом зазначеної в роботі установи. На проведення досліджень отримано інформовану згоду пацієнтів.

Автори заявляють про відсутність конфлікту інтересів.

Ключові слова: кровотеча, варикозно розширені вени, стравохід, цироз печінки, перманентний стрес, війна в Україні, функціональний стан печінки, якість життя.

The effect of permanent stress caused by the war in Ukraine on the condition of patients after portal esophageal bleeding

V.V. Petrushenko, D.I. Grebeniuk, R.V. Buriak, Y.P. Hrytsun, H.O. Palahniuk

National Pirogov Memorial Medical University, Vinnytsya, Ukraine

Purpose – to assess the impact of permanent stress caused by the war in Ukraine on the condition of patients after portal esophageal bleeding.**Materials and methods.** The study included 37 patients with a confirmed diagnosis of liver cirrhosis complicated by portal hypertension and esophageal variceal bleeding. The Group 1 included patients who underwent endoscopic band ligation of bleeding varices and partial splenic artery embolization 1 month after the bleeding. The Group 2 included patients who underwent only endoscopic band ligation. Patients of the Groups 1 and 2 underwent all stages of the study before the start of the war in Ukraine. The Group 3 included patients who had a bleeding episode within 1 month before the start of the war. In dynamics, the levels of laboratory indicators of the functional state of the liver and the quality of life according to the SF-36 questionnaire of patients were evaluated.**Results.** In the Group 1, there was a reliable progressive improvement of all studied indicators over time. In the Group 2, there was a reliable improvement of all indicators in the period between the first and second visits, with their subsequent slight negative dynamics, but without statistical reliability. In the Group 3, the dynamics of changes in all studied laboratory indicators on the first four visits generally repeated that in the Group 2. On the fifth visit, the numerical values of almost all studied indicators were higher than the initial values, although the differences were not statistically significant. As for the quality of life, on the second visit there was a significant increase in the indicators of the physical component of health and a decrease in the indicators of the psychological component of health. Subsequently, a decrease in the values of both indicators in comparison with the values on the second visit was observed. On the fifth visit, there was an increase in indicators of the psychological component of health.**Conclusions.** The stay of patients after portal esophageal bleeding in a state of permanent stress leads to the deterioration of the psychological component of health from the very beginning of the action of stressful factors, followed by a gradual decrease in the physical component of health. The cumulative effect of permanent stress leads to the objectification of changes in the physical condition of such patients, which is manifested by the deterioration of indicators of the functional state of the liver.

The research was carried out in accordance with the principles of the Helsinki Declaration. The study protocol was approved by the Local Ethics Committee of the institution mentioned in the paper. The informed consent of the patient was obtained for conducting the studies. No conflict of interests was declared by the authors.

Keywords: bleeding, varicose veins, esophagus, liver cirrhosis, permanent stress, war in Ukraine, functional state of the liver, quality of life.**Вступ**

Цирози печінки посідають важливе місце в структурі захворювань шлунково-кишкового тракту, продовжують залишатися вкрай важливою та актуальною проблемою системи охорони здоров'я як у клініко-епідеміологічному, так і в соціально-економічному аспектах [16,20].

Ускладнення цирозу печінки виникають не менше ніж у 40% пацієнтів та є найчастішою причиною смерті в контингенті пацієнтів із захворюваннями травної системи. Загальна летальність, обумовлена цирозом печінки, варіює в різних країнах. Так, у Європі вона коливається в досить широких межах – від 4,6 на 100 000 серед жителів у Норвегії до 103,8 на 100 000 населення в Молдові. За даними Всесвітньої організації охорони здоров'я, високим рівнем летальності від цирозу печінки вважається перевищення 25 випадків смертей на рік на 100 000 жителів, а низьким – менше 10 випадків [4].

Розвиток портальної гіпертензії як ускладнення цирозу печінки є надзвичайно важливим для перебігу захворювання. На початкових стадіях такий стан виникає як компенсаторний механізм, проте з прогресуванням основного захворювання, портальна гіпертензія набуває ролі провідної патоген-

нетичної ланки та суттєво модулює клінічну картину в цілому. Компенсаторне залучення значного обсягу колатеральних шляхів гемоциркуляції кардіального відділу шлунка та нижньої третини стравоходу (за підвищення тиску в портальній системі до 25–30 мм рт. ст.) хоча й перешкоджає подальшому наростанню тиску, проте є досить небезпечним у плані виникнення шлунково-кишкових кровотеч.

Кровотечі з варикозно розширених вен стравоходу та шлунка виникають у 50–70% випадків у хворих на цироз печінки, а рецидиви спостерігаються в 70% пацієнтів протягом першого року після інциденту. Летальність при кожному епізоді кровотечі може досягати 40%. Ризик рецидиву кровотечі є надзвичайно високим, особливо протягом першого тижня (до 50%), та залишається таким аж до 3 місяців після первинного епізоду кровотечі [1,2,5,14,17]. Саме тому цей контингент хворих потребує динамічного диспансерного спостереження та активної тактики як лікаря, так і пацієнта.

Мініінвазивні методики є досить ефективними для зупинення та профілактики варикозних кровотеч та їхніх рецидивів і мають бути на першому плані в лікуванні цього контингенту хворих [6,11].

Оригінальні дослідження. Торакальна хірургія

На жаль, в умовах воєнного часу як лікарі, так і пацієнти стикаються з рядом проблем, які унеможливають надання медичної допомоги в повному обсязі. У подібних ситуаціях йде переорієнтація системи закладів охорони здоров'я на надання лише невідкладної медичної допомоги. З одного боку, це пов'язано з великою кількістю поранених військових і мирних жителів, а з іншого – з економією ресурсів, які досить складно поповнювати в умовах порушення логістичних маршрутів у країні. Крім того, втрати серед медичного персоналу та руйнування частини госпіталів унаслідок бойових дій разом із вимушеною міграцією населення в межах країни створює ще більше навантаження на вцілілі заклади охорони здоров'я.

У разі цирозу печінки, ускладненого портальною гіпертензією, в умовах воєнного часу пацієнти отримують медичну допомогу лише за гострого стану – кровотечі. Профілактичні заходи щодо попередження рецидиву кровотечі при цьому не проводяться. До таких профілактичних заходів належать, наприклад, часткова емболізація селезінкової артерії, метою якої є зниження тиску в портальній системі [11].

Іншою проблемою для здоров'я населення є перебування в стані перманентного стресу. Як відомо, стресові стани чинять негативний вплив на всі системи та органи [8,19]. У реакцію організму на стрес залучена велика кількість різних факторів, таких як гормони, нейроендокринні медіатори, пептиди та нейротрансмітери. При цьому є пряма кореляція між тривалістю стресового впливу та глибиною порушень фізіологічних процесів в організмі.

Отже, відсутність умов і можливостей для надання профілактичної медичної допомоги разом із перебуванням пацієнтів у стані перманентного стресу створює умови для розвитку негативних тенденцій перебігу захворювання.

Мета дослідження – оцінити вплив перманентного стресу, обумовленого війною в Україні, на стан пацієнтів після перенесених стравохідних кровотеч портального генезу.

Матеріали та методи дослідження

Дослідження виконано в рамках науково-дослідної роботи «Розробка та впровадження інноваційних технологій у лікування та профілактику порушень цілісності та прохідності судин в умовах військового часу» (державний реєстраційний номер 0123U100204).

До дослідження залучено 37 пацієнтів віком від 28 до 52 років (41,73±7,28 року) із підтвердженим діагнозом цирозу печінки, ускладненим портальною

гіпертензією та кровотечею з варикозно розширених вен стравоходу.

Критерії залучення до дослідження:

1. Підтверджений діагноз цирозу печінки, ускладненого портальною гіпертензією.
2. Вік від 18 до 60 років.
3. Кровотеча з варикозно розширених вен стравоходу на момент госпіталізації до стаціонару.
4. Відсутність на момент залучення до дослідження інших ургентних станів, крім кровотечі з варикозно розширених вен стравоходу.
5. Відсутність на момент залучення до дослідження супутньої хронічної патології, яка може суттєво вплинути на результати дослідження.
6. Згода потенційного учасника на участь у дослідженні.
7. Адекватна оцінка власного стану та здатність заповнювати опитувальник якості життя.

Критерії незалучення до дослідження:

1. Наявність у пацієнтів, крім цирозу печінки, інших патологічних станів, які впливають на тиск у портальній системі.
2. Вік пацієнтів до 18 або від 60 років.
3. Наявність на момент залучення до дослідження інших ургентних станів, крім кровотечі з варикозно розширених вен стравоходу.
4. Наявність на момент залучення до дослідження супутньої хронічної патології, яка може суттєво вплинути на результати дослідження.
5. Відмова потенційного учасника від участі в дослідженні.
6. Відсутність адекватної оцінки власного стану і/або нездатність заповнювати опитувальник якості життя.

Критерії вилучення з дослідження:

1. Відмова від продовження участі в дослідженні.
2. Недотримання учасником умов дослідження і термінів проведення етапів дослідження.
3. Виникнення в пацієнта протягом терміну дослідження ургентних станів, не пов'язаних з основним захворюванням.
4. Маніфестація після залучення до дослідження раніше не діагностованої супутньої патології, яка може суттєво вплинути на результати дослідження.

Базові характеристики досліджуваного контингенту наведено в таблиці 1.

На момент госпіталізації до стаціонару (перший візит) усім пацієнтам виконано ендоскопічне лігування варикозно розширених вен, що кровили. Крім того, виконано профілактичне ендоскопічне лігування вариксів, потенційно небезпечних у плані можливого розвитку кровотечі. Подальше лікуван-

ня в стаціонарі проведено відповідно до рекомендацій консенсусу Baveno VI [17].

За 1 місяць після епізоду кровотечі з варикозно розширених вен стравоходу (другий візит) пацієнтам запропоновано часткову емболізацію селезінкової артерії для зниження тиску в портальній системі.

У подальшому проведено ще два візити з інтервалом в 1 місяць, а також ще один візит з інтервалом у 3 місяці.

Відповідно до обсягів отриманого лікування, пацієнтів поділено на дві групи. До Групи 1 (n=15) залучено пацієнтів, яким виконували ендоскопічне лігування вариксів, що кровили, та часткову емболізацію селезінкової артерії. До Групи 2 (n=15) – пацієнтів, яким виконували лише ендоскопічне лігування вариксів, що кровили.

Пацієнти Груп 1 та 2 пройшли всі п'ять візитів до початку війни в Україні.

Проте до дослідження також залучено пацієнтів (n=11), у яких перший візит відбувся до початку війни, а другий – припадав на дату після 24 лютого 2022 року. У зв'язку з особливостями функціонування закладів охорони здоров'я у військовий час не було можливості виконувати цим пацієнтам часткову емболізацію селезінкової артерії у плановому порядку, а отже, не було змоги залучити їх до Групи 1. З іншого боку, перебування в стані перманентного стресу могло вплинути на досліджувані показники, а тому також не було неможливим залучити таких пацієнтів до Групи 2.

Отже, вирішено сформувати Групу 3, до якої увійшли пацієнти, у яких візити з другого по п'ятий припадали на період після початку війни, та дослідити в цього контингенту вплив перманентного стресу на перебіг цирозу печінки, ускладненого портальною гіпертензією.

Оскільки частина пацієнтів мігрували та перебували або в Україні у статусі внутрішньо переміщених осіб, або у статусі біженців за кордоном, додатковими умовами для подальшої участі таких пацієнтів у дослідженні були можливість виконання лабораторних досліджень у заплановані терміни та підтримання зв'язку з лікарем для заповнення опитувальника для оцінювання якості життя. Враховуючи вищезазначені умови, до Групи 3 увійшли 7 пацієнтів.

У кожній часовій точці оцінено рівні лабораторних показників, що характеризують функціональний стан печінки (загальний білірубін, прямий білірубін, аланінамінотрансфераза, аспаратамінотрансфераза, γ -глутамілтранспептидаза, лужна фосфатаза, альбумін, сечовина, протромбіновий час, міжнародне

Таблиця 1

Базові характеристики досліджуваного контингенту

Кількість учасників, абс.	37
Вік, років	41,73±7,28
Стать, абс. (%)	
Жінки	8 (21,6)
Чоловіки	29 (78,4)
Етіологія цирозу печінки, абс. (%)	
Гепатит В	9 (24,3)
Гепатит С	7 (18,9)
Алкогольний генез	21 (56,8)
Клас захворювання за класифікацією Child-Pugh-Turcotte, абс. (%); відповідна кількість балів	37 (100); 7,76±1,26
Клас А	7 (18,9), 6,0±0,0
Клас В	26 (70,3), 7,88±0,77
Клас С	4 (10,8), 10,0±0,0

нормалізоване відношення). Крім того, оцінено якість життя пацієнтів за опитувальником 36-Item Short Form Survey (SF-36, RAND Corporation).

Отримані дані оброблено за допомогою пакету статистичних програм «SPSS 20.0 for Windows». Для оцінювання відмінностей між параметричними величинами використано t-критерій Student з поправкою Bonferroni-Sidak та дисперсійний аналіз (ANOVA). Для оцінювання відмінностей між непараметричними величинами застосовано критерій χ^2 , критерій χ^2 з поправкою Yates на безперервність і точний двосторонній критерій Fisher. Для порівняння якості життя між групами використано T-тест Wilcoxon. Для виявлення динаміки змін якості життя в одній групі застосовано U-критерій Mann-Whitney. Для визначення впливу перманентного стресу на пігментний обмін, стан ферментної системи печінки, білковий обмін, стан системи гемостазу, а також на інтегральні показники якості життя (фізичний та психологічний компоненти) використано багатфакторний дисперсійний аналіз (MANOVA). Статистично значущим прийнято $p < 0,05$.

Результати дослідження та їх обговорення

Протягом усього терміну дослідження в Групі 1 рецидив кровотечі відбувся в 1 (6,7%) пацієнта. Водночас у Групі 2 відмічалось 4 (26,7%) випадки, у Групі 3 – 2 (28,6%) випадки рецидиву. При цьому статистично достовірність відмінностей не підтверджена ($p > 0,05$).

Слід зазначити, що в усіх групах спостерігалась зміна класу захворювання за класифікацією Child-Pugh-Turcotte. Так, у Групі 1 зміна класу захворювання відбулася у 13 (86,7%) пацієнтів, причому в усіх із

Оригінальні дослідження. Торакальна хірургія

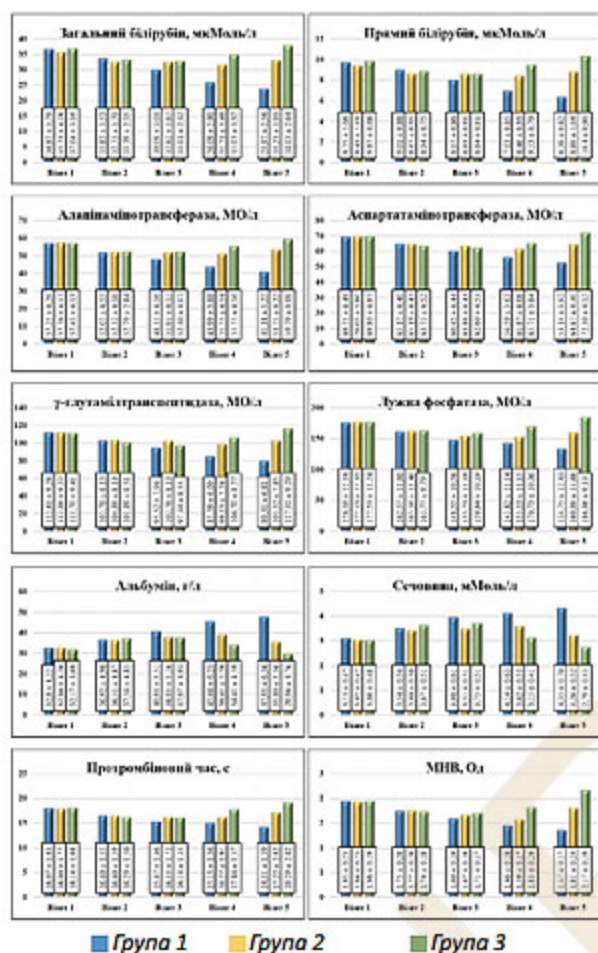


Рис. 1. Динаміка змін лабораторних показників функціонального стану печінки в досліджуваному контингенті

пониженням класу. Зміна класу з С до А спостерігалася в 1 (6,7%), з С до В – в 1 (6,7%), з В до А – в 11 (73,3%) випадках. У Групі 2 пониження класу захворювання відмічалася в 3 (20,0%) пацієнтів: з С до В – в 1 (6,7%), з В до А – у 2 (13,3%). Ще в 4 (26,7%) пацієнтів спостерігалася зниження класу захворювання з В до А протягом перших 4 візитів із наступним поверненням до класу В при дослідженні на п'ятому візиті. У Групі 3 зміни класу захворювання відбулися у всіх пацієнтів, проте мали дещо інший характер. По 1 (14,3%) пацієнту мали підвищення класу з А до В та з В до С. Зниження класу з В до А з наступним поверненням до класу В відбулося в 4 (57,1%) пацієнтів, а зниження класу з С до В з наступним поверненням до класу В – в 1 (14,3%) пацієнта, при цьому слід зауважити, що в усіх випадках повернення до вихідного класу спостерігалася при дослідженні на четвертому або п'ятому візитах.

Динаміку змін досліджуваних лабораторних показників наведено на рис. 1.

За даними рисунка 1, динаміка змін усіх досліджуваних лабораторних показників у межах кожної групи мала схожу тенденцію.

У Групі 1 відмічалася достовірне ($p < 0,05$) поліпшення всіх досліджуваних показників із часом. При цьому поліпшення показників носило прогресивний характер і мало статистично значущий приріст ($p < 0,05$) у кожній наступній часовій точці відносно попередньої.

У Групі 2 динаміка досліджуваних лабораторних показників мала дещо інший характер. Так, достовірне ($p < 0,05$) поліпшення всіх показників відмічалася в період між першим і другим візитами. У подальшому хоча й спостерігалася незначна негативна динаміка рівнів усіх досліджуваних показників, проте статистична значущість цих змін не доведена ($p > 0,05$). Водночас, незважаючи на таку негативну динаміку, усі показники як на третьому, так і на четвертому візитах залишалися достовірно ($p < 0,05$) кращими за вихідні значення. На п'ятому візиті значення, достовірно ($p < 0,05$) кращі за вихідні, мали лише всі показники активності печінкових ферментів.

У Групі 3 динаміка змін всіх досліджуваних показників на перших чотирьох візитах у цілому повторювала таку в Групі 2. Так, спостерігалася достовірне ($p < 0,05$) поліпшення всіх досліджуваних показників на другому візиті порівняно з першим. У подальшому спостерігалася погіршення всіх показників порівняно зі значеннями на другому візиті. Проте слід зазначити, що, якщо на третьому візиті відмічалася достовірна ($p < 0,05$) відмінність відносно першого візиту, то на четвертому візиті ця достовірність втрачалася ($p > 0,05$). Хоча на четвертому візиті значення всіх досліджуваних лабораторних показників були дещо кращими за вихідні дані, проте відмінності не були статистично достовірними ($p > 0,05$). На п'ятому візиті числові значення практично всіх досліджуваних показників (крім показників білкового обміну) були вищими за вихідні значення, хоча й без досягнення статистично значущих відмінностей ($p > 0,05$).

За результатами порівняння досліджуваних показників між групами на кожному окремому візиті отримали такі дані. На початку дослідження рівні досліджуваних показників достовірно не різнилися між групами ($p > 0,05$). Також достовірні відмінності між групами не спостерігалися на другому візиті. У Групі 1 на третьому візиті значення всіх показників були достовірно ($p < 0,05$) кращими за значення в Групах 2 та 3. При цьому статистично значущі відмінності між Групами 2 та 3 не спостерігалися ($p > 0,05$). Виняток становили показники системи

гемостазу, які на третьому візиті достовірно не різнилися між усіма групами. На четвертому візиті досліджувані показники (за винятком МНВ) у Групі 1 продовжували залишатися достовірно ($p < 0,05$) ліпшими за аналогічні показники в обох інших групах. На цьому терміні дослідження також з'явилися достовірні відмінності ($p < 0,05$) між значеннями досліджуваних показників у Групах 2 та 3. На п'ятому візиті всі досліджувані показники в Групі 1 продовжували залишатися достовірно ($p < 0,05$) кращими за аналогічні в обох інших групах. На цьому ж терміні дослідження відмінності між досліджуваними показниками у Групах 2 та 3 також продовжували залишатися достовірно ($p < 0,05$) кращими на користь Групи 2.

Динаміку змін інтегральних показників якості життя за даними опитувальника RAND SF-36 наведено на рисунку 2.

За даними рисунка 2, динаміка змін фізичного та психологічного компонентів здоров'я в межах кожної групи мала схожу тенденцію.

У Групі 1 відмічалася достовірне ($p < 0,05$) поліпшення обох досліджуваних інтегральних показників якості життя на кожному наступному візиті порівняно з попереднім.

У Групі 2 достовірне ($p < 0,05$) поліпшення обох показників відбулося в період між першим і другим візитами. У подальшому, хоча й спостерігалася незначна негативна динаміка якості життя, проте статистично значущість цих змін довести не вдалося ($p > 0,05$). При цьому обидва показники як на третьому, так і на четвертому візитах залишалися достовірно ($p < 0,05$) кращими за вихідні значення. На п'ятому візиті фізичний компонент здоров'я залишався достовірно ($p < 0,05$) кращим за вихідні значення, проте психологічний компонент здоров'я показав тенденцію до повернення до вихідних рівнів із втратою достовірності відмінностей ($p > 0,05$).

У Групі 3 на другому візиті спостерігалася достовірне ($p < 0,05$) збільшення показників фізичного компонента здоров'я порівняно з вихідними значеннями. Водночас психологічний компонент здоров'я показав тенденцію до зниження числових значень відносно вихідного рівня, хоча статистична достовірність відмінності між першим і другим візитами не доведена ($p > 0,05$). У подальшому спостерігалася зниження значень обох показників порівняно зі значеннями на другому візиті. Проте на третьому візиті відмічалася достовірна ($p < 0,05$) відмінність відносно першого візиту, а на четвертому візиті ця достовірність втрачалася ($p > 0,05$). Слід зазначити, що на четвертому візиті числові значення фізичного




Рис. 2. Динаміка змін інтегральних показників якості життя в досліджуваного контингенту

компонента здоров'я були дещо вищими, а психологічного компонента здоров'я – дещо нижчими за вихідні дані, проте ці відмінності не були статистично достовірними ($p > 0,05$). На п'ятому візиті значення показника фізичного компонента здоров'я продовжували достовірно ($p < 0,05$) погіршуватися. Щодо психологічного компонента здоров'я, то, не очікувано для нас, його значення достовірно ($p < 0,05$) зросли порівняно з попереднім терміном дослідження, хоча й продовжували бути достовірно ($p < 0,05$) нижчими за вихідні показники.

За результатами порівняння досліджуваних показників якості життя між групами на кожному окремому візиті отримано такі дані. На початку дослідження як фізичний, так і психологічний компоненти здоров'я достовірно не різнилися між групами ($p > 0,05$). Також достовірні відмінності між групами не спостерігалися на другому візиті. На третьому візиті значення обох показників були найвищими в Групі 1, дещо меншими – у Групі 2, ще меншими – у Групі 3. При цьому статистично значущі ($p < 0,05$) відмінності спостерігалися між усіма групами. Така сама картина спостерігалася на четвертому візиті, проте зі збільшенням розриву в числових значеннях досліджуваних показників. На п'ятому візиті обидва інтегральні показники здоров'я в Групі 1 достовірно ($p < 0,05$) перевищували аналогічні показники у Групах 2 та 3. При порівнянні між собою Груп 2 та 3 достовірні ($p < 0,05$) відмінності відмічалися лише щодо психологічного компонента здоров'я. Щодо фізичного компонента здоров'я, то його числові значення були нижчими у Групі 3, проте статистична достовірність відмінностей не доведена ($p > 0,05$).

Результати MANOVA відмінностей між Групами 2 та 3 на різних термінах дослідження наведено в таблиці 2.

Основні показники MANOVA, наведені в таблиці 2: F – співвідношення середньоквадратичних значень (чим вище за 1,0 значення F, тим більша варіація серед групових середніх, ніж очікували б побачити випадково), p – рівень достовірності (чим менше значення p, тим вища достовірність), Wilk's

Оригінальні дослідження. Торакальна хірургія

Таблиця 2

Вплив перманентного стресу на окремі фізіологічні системи та на сукупність інтегральних показників якості життя на різних термінах дослідження (результати MANOVA)

Візит	Результати MANOVA
Пігментний обмін (загальний білірубін, прямий білірубін)	
Візит 2	F (2, 19) = 0,771; p = 0,476; Wilk's Λ = 0,925
Візит 3	F (2, 19) = 0,320; p = 0,730; Wilk's Λ = 0,967
Візит 4	F (2, 19) = 4,340; p = 0,028; Wilk's Λ = 0,686
Візит 5	F (2, 19) = 5,218; p = 0,016; Wilk's Λ = 0,645
Печінкові ферменти (АлТ, АсТ, γ-ГТ, ЛФ)	
Візит 2	F (4, 17) = 0,274; p = 0,890; Wilk's Λ = 0,939
Візит 3	F (4, 17) = 0,637; p = 0,643; Wilk's Λ = 0,870
Візит 4	F (4, 17) = 5,168; p = 0,007; Wilk's Λ = 0,451
Візит 5	F (4, 17) = 14,963; p < 0,001; Wilk's Λ = 0,221
Білковий обмін (альбумін, сечовина)	
Візит 2	F (2, 19) = 0,477; p = 0,628; Wilk's Λ = 0,952
Візит 3	F (2, 19) = 0,530; p = 0,597; Wilk's Λ = 0,947
Візит 4	F (2, 19) = 4,184; p = 0,031; Wilk's Λ = 0,694
Візит 5	F (2, 19) = 5,234; p = 0,015; Wilk's Λ = 0,645
Система гемостазу (ПЧ, МНВ)	
Візит 2	F (2, 19) = 0,115; p = 0,892; Wilk's Λ = 0,988
Візит 3	F (2, 19) = 0,186; p = 0,832; Wilk's Λ = 0,981
Візит 4	F (2, 19) = 4,811; p = 0,020; Wilk's Λ = 0,664
Візит 5	F (2, 19) = 4,249; p = 0,030; Wilk's Λ = 0,691
Інтегральні показники якості життя (фізичний та психологічний компоненти здоров'я)	
Візит 2	F (2, 19) = 52,290; p < 0,001; Wilk's Λ = 0,154
Візит 3	F (2, 19) = 88,270; p < 0,001; Wilk's Λ = 0,097
Візит 4	F (2, 19) = 188,325; p < 0,001; Wilk's Λ = 0,048
Візит 5	F (2, 19) = 4,645; p = 0,023; Wilk's Λ = 0,672

Примітки: F – співвідношення середньоквадратичних значень, p – рівень достовірності, Wilk's Λ – сила взаємозв'язку, АлТ – аланін-амінотрансфераза, АсТ – аспартатамінотрансфераза, γ -ГТ – γ -глутамілтранспептидаза, ЛФ – лужна фосфатаза, ПЧ – протромбіновий час, МНВ – міжнародне нормалізоване відношення.

Λ – сила взаємозв'язку (чим більше значення Wilk's Λ наближається до 0, тим сильніший взаємозв'язок).

За даними таблиці 2, MANOVA проводили лише на візитах із другого по п'ятий, що пов'язане з відсутністю стресового фактора на момент першого візиту. Група 1 не увійшла в цей етап дослідження через наявність додаткового фактора впливу – виконання часткової емболізації селезінкової артерії. За результатами дослідження впливу перманентного стресу на показники пігментного обміну, рівні печінкових ферментів, показники білкового обміну та показники системи гемостазу, достовірність залежності зростала з часом і набувала статистичної значущості лише на четвертому візиті з подальшим зростанням на п'ятому візиті (крім показників системи гемостазу, для яких на п'ятому візиті відбулося незначне зниження достовірності, хоча й без виходу з меж статистичної значущості). Водночас достовірність залежності інтегральних показників якості життя від стресу була статистично значущою вже на

другому візиті та залишалася такою на всіх наступних термінах дослідження зі зниженням показника достовірності (хоча й без виходу з меж статистичної значущості) на п'ятому візиті.

Вплив стресу на організм вивчається вже досить давно. Органічна реакція на стрес передбачає два основні компоненти стресової системи, зокрема, гіпоталамо-гіпофізарно-надниркову вісь і симпатичну нервову систему [8,19]. Залучення в процес глюкокортикоїдів і катехоламінів створює вплив на весь організм, у тому числі на імунні клітини та їхню функціональну активність. Враховуючи це, стає зрозуміло, що стрес впливає на запальну відповідь організму в цілому та печінки зокрема [7,18]. У цей час накопичена велика кількість даних, що свідчать про зв'язок між психоемоційним станом і негативною еволюцією захворювань печінки.

За результатами нашого дослідження, у пацієнтів усіх трьох груп протягом першого місяця спостерігалася поліпшення як лабораторних показників функ-

ціонального стану печінки, так і інтегральних показників якості життя. Аналогічна тенденція виявлена в наших більш ранніх роботах [10]. Це можна пояснити призначенням комплексного лікування, спрямованого на поліпшення не лише функціонального стану печінки, але й стану пацієнта загалом, усім пацієнтам, госпіталізованим до стаціонару з приводу шлунково-кишкових кровотеч портального генезу.

У подальшому відсутність будь-яких маніпуляцій і підтримувальної терапії в пацієнтів Групи 2 призводила до відсутності позитивної динаміки їхнього стану.

Натомість у пацієнтів Групи 1, яким для зниження тиску в портальній системі виконували часткову емболізацію селезінкової артерії, спостерігалось прогресивне поліпшення як показників функціонального стану печінки, так і якості життя. Корекція портальної гіпертензії як медикаментозно, так і хірургічним шляхом дає змогу поліпшити стан пацієнтів, знизити частоту рецидивів кровотеч із варикозно розширених вен стравоходу та шлунка, відтермінувати трансплантацію печінки, знизити рівень загальної летальності в цього контингенту хворих [13,15].

Основна відмінність пацієнтів Групи 3 від пацієнтів Групи 2 полягала в тому, що через початок воєнних дій в Україні вони перебували в стані перманентного стресу. При цьому слід відмітити кумулятивний ефект стресового впливу на організм. Так, у пацієнтів нашого дослідження вплив стресу з перших днів війни проявився у вигляді погіршення якості життя, зокрема, психологічного компонента здоров'я. Уже на третьому візиті, тобто за 1–2 місяці після початку війни, страждав не лише психологічний, але й фізичний компоненти здоров'я. Такі суб'єктивні зміни у фізичній складовій якості життя не супроводжувалися об'єктивними змінами у функціональному стані печінки. Достовірне погіршення показників пігментного обміну, рівнів печінкових ферментів, показників білкового обміну та показників системи гемостазу, а також достовірність впливу перманентного стресу на ці показники за даними MANOVA відмічалися лише на четвертому візиті, тобто за 2–3 місяці після початку бойових дій. У подальшому (на п'ятому візиті) досліджувані показники функціонального стану печінки, а також фізичний компонент здоров'я продовжували погіршуватися, хоча, на противагу їм, психологічний компонент здоров'я почав поліпшуватися. На нашу думку, така, не зовсім очікувана, зміна динаміки психологічного компонента здоров'я, принаймні частково, пов'язана зі звиканням до перебування в

умовах воєнного стану, а також із певною стабілізацією лінії фронту і, відповідно, виникненням в учасників нашого дослідження почуття безпеки порівняно з першими місяцями війни.

Вплив хронічного стресу, а також психологічних і психічних розладів на перебіг хронічних захворювань печінки були й раніше описані в науковій медичній літературі [3,7,9,12,18]. Проте, якщо описані дослідження включали окремих пацієнтів з індивідуальними розладами, то перманентний стрес, у якому перебувають пацієнти під час бойових дій, є більш масовим явищем. Саме тому визначення певних тенденцій перебігу захворювань під час бойових дій є досить вагомим як для розвитку академічної медичної науки, так і для оптимізації надання медичної допомоги пацієнтам у випадку різних надзвичайних ситуацій.

Висновки

Перебування пацієнтів після перенесених стравохідних кровотеч портального генезу в стані перманентного стресу призводить до погіршення психологічного компонента здоров'я від початку дії стресових факторів із наступним поступовим зниженням фізичного компонента здоров'я. Кумулятивний ефект перманентного стресу приводить до об'єктивізації змін фізичного стану таких пацієнтів, що проявляється погіршенням показників функціонального стану печінки.

Автори заявляють про відсутність конфлікту інтересів.

References/Література

1. Brunner F, Berzigotti A, Bosch J. (2017). Prevention and treatment of variceal haemorrhage in 2017. *Liver international: official journal of the International Association for the Study of the Liver*. 37 (1): 104–115.
2. Buechter M, Kahraman A, Manka P, Gerken G, Jochum C, Canbay A, Dechêne A. (2016). Spleen and Liver Stiffness Is Positively Correlated with the Risk of Esophageal Variceal Bleeding. *Digestion*. 94 (3): 138–144.
3. Choi JM, Chung GE, Kang SJ, Kwak MS, Yang JJ, Park B, Yim JY. (2021). Association Between Anxiety and Depression and Non-alcoholic Fatty Liver Disease. *Frontiers in medicine*. 7: 585618.
4. Gross M. (2015). Liver cirrhosis and the most common complications: diagnosis and treatment. *MMW Fortschritte der Medizin*. 157 (1): 75–79.
5. Hernández-Gea V, Berbel C, Baiges A, García-Pagán JC. (2018). Acute variceal bleeding: risk stratification and management (including TIPS). *Hepatology international*. 12 (1): 81–90.
6. Ishikawa T, Sasaki R, Nishimura T, Aibe Y, Saeki I, Iwamoto T et al. (2019). A novel therapeutic strategy for esophageal varices using endoscopic treatment combined with splenic artery embolization according to the Child-Pugh classification. *PLoS one*. 14 (9): e0223153.
7. Joung JY, Cho JH, Kim YH, Choi SH, Son CG. (2019). A literature review for the mechanisms of stress-induced liver injury. *Brain and behavior*. 9 (3): e01235.

Оригінальні дослідження. Торакальна хірургія

8. Mariotti A. (2015). The effects of chronic stress on health: new insights into the molecular mechanisms of brain-body communication. *Future science OA*. 1 (3): FSO23.
9. Nagano J, Nagase S, Sudo N, Kubo C. (2004). Psychosocial stress, personality, and the severity of chronic hepatitis C. *Psychosomatics*. 45 (2): 100–106.
10. Petrusenko VV, Grebeniuk DI, Lonskii KL, Gladkykh VY, Kedyk OO, Roshia LH. (2021). Efficacy of l-ornithine l-aspartate in patients with esophageal variceal bleeding. *World of Medicine and Biology*. 76 (2): 112–117.
11. Petrusenko VV, Hrebeniuk DI, Radoha YV, Tsyhalko DV, Melnychuk MO, Dorozhynskiy YA, Tatarin AY. (2018). Prevention of bleeding in patients with portal hypertension syndrome. *Medicni perspektivi*. 23 (4): 164–165.
12. Russ TC, Kivimäki M, Morling JR, Starr JM, Stamatakis E, Batty GD. (2015). Association Between Psychological Distress and Liver Disease Mortality: A Meta-analysis of Individual Study Participants. *Gastroenterology*. 148 (5): 958–966.e4.
13. Sauerbruch T, Schierwagen R, Trebicka J. (2018). Managing portal hypertension in patients with liver cirrhosis. Version 1. *F1000Research*. 7: F1000 Faculty Rev-533.
14. Tayyem O, Bilal M, Samuel R, Merwat SK. (2018). Evaluation and management of variceal bleeding. *Disease-a-month: DM*. 64 (7): 312–320.
15. Townsend SA, Karkhanis S, Tripathi D, Mueisan P, Zia Z, Elsharkawy AM. (2016). Rescue from liver transplantation: TIPSS and thrombectomy successfully treat a case of acute Budd-Chiari syndrome complicated by portal vein thrombosis. *BJR case reports*. 3 (1): 20160059.
16. Tsochatzis EA, Bosch J, Burroughs AK. (2014). Liver cirrhosis. *Lancet (London, England)*. 383 (9930): 1749–1761.
17. Velázquez CM, Abrahales JG. (2017). Non-invasive diagnosis of esophageal varices after Baveno VI. *The Turkish journal of gastroenterology: the official journal of Turkish Society of Gastroenterology*. 28 (3): 159–165.
18. Vere CC, Streba CT, Streba LM, Ionescu AG, Sima F. (2009). Psychosocial stress and liver disease status. *World journal of gastroenterology*. 15 (24): 2980–2986.
19. Yaribeygi H, Panahi Y, Sahraei H, Johnston TP, Sahebkar A. (2017). The impact of stress on body function: A review. *EXCLI journal*. 16: 1057–1072.
20. Zhou WC, Zhang QB, Qiao L. (2014). Pathogenesis of liver cirrhosis. *World journal of gastroenterology*. 20 (23): 7312–7324.

Відомості про авторів:

Петрушенко Вікторія Вікторівна – д.мед.н., проф., зав. каф. ендоскопічної та серцево-судинної хірургії Вінницького НМУ імені М.І. Пирогова. Адреса: м. Вінниця, вул. Пирогова, 56. <https://orcid.org/0000-0002-9255-403X>.

Гребенюк Дмитро Ігорович – к.мед.н., доц. каф. ендоскопічної та серцево-судинної хірургії Вінницького НМУ імені М.І. Пирогова. Адреса: м. Вінниця, вул. Пирогова, 56. <https://orcid.org/0000-0002-6760-7494>.

Буряк Роман Вікторович – к.мед.н., асистент каф. ендоскопічної та серцево-судинної хірургії Вінницького НМУ імені М.І. Пирогова. Адреса: м. Вінниця, вул. Пирогова, 56. <https://orcid.org/0000-0002-0846-8703>.

Грицун Ярослав Петрович – к.мед.н., доц. каф. ЛОР-хвороб Вінницького НМУ імені М.І. Пирогова. Адреса: м. Вінниця, вул. Пирогова, 56. <https://orcid.org/0000-0002-3541-3636>.

Палагнюк Ганна Олександрівна – к.мед.н., доц. каф. внутрішньої медицини медичного факультету №2 Вінницького НМУ імені М.І. Пирогова. Адреса: м. Вінниця, вул. Пирогова, 56. <https://orcid.org/0000-0002-1586-7198>.

Стаття надійшла до редакції 12.12.2022 р., прийнята до друку 14.03.2023 р.

УДК 616-091:616-005

О.С. Годік^{1,2}, А.Ф. Левицький^{1,2}, Д.С. Дегтярьова^{1,2}, І.М. Бензар^{1,2}, А.В. Корсак^{1,2},
В.В. Ліходієвський¹

Часткова перев'язка ворітної вени печінки: морфологічна оцінка результатів моделювання допечінкової форми портальної гіпертензії

¹Національний медичний університет імені О.О. Богомольця, м. Київ, Україна²Національна дитяча спеціалізована лікарня «ОХМАТДИТ», м. Київ, Україна

Paediatric Surgery(Ukraine).2023.1(78):59-65; doi 10.15574/PS.2023.78.59

For citation: Godik OS, Levytskii AF, Diehtiarova DS, Benzar IM, Korsak AV, Likhodievskiy VV. (2023). Partial hepatic portal vein ligation: morphological assessment of prehepatic portal hypertension modelling. Paediatric Surgery (Ukraine). 1(78): 59-65. doi: 10.15574/PS.2023.78.59.

Портальна гіпертензія – це підвищення тиску в системі ворітної вени печінки. Найпоширенішою моделлю допечінкової портальної гіпертензії на тваринах, що використовується зараз, є часткова перев'язка ворітної вени печінки в щурів, але наявні дослідження фокусуються на визначенні короткотермінових наслідків часткової перев'язки ворітної вени печінки.

Мета – оцінити модель допечінкової портальної гіпертензії шляхом гістологічного дослідження впливу часткової перев'язки ворітної вени на стан печінки.

Матеріали та методи. До дослідження залучено щурів-самців лінії Вістар (n=45), віком 6 тижнів і масою тіла 150±15 г. Тварин поділено на три групи: I група – проведено часткову перев'язку ворітної вени печінки (формування стенозу; n=15), II – виконано перев'язку ворітної вени печінки без її обструкції (псевдооперовані; n=15), III – контрольна група (інтактні тварини; n=15). За 6 місяців після операції щурів виведено з експерименту. Для гістологічного дослідження взято фрагменти печінки, після стандартної підготовки препаратів сфотографовано на світловому мікроскопі «OLYMPUS BX51» та досліджено на електронному мікроскопі «ПЕМ-125к». Отримані мікрофотографії оброблено, проаналізовано за допомогою програми обробки біомедичних зображень «ImageJ v.1.50» (National Institutes of Health, США).

Цифрові дані проаналізовано в статистичному пакеті «Graphpad Prism v. 8.3» (Graphpad, США).

Результати. У щурів I групи спостерігалася крупнокраплинна і тотальна жирова дистрофія гепатоцитів у центрі часточок. Відмічався розвиток сполучної тканини із формуванням центрально-центральних і порто-центральних септ. Пролонгований у часі ефект часткової перев'язки ворітної вени найбільше відповідав картині зональної жирової паренхіматозної дистрофії печінки та балонної дегенерації гепатоцитів із подальшим фіброзом. У тварин I групи розподіл питомої кількості ядер гепатоцитів відрізнявся від нормального (p=0,0124), виявлено відмінність цього показника між тваринами трьох груп (p<0,005). За результатами гістологічного дослідження печінки, у щурів II групи спостерігалася збереження гістологічної структури органа, з помірними змінами. У щурів III групи виявлялася звичайна гістоархітектоніка органа.

Висновки. Однорідність змін у печінці та їхня відтворюваність свідчить про стабільність розробленої моделі та її придатність до використання в подальших розробках методів лікування.

Під час проведення експериментів із лабораторними тваринами дотримано всіх біоетичних норм і рекомендацій.

Автори заявляють про відсутність конфлікту інтересів.

Ключові слова: портальна гіпертензія, печінка, гепатоцити, мікроскопія, просвічувальна електронна мікроскопія.

Оригінальні дослідження. Абдомінальна хірургія

Partial hepatic portal vein ligation: morphological assessment of prehepatic portal hypertension modelling

O.S. Godik^{1,2}, A.F. Levytskii^{1,2}, D.S. Diehtiarova^{1,2}, I.M. Benzar^{1,2}, A.V. Korsak^{1,2}, V.V. Likhodiievskiy¹¹Bogomolets National Medical University, Kyiv, Ukraine²National Specialized Children's Hospital «OKHMATDYT», Kyiv, Ukraine

Portal hypertension is an increase in pressure in the hepatic portal vein system. The most common animal model of prehepatic portal hypertension in use today is partial ligation of the hepatic portal vein in rats but existing studies focus on determining the short-term effects of partial ligation of the hepatic portal vein.

Purpose – to evaluate the model of prehepatic portal hypertension by means of a histological study of partial portal vein ligation influence on liver tissue.

Materials and methods. Male Wistar rats (n=45), aged 6 weeks and weighing 150±15 grams, were included in the study. The animals were divided into 3 groups: the Group 1 – partial ligation of the portal vein of the liver was performed (formation of stenosis; n=15), the Group 2 – ligation of the portal vein of the liver without its obstruction was performed (pseudo-operated; n=15), the Group 3 – a control group (intact animals, n=15). The rats were withdrawn from the experiment six months after the operation. For histological examination, liver fragments were taken, after standard preparation of the preparations, photographed with an OLYMPUS BX51 light microscope and examined with a PEM-125k electron microscope. The obtained microphotographs were processed and analyzed using the biomedical image processing software ImageJ v.1.50 (National Institutes of Health, USA).

Digital data were analyzed in Graphpad Prism v. 8.3 (Graphpad, USA) statistical package.

Results. In rats of the Group 1 the presence of large droplet and total fatty dystrophy of hepatocytes in the center of the lobules was established. The development of connective tissue with the formation of centro-central and porto-central septa was observed. The prolonged effect of partial ligation of the portal vein most closely corresponded to the picture of zonal fatty parenchymal dystrophy of the liver and balloon degeneration of hepatocytes with subsequent fibrosis development. In animals of the Group 1, the distribution of the specific number of hepatocyte nuclei differed from the normal one (p=0.0124), the presence of differences in this indicator between the animals of the three groups was established (p<0.005). Histological examination of the liver of the Group 2 rats revealed preservation of the histological structure of the organ, with moderate changes. Rats of the Group 3 showed normal histoarchitectonics of the organ.

Conclusions. The homogeneity of changes in the liver and their reproducibility indicate the stability of the developed model and its suitability for further development of treatment methods.

The experiments with laboratory animals were provided in accordance with all bioethical norms and guidelines.

No conflict of interests was declared by the authors.

Keywords: portal hypertension, liver, hepatocytes, microscopy, transmission electron microscopy.

Вступ

Портальна гіпертензія – це підвищення тиску в системі ворітної вени печінки, що визначається як збільшення градієнта портального тиску (різниця між тиском у ворітній вені печінки і тиском у нижній порожнистій вені або в печінковій вені). Градієнт тиску зазвичай становить ≤5 мм рт. ст. Значення цього показника ≥6 мм рт. ст. у більшості випадків свідчить про наявність портальної гіпертензії; значення ≥10 мм рт. ст. вказує на те, що симптоми портальної гіпертензії стають клінічно значущими [14].

Щодо печінки розрізняють допечінкову, печінкову і післяпечінкову форми портальної гіпертензії. Найчастішою причиною розвитку синдрому портальної гіпертензії (печінкова форма) у дорослих є перешкода плинку крові на рівні печінки у вигляді цирозу. Серед найчастіших причин післяпечінкової форми портальної гіпертензії зустрічаються тромбоз печінкових вен (синдром Бада-Кіарі) і констриктивний перикардит [7,12].

Звуження просвіту ворітної вени печінки внаслідок тромбозу ворітної вени або вроджених аномалій

її розвитку є провідною причиною розвитку синдрому портальної гіпертензії в дітей.

Моделі на тваринах дають змогу детально вивчити зміни гемодинаміки, характерні для портальної гіпертензії, пов'язані з порушеннями вісцерального та системного кровообігу. Дослідження *in vivo* з частковою перев'язкою ворітної вени печінки є високоактуальними не лише для вивчення патофізіології гіпердинамічного кровотоку, але й для визначення морфологічних, структурних змін внутрішніх органів.

Найпоширенішою моделлю допечінкової портальної гіпертензії на тваринах є часткова перев'язка ворітної вени печінки в щурів. Щури мають менші фізичні розміри і розвивають портальну гіпертензію передбачувано з низьким рівнем летальності, що підтверджено дослідженнями Z. Wen та співавт. [15] і D.A. Rodrigues та співавт. [10]. Ця модель широко застосовується в дослідженні портальної гіпертензії, оскільки не потребує стерильних умов і спеціального післяопераційного догляду. Існуючі дослідження фокусуються на визначенні короткотермінових наслідків часткової перев'язки ворітної вени печінки [16].

Водночас морфологічні дослідження з визначення структурних і ультраструктурних змін у печінці залишаються «золотим» стандартом діагностики хронічних хвороб печінки, у тому числі неалкогольної жирової хвороби печінки, змін при вірусних гепатитах, аутоімунних ураженнях печінки, хворобах обміну.

Такі морфологічні зміни в печінці, які визначаються за результатами мікроскопічного дослідження біопсій, оцінюються з використанням різних оціночних систем (Batts–Lodwig, METAVIR, Ishak) незалежно від патологічного процесу, що їх викликав. Такі оціночні системи стосуються визначення інтенсивності та поширеності двох процесів – запалення (змін у гепатоцитах і навколо них) та фіброзу (розвиток сполучної тканини) [2].

Мета дослідження – оцінити модель допечінкової портальної гіпертензії шляхом гістологічного дослідження впливу часткової перев'язки ворітної вени на стан печінки.

Матеріали та методи дослідження

Проведено експериментальне контрольоване дослідження серед щурів-самців лінії Вістар (n=45), віком 6 тижнів і масою тіла 150 ± 15 г. Щурів утримувалися за умов природнього світлового дня, отримували стандартне брикетоване харчування, мали вільний доступ до води та їжі.

Утримання, догляд за тваринами, маркування та всі маніпуляції проведено відповідно до Директиви 2010/63/EU Ради Європи та Європейського парламенту «Щодо захисту лабораторних тварин, що використовуються з науковою метою» та наказу Міністерства освіти і науки України від 01.03.2012 № 249 «Про затвердження Порядку проведення науковими установами дослідів, експериментів на тваринах».

Тварин поділено на три групи: щурам I групи проведено часткову перев'язку ворітної вени печінки (формування стенозу; n=15), тваринам II групи виконано перев'язку ворітної вени печінки без її обструкції (псевдооперовані; n=15), III – контрольна група (інтактні тварини; n=15).

Під загальним знеболюванням (кетамін 50 мкг/кг, інтраперитонеально) щурам I групи проводили часткову перев'язку ворітної вени шляхом накладання лігатури на її стовбур. У стерильних умовах після обробки операційного поля розчином повідон-йоду виконували серединну лапаротомію, ретракцію печінки догори і латерально проводили візуалізацію спленомезентеріального конфлюенса, селезінкової вени та верхньобрижової вени. Мобілізацію ворітної вени проводили по колу в середній третині, під нею

підводили поліпропіленову монофіламентну нитку розміром 4/0, розташовували паралельно до вени периферійний венозний катетер діаметром 22G (0,9 мм), затягували та зав'язували лігатуру, видаляли катетер, таким чином формували зону стенозу. Пошарове закриття рани проводили ниткою поліестер 4/0. Після видалення катетера часткову обструкцію оцінювали як таку, що відбулася, якщо відмічалось збільшення діаметра селезінкової та верхньобрижової вени, венозної гіперемії кишки. У щурів II групи використання катетера та затягування нитки не проводили, вузол вільно розташовувався на судині, інші етапи – за аналогічною методикою. III групу становили інтактні тварини.

За 6 місяців після операції щурів виводили з експерименту. Для гістологічного дослідження забирали фрагменти печінки, фіксували в розчині 10% забуференого формаліну (PBS, Sigma–Aldrich, США Ph 7,2). Зневоднювали в ізопропіловому спирті, заливали в парапласт (Paraplast+, McCormic, США) за стандартною методикою [11]. Виготовляли зрізи 5 μ m на мікротомі «Accu–Cut SRM-200» (Sakura Finetec, США), забарвлювали гематоксилін-еозином, фотографували на світловому мікроскопі «OLYMPUS BX51» (Olympus, Японія).

Для електронно-мікроскопічного дослідження фрагменти печінки фіксували чотирикислим осмієм (Sigma–Aldrich, США) методом Колфільда, зневоднювали, заливали в епон-аралдит. Напівтонкі та ультратонкі зрізи виготовляли на мікротомі LKB (LKB, Швеція), контрастували ураніацетатом і цитратом свинцю методом Рейнолдса, досліджували на електронному мікроскопі «ПЕМ-125к» (SELMi, Україна) [11].

Дослідження схвалено етичною комісією Національного медичного університету імені О.О. Богомольця. Усі дослідження виконано відповідно до впроваджених рекомендацій (Протокол засідання етичної комісії № 141 від 27.01.2021) з урахуванням GCP-ICH і Гельсінської декларації.

Наведені результати є частиною науково-дослідної роботи №0122U001363 «Експериментальне обґрунтування вибору методу хірургічного лікування портальної гіпертензії у дітей в залежності від молекулярних та морфофункціональних змін печінки», що фінансується МОЗ України з державного бюджету.

Отримані мікрофотографії оброблено, проаналізовано за допомогою програми обробки біомедичних зображень «ImageJ v.1.50» (National Institutes of Health, США).

На отриманих мікрофотографіях визначено питому кількість ядер клітин у полі зору, обчислено кількість клітин на 1 mm^2 площі зрізу. Отримані

Оригінальні дослідження. Абдомінальна хірургія

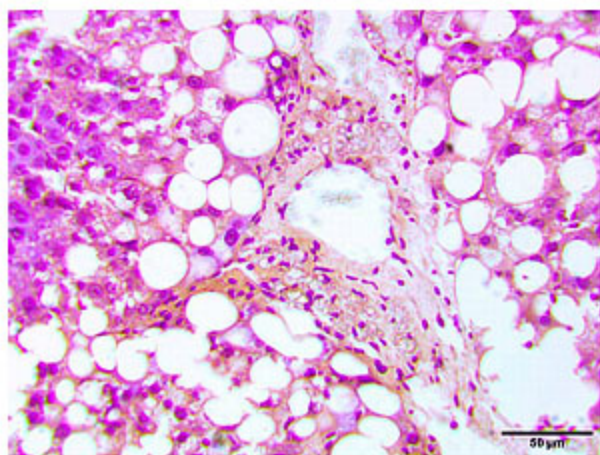


Рис. 1. Печінка тварин I групи. Гепатоцити в центрі часточки з ознаками жирової дистрофії. Сполучна тканина навколо центральної вени. Забарвлення гематоксилін-еозином

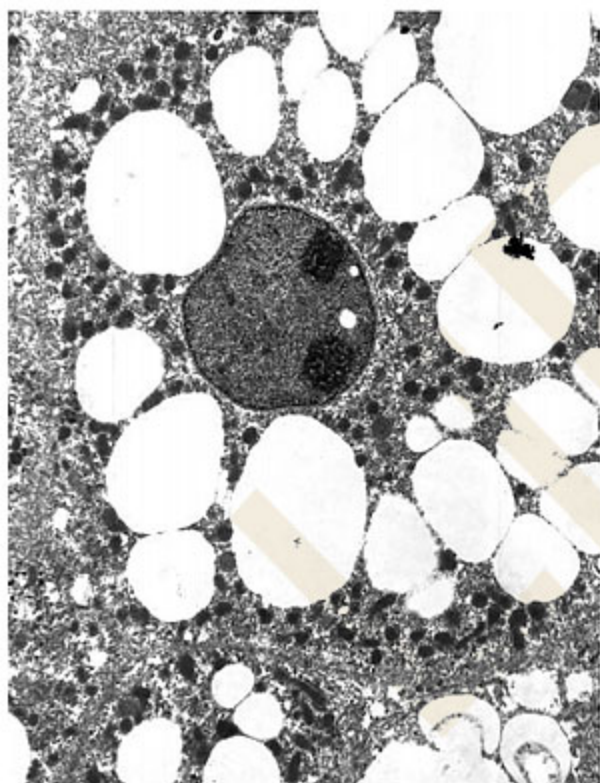


Рис. 2. Печінка щурів I групи. Електронно-мікроскопічне фото. Збільшення $\times 5600$

цифрові дані проаналізовано в статистичному пакеті «Graphpad Prizm v. 8.3» (Graphpad, США) методами описової статистики. Для перевірки розподілу на нормальність застосовано критерій Шапіро-Уїлка. Для міжгрупового порівняння значень показника використано непараметричні критерії Краскела-Уолліса з подальшим тестом Данна для множинних попарних порівнянь. Відмінності прийнято достовірними за $p < 0,05$ [9].

Результати дослідження

За результатами гістологічного дослідження печінки щурів I групи виявлено часткове збереження гістологічної структури печінки: будова класичних часточок печінки простежується з триадами в кутах і центральними венами в центрі.

Чітка структура трабекул збережена частково, здебільшого навколо триад на периферії класичних часточок. Поліморфізм гістологічної картини: навколо деяких триад наявні гепатоцити з добре профарбованою базофільною цитоплазмою, але є і гепатоцити з чіткими межами та просвітленою цитоплазмою.

У центральній частині часточок і на великій відстані від триад пластинчаста структура балок не простежується. Гепатоцити в цих ділянках виглядають «порожніми» і мають велику краплину жиру в центрі з вузьким еозинофільним обідком цитоплазми на периферії. Багато клітин не мають ядер і повністю заміщені на краплю жиру (рис. 1).

Наявний розвиток сполучної тканини з формуванням центрально-центральної і порто-центральної септи.

Дані електронно-мікроскопічного дослідження печінки тварин I групи підтверджують результати, виявлені на світлооптичному рівні: гепатоцити на периферії класичних часточок (ближче до триад) зберігають багатокутну форму та мають округле ядро з чітким контуром. Зустрічається багато дво-ядерних гепатоцитів, що мають темну цитоплазму, мітохондрії з електроннощільним матриксом, розвинений ендоплазматичний ретикулум і дрібні ліпідні включення.

Гепатоцити в середній частині часточок зберігають полігональну форму, серединне розташування деформованих ядер, переважно округлої форми з чітким контуром та одним або двома ядерцями й еухроматином. Цитоплазма таких гепатоцитів виглядає вакуолізованою, містить великі краплі жиру, що займають більшість її об'єму. Мітохондрії з електроннощільним матриксом зберігають свою конфігурацію. Ендоплазматичний ретикулум розвинений слабо, комплекс Гольджі не простежується. Зустрічається велика кількість вакуолізованих гепатоцитів.

Гепатоцити в центральній частині часточок зберігають свою полігональну форму. Ядра часто розміщені ексцентрично, містять еухроматин та одне або два ядерця, відзначаються численні дрібні інвагінації каріолеми. Цитоплазма гепатоцитів містить велику кількість крапель жиру, що займає більшість її об'єму (рис. 2).

Кількість органел мала. Мітохондрії зберігають свою форму, мають просвітлений матрикс, трапля-

Таблиця

Результати статистичного дослідження

Показник	Група		
	I (дослідні)	II (псевдооперовані)	III (інтактні)
Питома кількість ядер 1/mm ² (M±m)	1043±69,10	2245±40,25	2339±72,95

ються деформовані збільшені в розмірах підковоподібні мітохондрії та мітохондрії з інвазіями зовнішньої мембрани. Простежуються розширені каналці ендоплазматичної сітки.

Наявна нерівномірно розподілена сполучна тканина з хаотичним розташуванням новоутворених колагенових волокон, фібробластів. Також трапляються зморщені клітини з вкрай малим об'ємом цитоплазми та фрагментованим ядром, що, найімовірніше, є залишками гепатоцитів.

За результатами гістологічного дослідження печінки щурів II групи, гістологічна структура органа збережена, представлена класичними печінковими часточками шестикутної або полігональної форми з триадами в кутах і центральними венами в центрі. Гепатоцити формують трабекули, між якими розташовані гемокапіляри та жовчні капіляри. Більшість гепатоцитів одноядерні. Гепатоцити мають округлі ядра з чіткими ядерцями та добре профарбовану еозинофільну цитоплазму. Трапляються ділянки часточок, що складаються з гепатоцитів із базифільною цитоплазмою. Сполучна тканина в ділянці триад практично відсутня.

За даними електронно-мікроскопічного дослідження в печінці щурів цієї групи виявлені гепатоцити полігональної форми з округлим або овальним ядром, що містить еухроматин і чітко видиме ядерце. Набряку або розширення перинуклеарного простору не відзначається. Цитоплазма гепатоцитів містить велику кількість мітохондрій звичайної форми з електроннощільним матриксом, розвинений ендоплазматичний ретикулум. Перисинусоїдальний простір і жовчні капіляри не розширені.

За результатами гістологічного дослідження щурів III групи виявлена звичайна гістоархітекtonіка органа: печінка складається з класичних печінкових часточок, здебільшого шестикутної форми з розміщенням триад на верхівках уявних багатокутників і центральної вени, розташованої в центрі часточок. Більшість гепатоцитів одноядерні. Кількість сполучної тканини в ділянці триад мала. Трабекули, що складаються з одного ряду гепатоцитів, мають радіальну орієнтацію. Гепатоцити полігональної форми у складі трабекул мають добре профарбовану цито-

плазму та ядра з чітким контуром і добре видимим ядерцем. Найвні відмінності в інтенсивності забарвлення цитоплазми і, відповідно, ультраструктурі гепатоцитів у складі трабекул залежно від відстані розміщення стосовно триад добре описані в класичній літературі.

За даними електронно-мікроскопічного дослідження печінки щурів цієї групи виявлені гепатоцити з округлим ядром із рівним контуром, що містить багато еухроматину та чітко видиме електроннощільне ядерце. Набряку або розширення перинуклеарного простору не відзначається. У цитоплазмі гепатоцитів наявні органи за загального призначення – мітохондрії з електроннощільним матриксом, цистерни комплексу Гольджі, каналці ендоплазматичної сітки не розширені. Наявні поодинокі цитоплазматичні включення ліпідів.

За результатами статистичного дослідження встановлено, що у тварин II і III груп розподіл значення показника питомої кількості ядер гепатоцитів не відрізняється від нормального – 2245±40,25 і 2339±72,95 відповідно ($p=0,5601$ і $p=0,7237$ відповідно); водночас у тварин I групи розподіл значення цього показника відрізняється від нормального – 1043±69,10 ($p=0,0124$). Значення показника питомої кількості ядер гепатоцитів наведено в таблиці.

Під час міжгрупового порівняння непараметричним критерієм Краскела–Уолліса встановлено відмінності цього показника між тваринами трьох груп ($p<0,005$).

За результатами проведених попарних порівнянь критерієм Данна для множинних порівнянь (рис. 3) не виявлено відмінностей значення цього показника між тваринами II і III груп ($p>0,9999$). Встановлено, що у тварин I групи показник питомої кількості ядер гепатоцитів суттєво достовірно нижчий за аналогічний показник у тварин псевдооперованої групи ($p=0,0003$).

Обговорення

Результати морфологічного та ультраструктурного дослідження печінки щурів контрольної групи узгоджуються з даними класичних джерел [6].

Виявлений поліморфізм ультраструктурної картини цитоплазми гепатоцитів, відмінності в струк-

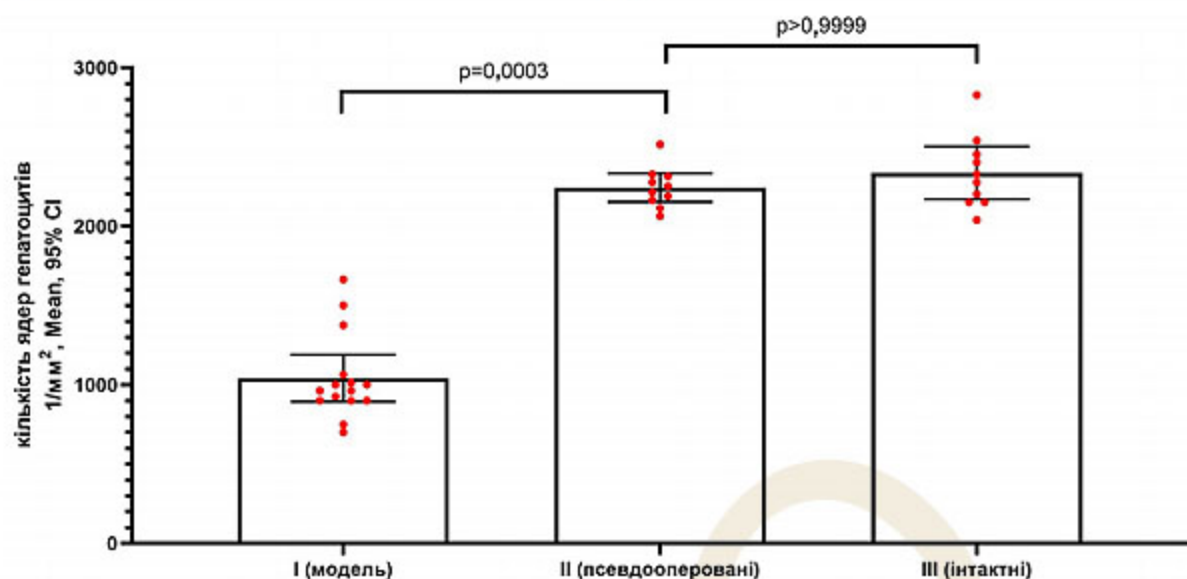


Рис. 3. Результати морфометричного дослідження

турі та функції гепатоцитів різних зон часточки також описаний у літературі і відповідає відмінностям у будові гепатоцитів із різних відділів трабекули залежно від розташування відносно триади і центральної вени [4].

Дані морфологічного та ультраструктурного дослідження печінки псевдооперованих тварин у вигляді базофілії цитоплазми деяких гепатоцитів і підвищення електронної щільності цитоплазми гепатоцитів свідчать про напруження синтетичного та енергетичного апаратів клітин [3]. Такі тонкі реактивні зміни, що реєструються здебільшого на ультраструктурному рівні, імовірно, мають компенсаторно-приспосувальний характер і можуть бути розцінені як реакція гепатоцитів на оперативне втручання в цілому, а також і на маніпуляції в ділянці печінки зокрема [3].

Дані морфологічного та ультраструктурного дослідження печінки тварин основної експериментальної групи (рис. 3) відповідають картині зональної дрібно- та крупнокрапельної жирової паренхіматозної дистрофії з формуванням жирових кіст і фіброзних септ у поєднанні з гідропічною дегенерацією гепатоцитів [1,13].

Виявлений характер змін у печінці є подібним до змін у випадку неалкогольного стеатогепатозу в комбінації з гідропічною «балонною» дегенерацією гепатоцитів [3].

Декомпозиція балок гепатоцитів, наявність сполучнотканинних містків (порто-центральных і порто-портальных) за відсутності ознак регенерації у вигляді формування несправжніх часточок

свідчить про розвиток фіброзу [5]. Імовірним механізмом розвитку жирової дистрофії гепатоцитів є декомпозиція клітинних мембран і загибель гепатоцитів, що в сукупності з розвитком сполучної тканини відповідає наслідкам хронічної ішемізації органа в разі обмеження портального кровотоку [5,8].

Дані морфометричного та статистичного дослідження з порівнянням питомої кількості ядер гепатоцитів ($1/\text{mm}^2$) підтверджують результати світлооптичного та електронно-мікроскопічного дослідження і свідчать про зменшення кількості гепатоцитів у печінці внаслідок їхньої імовірної загибелі шляхом апоптозу.

Висновки

Досліджувана модель допечінкової портальної гіпертензії шляхом часткової перев'язки ворітної вени є стабільною, оскільки тварини I групи мали односпрямовані зміни однорідного ступеня вираженості, що підтверджується даними світлооптичного, електронно-мікроскопічного і морфометричного дослідження.

Встановлено, що пролонгований ефект часткової перев'язки ворітної вени найбільше відповідає картині розвитку зональної жирової паренхіматозної дистрофії печінки та балонної дегенерації гепатоцитів із подальшим розвитком фіброзу, що в перспективі може бути використане для тестування методів лікування такого стану.

Автори заявляють про відсутність конфлікту інтересів.

References/Література

- Ahishali E, Demir K, Ahishali B, Akyuz F, Pinarbasi B, Poturoglu S et al. (2010). Electron microscopic findings in non-alcoholic fatty liver disease: Is there a difference between hepatosteatosis and steatohepatitis? *Journal of Gastroenterology and Hepatology*. 25 (3): 619–626. <https://doi.org/10.1111/j.1440-1746.2009.06142.x>.
- Chowdhury AB, Mehta KJ. (2022). Liver biopsy for assessment of chronic liver diseases: A synopsis. *Clinical and Experimental Medicine*. Published online. <https://doi.org/10.1007/s10238-022-00799-z>.
- Iancu TC, Manov I. (2011). Electron microscopy of liver biopsies. INTECH Open Access Publisher. doi: 10.5772/20385. URL: <https://www.intechopen.com/chapters/18771>.
- LeCluyse EL, Witek RP, Andersen ME, Powers MJ. (2012). Organotypic liver culture models: Meeting current challenges in toxicity testing. *Critical Reviews in Toxicology*. 42 (6): 501–548. <https://doi.org/10.3109/10408444.2012.682115>.
- Lo RC, Kim H. (2017). Histopathological evaluation of liver fibrosis and cirrhosis regression. *Clinical and Molecular Hepatology*. 23 (4): 302–307. <https://doi.org/10.3350/cmh.2017.0078>.
- Lutsyk O, Chaikovskiy Y et al. (2018). *Gistologia. Tsytologia. Embryologiya. Pidruchnyk dlya studentiv vyschykh navchalnykh zakladiv MOZ Ukrainy: Vinnytsya, Ukraine: Nova Knyha: 1.*
- Nakhleh RE. (2017). The pathological differential diagnosis of portal hypertension. *Clinical Liver Disease*. 10 (3): 57–62. <https://doi.org/10.1002/cld.655>.
- Osadchuk YS, Chaikovskiy YB, Natrus LV, Bryuzgina TS. (2018). Features of changes in fatty acids composition of tissues in different models of experimental type 1 diabetes. *Medical Science of Ukraine (MSU)*. 14 (3–4): 13–22. [Осадчук ЮС, Чайковський ЮБ, Натрус ЛВ, Брюзгіна ТС. (2018). Особливості зміни жирнокислотного складу тканин при різних моделях експериментального цукрового діабету 1 типу. *Медицина України (НМУ)*. 14 (3–4): 13–22.]. <https://doi.org/10.32345/2664-4738.3-4.2018.02>.
- Petrie A, Sabin C. (2019). *Medical Statistics at a Glance*. 4th ed. New York: Wiley.
- Rudrigues DA, Silva AR, Sergiollie LC, Fidalgo Rde, Favero SS, Leme PL. (2014). Constriction rate variation produced by partial ligation of the portal vein at pre-hepatic portal hypertension induced in rats. *ABCD Arquivos Brasileiros de Cirurgia Digestiva (São Paulo)*. 27 (4): 280–284. <https://doi.org/10.1590/s0102-67202014000400012>.
- Sarkisov D, Perov Y. (1996). *Mikroskopicheskaya tehnik. Rukovodstvo dlya vrachei i laborantov*. 1st ed. Moscow: Medicine.
- Šembera Š, Hůlek P, Jirkovský V, Fejfar T, Krajina A, Dulíček P et al. (2016). Prehepatic Portal Hypertension. *Gastroenterologie a hepatologie*. 70 (5): 432–437. <https://doi.org/10.14735/amgh2016432>.
- Tsyrukunov V, Prokopchik N, Andreev V, Kravchuk R. (2017). *Klinicheskaya morfologiya pecheni: distrofii*. *Hepatology and Gastroenterology*. 2: 140–151.
- Wang H-Y, Song Q-K, Yue Z-D, Wang L, Fan Z-H, Wu Y-F et al. (2022). Correlation of pressure gradient in three hepatic veins with portal pressure gradient. *World Journal of Clinical Cases*. 10 (14): 4460–4469. <https://doi.org/10.12998/wjcc.v10.i14.4460>.
- Wen Z. (2009). Stability of a rat model of prehepatic portal hypertension caused by partial ligation of the portal vein. *World Journal of Gastroenterology*. 15 (32): 4049. <https://doi.org/10.3748/wjg.15.4049>.
- Zhao X, Dou J, Gao Q-J. (2016). Establishment of a reversible model of prehepatic portal hypertension in rats. *Experimental and Therapeutic Medicine*. 12 (2): 939–944. <https://doi.org/10.3892/etm.2016.3405>.

Відомості про авторів:

Годік Олег Святославович – к.мед.н., доц. каф. дитячої хірургії НМУ імені О.О. Богомольця; лікар-хірург дитячий відділення ургентної хірургії НДСЛ «ОХМАТДИТ». Адреса: м. Київ, вул. В. Чорновола, 28/1. <https://orcid.org/0000-0002-1084-9484>.

Левіцький Анатолій Феодосійович – д.мед.н., проф., зав. каф. дитячої хірургії НМУ імені О.О. Богомольця. Адреса: м. Київ, вул. В. Чорновола, 28/1. <https://orcid.org/0000-0002-4440-2090>.

Дегтярєва Дар'я Сергіївна – аспірант каф. дитячої хірургії НМУ імені О.О. Богомольця; лікар-хірург дитячий відділення ургентної хірургії НДСЛ «ОХМАТДИТ». Адреса: м. Київ, вул. В. Чорновола, 28/1. <https://orcid.org/0000-0002-2356-0874>.

Бензар Ірина Миколаївна – д.мед.н., проф. каф. дитячої хірургії НМУ імені О.О. Богомольця; лікар-хірург дитячий відділення абдомінальної хірургії НДСЛ «ОХМАТДИТ». Адреса: м. Київ, вул. В. Чорновола, 28/1. <https://orcid.org/0000-0001-7637-7769>.

Корсак Аліна Вадимівна – к.мед.н., асистент каф. гістології та ембріології НМУ імені О.О. Богомольця. Адреса: м. Київ, просп. Перемоги, 34. <https://orcid.org/0000-0003-2723-2664>.

Лиходієвський Володимир Володимирович – д.філософії, асистент каф. гістології та ембріології НМУ імені О.О. Богомольця. Адреса: м. Київ, просп. Перемоги, 34. <https://orcid.org/0000-0002-7596-1207>.

Стаття надійшла до редакції 10.12.2022 р., прийнята до друку 14.03.2023 р.

Б.Я. Мальований¹, А.А. Переяслов²

Віддалені наслідки пілороміотомії в дітей

¹КНП ЛОР Львівська обласна дитяча клінічна лікарня «ОХМАТДИТ», Україна²Львівський національний медичний університет імені Данила Галицького, Україна

Paediatric Surgery(Ukraine).2023.1(78):66-71; doi 10.15574/PS.2023.78.66

For citation: Malovanyy BY, Pereyaslov AA. (2023). Remote consequences of pyloromyotomy in children. Paediatric Surgery (Ukraine). 1(78): 66-71. doi: 10.15574/PS.2023.78.66.

Гіпертрофічний пілоростеноз є одним із найчастіших чинників блювання в новонароджених, що потребує хірургічного втручання. Тоді як інтраопераційні ускладнення і безпосередні результати пілороміотомії широко висвітлені в літературі, то віддалені наслідки цього втручання, особливо залежно від методу корекції, недостатньо вивчені та містять суперечливі результати.

Мета – вивчити віддалені наслідки пілороміотомії залежно від методу хірургічної корекції – відкрита (ВПМТ) або лапароскопічна пілороміотомія (ЛПМТ).

Матеріали та методи. Первинну оцінку віддалених наслідків провели шляхом аналізу відповідей на запитання Діагностичного опитувальника для педіатричних функціональних шлунково-кишкових порушень, який розіслали 246 пацієнтам та їхнім батькам; відповіді отримали від 169 (68,7%) респондентів, яких і залучили до дослідження. Повторної госпіталізації потребували 57 (33,7%) дітей, яким виконали рентгенологічне обстеження, фіброгастроскопію та ультрасонографію.

Статистичне опрацювання результатів дослідження здійснювали з використанням програми «StatPlus: mac», «AnalystSoft Inc.» (version v8).

Результати. Середній вік пацієнтів, залучених до дослідження, становив $8,5 \pm 0,3$ року (межі коливань – від 2 до 18 років). Серед опитаних, від яких отримали відповіді, ВПМТ провели 132 (78,1%) дітям, а ЛПМТ – 37 (21,9%) дітям. Жодних скарг не висловили 102 (60,4%) дитини, зокрема, 81 (61,4%) дитина після ВПМТ і 21 (56,8%) – після ЛПМТ ($p=0,6152$).

Основною скаргою в дітей після пілороміотомії, яка потребувала повторної госпіталізації, був хронічний абдомінальний біль, на що вказали 38 (22,5%) опитаних. При цьому не виявили кореляційної залежності між виникненням хронічного абдомінального болю та віком, в якому діагностований гіпертрофічний пілоростеноз ($R=0,183$, $p=0,2588$), тривалістю захворювання ($R=0,079$, $p=0,6275$) і масою тіла дитини на момент втручання ($R=0,048$, $p=0,768$). Функціональні порушення травного каналу встановили в 15 (8,9%) дітей. У 24 (14,2%) дітей виявили сповільнення пасажу бар'ю кишечником, що в поєднанні з періодичним больовим синдромом засвідчило хронічну спайкову хворобу.

За результатами фіброгастроскопії, дуоденогастральний рефлюкс виявили у 18 (10,7%) дітей, який у 5 (2,96%) пацієнтів поєднувався з недостатністю пілорусу і у 12 (7,1%) – із гастритом, а у 17 (10,1%) дітей діагностували гастроєзофагеальний рефлюкс.

Висновки. Отже, у віддалені терміни після пілороміотомії 33,7% дітей потребували повторної госпіталізації, зумовленої різноманітною патологією шлунково-кишкового каналу. Дуоденогастральний та гастроєзофагеальний рефлюкс і хронічна спайкова хвороба найчастіше виявлялися у віддалені терміни після пілороміотомії, а частота їхнього виникнення не залежала від методу хірургічного втручання.

Дослідження виконано відповідно до принципів Гельсінської декларації. Протокол дослідження ухвалено Локальним етичним комітетом зазначеної в роботі установи. На проведення досліджень отримано інформовану згоду батьків, дітей.

Автори заявляють про відсутність конфлікту інтересів.

Ключові слова: гіпертрофічний пілоростеноз, пілороміотомія, віддалені наслідки.

Remote consequences of pyloromyotomy in childrenB.Y. Malovany¹, A.A. Pereyaslov²¹CNE of LRC Lviv Regional Children's Clinical Hospital «OKHMATDYT», Ukraine²Danylo Halytsky Lviv National Medical University, Ukraine

Hypertrophic pylorostenosis is one of the most frequent causes of vomiting in newborns requiring surgical intervention. While the intraoperative complications and immediate results of pyloromyotomy are widely reported in the literature, the remote consequences of this intervention, especially depending on the method of correction, are not well understood and contain contradictory results.

Purpose – to study the remote consequences of pyloromyotomy depending on the method of surgical correction – open (OPMT) or laparoscopic pyloromyotomy (LPMT).

Materials and methods. The primary assessment of long-term outcomes was performed by analysing the answers to the questions of the Diagnostic Questionnaire for Paediatric Functional Gastrointestinal Disorders, which was sent to 246 patients and their parents; responses were received from 169 (68.7%) respondents, who were included in the study. Re-hospitalisation was required in 57 (33.7%) children who underwent X-ray examination, fibrogastroscopy and ultrasonography.

Statistical processing of the study results was performed using the software StatPlus: mac, AnalystSoft Inc. (version v8).

Results. The average age of patients involved in the study was 8.5±0.3 years (range of fluctuations – from 2 to 18 years old). Among the respondents, 132 (78.1%) children underwent OPMT, and 37 (21.9%) children underwent LPMT. No complaints were expressed by 102 (60.4%) children, including 81 (61.4%) children after OPMT and 21 (56.8%) after LPMT ($p=0.6152$).

The main complaint in children after pyloromyotomy, which required re-hospitalisation, was chronic abdominal pain, as indicated by 38 (22.5%) of the respondents. There was no correlation between the occurrence of chronic abdominal pain and the age at which hypertrophic pylorostenosis was diagnosed ($R=0.183$, $p=0.2588$), the duration of the disease ($R=0.079$, $p=0.6275$) and the child's body weight at the time of the intervention ($R=0.048$, $p=0.768$). Functional disorders of the digestive tract were diagnosed in 15 (8.9%) children. In 24 (14.2%) children, a slowdown in barium passage through the intestine was detected, which, in combination with periodic pain, indicated chronic adhesive disease.

Fibrogastroscopy revealed duodenogastric reflux in 18 (10.7%) children, which in 5 (2.96%) patients was combined with pylorus insufficiency and in 12 (7.1%) with gastritis, and in 17 (10.1%) children gastroesophageal reflux was diagnosed.

Conclusions. Thus, in the long term after pyloromyotomy, 33.7% of children required re-hospitalisation due to various pathologies of the gastrointestinal tract. Duodenogastric and gastroesophageal reflux and chronic adhesive disease were most often detected in the long term after pyloromyotomy, and the frequency of their occurrence did not depend on the method of surgical intervention.

The research was carried out in accordance with the principles of the Helsinki Declaration. The study protocol was approved by the Local Ethics Committee of the institution mentioned in the paper. The informed consent of the patient was obtained for conducting the studies. No conflict of interests was declared by the authors.

Keywords: hypertrophic pyloric stenosis, pyloromyotomy, remote consequences.

Вступ

Гіпертрофічний пілоростеноз (ГПС) є одним із найчастіших чинників блювання в новонароджених, що потребує хірургічного втручання [1,21]. Незважаючи на спроби медикаментозної терапії [11,24], пілороміотомія залишається основним методом лікування ГПС [2,10,16]. Тоді як інтраопераційні ускладнення і безпосередні результати пілороміотомії широко висвітлені в літературі [14,15,22], то віддалені наслідки цього втручання, особливо залежно від методу корекції, недостатньо вивчені та містять суперечливі результати [6,7,17,19].

Мета дослідження – вивчити віддалені наслідки пілороміотомії залежно від методу хірургічної корекції – відкрита (ВПМТ) або лапароскопічна пілороміотомія (ЛПМТ).

Матеріали та методи дослідження

Первинну оцінку віддалених наслідків провели шляхом аналізу відповідей дітей та їхніх батьків на

запитання Діагностичного опитувальника для педіатричних функціональних шлунково-кишкових порушень, що базується на III Римських критеріях [5], який був розісланий 246 пацієнтам, яких оперували з приводу ГПС упродовж 1995–2020 рр. Відповіді на опитувальник отримали від 169 (68,7%) пацієнтів та їхніх батьків, і цих пацієнтів залучили до дослідження. Повторної госпіталізації потребували 57 (33,7%) дітей, яким виконали рентгенологічне обстеження, фіброгастроскопію та ультрасонографію.

Статистичне опрацювання результатів здійснили з використанням програми «StatPlus: mac», «AnalystSoft Inc.» (version v8): варіаційної статистики Fisher-Student з визначенням середнього арифметичного (M), помилки середнього арифметичного (m), коефіцієнта достовірності (p); параметричної кореляційної залежності (критерій R Пірсона). Значення $p < 0,05$ вважали за достовірну різницю.

Дослідження виконали відповідно до принципів Гельсінської декларації. Протокол дослідження ухвалений Локальним етичним комітетом зазначе-

Оригінальні дослідження. Абдомінальна хірургія

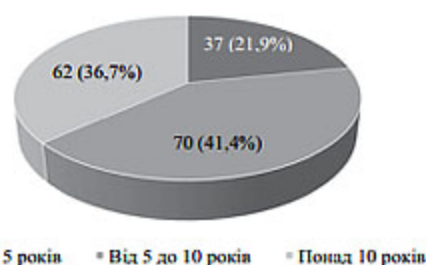


Рис. Розподіл дітей за терміном спостереження

ної в роботі установи. На проведення досліджень отримали інформовану згоду батьків, дітей.

Результати дослідження та їх обговорення

До віддалених наслідків і пізніх ускладнень пілороміотомії відносилися стани, які виникали пізніше одного місяця після операції та потребували повторної госпіталізації або призначення консервативної терапії, що узгоджується з даними літератури [8]. Середній вік пацієнтів, залучених до дослідження, становив $8,5 \pm 0,3$ року (межі коливань – від 2 до 18 років). Отже, віддалені наслідки вивчалися упродовж 18 років після хірургічного втручання. Розподіл кількості дітей за терміном спостереження наведено на рисунку.

Серед опитаних, від яких отримано відповіді, ВПМТ проведено 132 (78,1%) дітям, а ЛПМТ – 37 (21,9%) дітям.

За результатами відповідей встановлено, що 102 (60,4%) дитини не висловлювали жодних скарг (табл. 1), які можна було б віднести до наслідків пілороміотомії, що узгоджується з даними одних дослідників [4,6], інші наводять меншу частоту (до 40%) відсутності скарг у віддалені терміни після операції [17,19], а за даними F.E. Lüdtkе зі співавторами, 78% пацієнтів не мали жодних скарг [12]. Се-

ред дітей, в яких не було скарг, 81 (61,4%) дитині проведено ВПМТ, 21 (56,8%) дитині – ЛПМТ ($p=0,6152$).

Найчастіше (у 34 (20,1%) опитаних) скарги спостерігалися через 1–4 роки після операції, у 19 (11,2%) – через 5–8 років, у 10 (5,9%) – через 9–12 років, лише у 6 (3,6%) – через понад 12 років.

У 12 (7,1%) дітей відмічалися скарги на епізодичний біль в епігастральній ділянці, який тривав протягом декількох хвилин і виникав один раз на кілька місяців, періодичну тяжкість у шлунку, порушення сну або головний біль, що не потребувало будь-якого лікування або звернення до лікаря. Частота таких «незначних» скарг була вищою в дітей, яких прооперовано лапароскопічно порівняно з тими, яким проведено ВПМТ (табл. 1).

Зниження апетиту спостерігалось у 26 (15,4%) дітей, у 18 (10,7%) із них це було пов'язано з больовим синдромом. Зниження апетиту частіше виявлялося в дітей, яким проведено ЛПМТ, проте ця різниця не мала статистичної достовірності (табл. 1). Необхідно зазначити, що зниження апетиту не супроводжувалося схудненням і розвитком за гіпотрофічним типом, на що вказують інші дослідники [4].

Порушення випорожнень відмічалися у 20 (11,8%) дітей, зокрема, у 14 (8,3%) із них – періодичні закрепи, а у 6 (3,5%) – розрідження випорожнень. Слід зазначити, що каломазання не було в жодної дитини.

Деякі діти та їхні батьки зауважили наявність печії (у 4 (2,4%) дітей), аерофагії (у 3 (1,8%) дітей) і неприємного запаху з рота (у 2 (1,2%) дітей).

За результатами анкетування, 57 (33,7%) дітей висловлювали скарги, які потребували повторної госпіталізації для дообстеження, а за необхідності – і для лікування, зокрема, 48 (36,4%) дітей після

Таблиця 1

Скарги дітей у віддалені терміни після операції з приводу гіпертрофічного пілоростенозу

Скарги	ВПМТ (n=132)	ЛПМТ (n=37)	p
Скарги відсутні, абс. (%)	81 (61,4)	21 (56,8)	0,6152
Поодинокі скарги, що не потребували повторної госпіталізації, абс. (%)	5 (3,8)	7 (18,9)	0,0014
Повторна госпіталізація, абс. (%)	48 (36,4)	9 (24,3)	0,1729
Больовий синдром, абс. (%), у т.ч.:	36 (27,3)	2 (5,4)	0,0046
Помірний, абс. (%)	24 (17,5)	2 (5,4)	0,0575
Сильний, абс. (%)	12 (8,8)	–	0,0004
Зниження апетиту, абс. (%)	20 (15,2)	6 (16,2)	0,7842
Блювання, абс. (%)	19 (14,4)	2 (5,4)	0,1447
Здуття живота, абс. (%)	16 (12,1)	3 (8,1)	0,4976
Порушення випорожнень, абс. (%), у т.ч.:	18 (13,6)	2 (5,4)	0,1731
Закрепи, абс. (%)	13 (9,8)	1 (2,7)	0,1654
Розріджені випорожнення, абс. (%)	5 (3,8)	1 (2,7)	0,7544

Таблиця 2

Віддалені наслідки пілороміотомії

Наслідки	ВПМТ (n=132)	ЛПМТ (n=37)	p
Функціональні порушення шлунково-кишкового тракту, абс. (%), у т.ч.:	12 (9,1)	3 (8,1)	0,8537
Функціональний абдомінальний біль, абс. (%)	8 (6,1)	1 (2,7)	0,4244
Синдром подразненого кишечника, абс. (%)	3 (2,3)	1 (2,7)	0,8800
Функціональна диспепсія, абс. (%)	1 (0,7)	1 (2,7)	0,3365
Дуоденогастральний рефлюкс, абс. (%)	16 (12,1)	2 (5,4)	0,2444
Гастрит, абс. (%):	10 (7,6)	2 (5,4)	0,6519
Поверхневий, абс. (%)	7 (5,3)	1 (2,7)	0,5123
Ерозивний, абс. (%)	3 (2,3)	1 (2,7)	0,8800
Гастроезофагеальний рефлюкс, абс. (%)	15 (11,4)	2 (5,4)	0,244
Післяопераційна грижа, абс. (%)	9 (6,8)	1 (2,7)	0,3514
Спайкова хвороба, абс. (%), у т.ч.:	22 (16,7)	2 (5,4)	0,1008
З гострою кишковою непрохідністю, абс. (%)	6 (4,5)	1 (2,7)	0,6217

ВПМТ і 9 (24,3%) – після ЛПМТ (табл. 1). Необхідно зазначити, що всі ці діти мали декілька скарг, зокрема, поєднання больового синдрому з блюванням або здуттям живота, блювання і здуття живота тощо.

Основною скаргою в дітей після пілороміотомії, яка потребувала повторної госпіталізації, був хронічний абдомінальний біль, на що вказували 38 (22,5%) опитаних (табл. 1); і це узгоджується з результатами інших дослідників [17]. Серед дітей з абдомінальним больовим синдромом ВПМТ виконано 36 (27,3%), а ЛПМТ – 2 (5,4%) із них ($p=0,0046$). При цьому не було кореляційної залежності між виникненням хронічного абдомінального болю та віком, в якому діагностований ГПС ($R=0,183$, $p=0,2588$), тривалістю захворювання ($R=0,079$, $p=0,6275$) і масою тіла дитини на момент втручання ($R=0,048$, $p=0,768$).

Критеріям болю, що асоціюється з функціональними порушеннями шлунково-кишкового тракту, відповідали 15 (8,9%) дітей, зокрема, у 9 (5,3%) дітей відмічався функціональний абдомінальний біль, у 4 (2,4%) дітей – синдром подразненого кишечника, у 2 (1,2%) дітей – функціональна диспепсія; що узгоджується з даними літератури [17,18].

За результатами рентгенологічного обстеження у 23 (13,6%) дітей виявили атонію шлунка, а сповільнений пасаж барію зі шлунка – у 16 (9,5%) дітей, тоді як, за даними О.В. Спахі зі співавторами (2004), нормальний тонус шлунка у віддалені терміни після втрачання був у 92% дітей [19]. Незважаючи на атонію шлунка та сповільнений пасаж, у дітей не було гіпотрофії. Дані літератури свідчать, що після пілороміотомії знижується фазова моторна активність шлунка, натомість зростає базальний пілоричний тиск, що зумовлює відсутність змін у спорожненні шлунка [20]. Водночас деформація в пілоричній зоні

відмічалася у 18 (10,7%) дітей, що суттєво менше, ніж у дослідженні О.В. Спахі зі співавторами (2004), де зміни в цій зоні спостерігалися у всіх дітей [19]. У жодного пацієнта не було виразкового дефекту, хоча, за даними О.В. Спахі зі співавторами (2004), виразка дванадцятипалої кишки діагностувалася у 18% хворих [19], а за даними К.Н. Dietl зі співавторами (2000), 13% пацієнтів були прооперовані з приводу виразкової хвороби, яка виникла через понад 50 років після пілороміотомії [7], хоча в такому випадку складно стверджувати, що це є наслідком хірургічного втручання в період новонародженості.

У 24 (14,2%) дітей відмічалася сповільнення пасажу барію кишечником, що в поєднанні з періодичним больовим синдромом вказувало на хронічну спайкову хворобу, частота якої була вищою після ВПМТ (табл. 2). Серед цих пацієнтів 7 (4,1%) дітей через 2–5 років після пілороміотомії були прооперовані з приводу гострої кишкової непрохідності, зокрема, 6 (4,5%) дітей після ВПМТ і 1 (2,7%) – після ЛПМТ ($p=0,6217$). Частота виникнення гострої кишкової непрохідності, що потребувала хірургічного втручання, у нашому дослідженні була вищою порівняно з даними літератури (4,1% проти 2%) [9], проте ця різниця не мала статистичної достовірності.

За результатами фіброгастроскопії, дуоденогастральний рефлюкс виявлявся у 18 (10,7%) дітей, який у 5 (2,96%) пацієнтів поєднувався з недостатністю пілорусу і у 12 (7,1%) – із гастритом (зокрема, у 9 (5,3%) був поверхневий гастрит, а у 3 (1,8%) – ерозивний гастрит); гастроезофагеальний рефлюкс діагностувався в 17 (10,1%) дітей. У пацієнтів із дуоденогастральним рефлюксом, поверхневим та ерозивним гастритом комплексне лікування із застосуванням прокінетиків, антацидів та H2-

Оригінальні дослідження. Абдомінальна хірургія

блокаторів сприяло зникненню патологічних проявів. Слід відмітити, що тоді як дуоденогастральний рефлюкс виявлявся в дітей незалежно від віку, то гастроєзофагеальний рефлюкс діагностувався в дітей віком 7–12 років, що підтверджують дані літератури [3,8]. Незважаючи на консервативну терапію, 5 (2,9%) дітей з гастроєзофагеальним рефлюксом (зокрема, 4 (3%) пацієнти після ВПМТ і 1 (2,7%) – після ЛПМТ) потребували хірургічного втручання у зв'язку з неефективністю консервативного лікування та розвитком ерозивного езофагіту. Необхідно зазначити, що частота виникнення гастроєзофагеального рефлюксу в нашому дослідженні була вищою порівняно з даними одних дослідників (10,1% проти 1,6–2,8%) [8,23], проте суттєво нижчою – порівняно з іншими (24%) [13].

За результатами ультрасонографічного дослідження, розміри пілоричного каналу були в межах вікової норми, що узгоджується з даними літератури [12].

До безпосередніх наслідків пілороміотомії, які зумовили необхідність хірургічного втручання у віддалені терміни, окрім розвитку гострої кишкової непрохідності, можна віднести післяопераційну грижу, яка відмічалася в 10 (5,9%) дітей, проте скарг на наявність грижового випинання до госпіталізації ні батьки, ні діти не висловлювали.

Віддалені наслідки залежно від методу хірургічного втручання наведено в таблиці 2.

За отриманими даними, метод хірургічного втручання в дітей із ГПС не впливає на частоту виникнення патології травного каналу у віддалені терміни після операції. Водночас не можна стверджувати, що пілороміотомія є чинником виникнення цієї патології, оскільки частота патології шлунково-кишкового тракту в загальній популяції дітей та підлітків за окремими нозологічними одиницями є вищою, ніж у нашому дослідженні [13,17,18,23]. Хоча частота виникнення спайкової хвороби у віддалені терміни вища в дітей після ВПМТ порівняно з ЛПМТ, проте ця різниця не має статистичної достовірності (табл. 2). Це саме стосується й післяопераційних гриж.

Висновки

Отже, наші дослідження показали, що у віддалені терміни після пілороміотомії 33,7% дітей потребували повторної госпіталізації, зумовленої різноманітною патологією шлунково-кишкового тракту. Дуоденогастральний та гастроєзофагеальний рефлюкс і хронічна спайкова хвороба найчастіше виявлялися у віддалені терміни після пілороміотомії,

а частота їхнього виникнення не залежала від методу хірургічного втручання.

Автори заявляють про відсутність конфлікту інтересів.

References/Література

1. Aboagye J, Goldstein SD, Salazar JH et al. (2014). Age at presentation of common pediatric surgical conditions: reexamining dogma. *J Pediatr Surg.* 49 (6): 995–999. doi: 10.1016/j.jpedsurg.2014.01.039.
2. Agrawal V, Sharma D, Acharya H, Tiwari A. (2020). Laparoscopic hybrid pyloromyotomy for infantile hypertrophic pyloric stenosis: A simplified technique. *J Minim Access Surg.* 16 (4): 386–389. doi: 10.4103/jmas.JMAS_216_19.
3. Binet A, Klipfel C, Meignan P et al. (2018). Laparoscopic pyloromyotomy for hypertrophic pyloric stenosis: a survey of 407 children. *Pediatr Surg Int.* 34 (4): 421–426. doi: 10.1007/s00383-018-4235-3.
4. Bodnar BM, Shestobuz SV, Brozhyk VI. (2002). Diagnosis and results of treatment of congenital pylorostenosis in children. *Klinichna Khirurgiia.* 11–12: 108–109. [Боднар БМ, Шестобуза СВ, Брожик ВЛ. (2002). Діагностика та результати лікування вродженого пілоростенозу у дітей. *Клінічна хірургія.* 11–12: 108–109].
5. Caplan A, Walker L, Rasquin A. (2005). Development and preliminary validation of the questionnaire on pediatric gastrointestinal symptoms to assess functional gastrointestinal disorders in children and adolescents. *J Pediatr Gastroenterol Nutr.* 41 (3): 296–304. doi: 10.1097/01.mpg.0000172748.64103.33.
6. Danielson J, Svenningsson A, Jansson P, Läckgren G. (2022). Controlled long term outcome of pyloromyotomy for pyloric stenosis: No long-term adverse effect. *J Pediatr Surg.* 57 (11): 736–739. doi: 10.1016/j.jpedsurg.2022.04.005.
7. Diel KH, Borowski U, Menzel J et al. (2000). Long-term investigations after pyloromyotomy for infantile pyloric stenosis. *Eur J Pediatr Surg.* 10 (6): 365–367. doi: 10.1055/s-2008-1072392.
8. Ein SH, Masiakos PT, Ein A. (2014). The ins and outs of pyloromyotomy: what we have learned in 35 years. *Pediatr Surg Int.* 30 (5): 467–480. doi: 10.1007/s00383-014-3488-8.
9. Fredriksson F, Christofferson RH, Lilja HE. (2016). Adhesive small bowel obstruction after laparotomy during infancy. *Br J Surg.* 103 (3): 284–289. doi: 10.1002/bjs.10072.
10. Ji Y, Lai X, Xu Z. (2022). Transumbilical single-site two incision laparoscopic pyloromyotomy for pediatric hypertrophic pyloric stenosis. *BMC Surg.* 22 (1): 218. doi: 10.1186/s12893-022-01672-2.
11. Lauriti G, Cascini V, Chiesa PL et al. (2018). Atropine treatment for hypertrophic pyloric stenosis: A systematic review and meta-analysis. *Eur J Pediatr Surg.* 28 (5): 393–399. doi: 10.1055/s-0037-1604116.
12. Lütke FE, Bertus M, Michalski S et al. (1994). Long-term analysis of ultrasonic features of the antropyloric region 17–27 years after treatment of infantile hypertrophic pyloric stenosis. *J Clin Ultrasound.* 22 (5): 299–305. doi: 10.1002/jcu.1870220503.
13. Martigne L, Delaage PH, Thomas-Delecourt F et al. (2012). Prevalence and management of gastroesophageal reflux disease in children and adolescents: a nationwide cross-sectional observational study. *Eur J Pediatr.* 171 (12): 1767–1773. doi: 10.1007/s00431-012-1807-4.
14. Massoumi RL, Sakai-Bizmark R, Tom CM et al. (2020). Differences in outcomes based on sex for pediatric patients undergoing pyloromyotomy. *J Surg Res.* 245: 207–211. doi: 10.1016/j.jss.2019.07.042.
15. Parikh RM, Ata A, Edwards MJ. (2023). A contemporary review of surgical approach and outcomes in pediatric hypertrophic pyloric stenosis. *J Surg Res.* 285: 142–149. doi: 10.1016/j.jss.2022.12.034. Online ahead of print.

16. Pereyaslov AA, Malovanyu BY, Stenyk RV et al. (2021). Choice of method of the treatment in newborns with hypertrophic pyloric stenosis. *Pediatric Surgery (Ukraine)*. 73 (4): 53–58. [Переяслов АА, Мальований БЯ, Стеник РВ та інші. (2021). Вибір методу лікування новонароджених із гіпертрофічним пілоростенозом. *Хірургія дитячого віку*. 73 (4): 53–58]. doi: 10.15574/PS.2021.73.53.
17. Saps M, Bonilla S. (2011). Early life events: infants with pyloric stenosis have a higher risk of developing chronic abdominal pain in childhood. *J Pediatr*. 159 (4): 551–554.e1. doi: 10.1016/j.jpeds.2011.03.018.
18. Skirda IYu, Petishko OP, Zavgorodnyaya NYu. (2017). Epidemiological features of diseases of the digestive system in children and adolescents in Ukraine. *Gastroenterologiya*. 51 (4): 229–236. [Скирда ІЮ, Петішко ОП, Завгородня НЮ. (2017). Епідеміологічні особливості хвороб травлення у дітей та підлітків в Україні. *Гастроентерологія*. 51 (4): 229–236]. doi: 10.22141/2308-2097.51.4.2017.119287.
19. Spahi OV, Tokarev BG, Ljaturinskaja OV, Zaporozhchenko AG. (2004). The immediate and remote results of treatment congenital pylorostenosis at children. *Pediatric Surgery (Ukraine)*. 4 (3): 63–69. [Спахи ОВ, Токарев БГ, Лятуринская ОВ, Запорожченко АГ. (2004). Непосредственные и отдаленные результаты лечения врожденного пилоростеноза у детей. *Хірургія дитячого віку*. 4 (3): 63–69].
20. Sun WM, Doran SM, Jones KL et al. (2000). Long-term effects of pyloromyotomy on pyloric motility and gastric emptying in humans. *Am J Gastroenterol*. 95 (1): 92–100. doi: 10.1111/j.1572-0241.2000.01705.x.
21. Tam PKH, Chung PHY, St Peter SD et al. (2017). Advances in paediatric gastroenterology. *Lancet*. 390 (10099): 1072–1082. doi: 10.1016/S0140-6736(17)32284-5.
22. Van den Bunder FAIM, van Heurn E, Derikx JPM. (2020). Comparison of laparoscopic and open pyloromyotomy: Concerns for omental herniation at port sites after the laparoscopic approach. *Sci Rep*. 10 (1): 363. doi: 10.1038/s41598-019-57031-4.
23. Voloshyn K, Kovalivska S, Krutenko N et al. (2021). Analysis of gastrointestinal tract pathology structure in children. *Actual problems of modern medicine*. 8: 22–31. [Волошин КВ, Ковалівська СО, Крутенко НВ та ін. (2021). Аналіз структури патології органів шлунково-кишкового тракту у дітей. *Актуальні проблеми сучасної медицини*. 8: 22–31]. doi: 10.26565/2617-409X-2021-8-02.
24. Wu SF, Lin HY, Huang FK et al. (2016). Efficacy of medical treatment for infantile hypertrophic pyloric stenosis: A meta-analysis. *Pediatr Neonatol*. 57 (6): 515–521. doi: 10.1016/j.pedneo.2016.02.005.

Відомості про авторів:

Мальований Ярослав Богданович – заст. директора з хірургічної роботи, ординатор першого хірургічного відділення КНП ЛОР ЛОДКЛ «ОХМАТДИТ». Адреса: м. Львів, вул. Лисенка, 31.

Переяслов Андрій Анатолійович – д.мед.н., проф., проф. каф. дитячої хірургії Львівського НМУ імені Д. Галицького. Адреса: м. Львів, вул. Лисенка, 31. <http://orcid.org/0000-0002-1225-0299>.

Стаття надійшла до редакції 08.12.2022 р., прийнята до друку 14.03.2023 р.

F.T. Akhmedov¹, H.B. Isayev², S.V. Guliyeva³

Effect of anti-adhesion agents on cytokine profile in an experimental model of postoperative intra-abdominal adhesions

¹Main Clinical Hospital of the Armed Forces of the Ministry of Defence of the Republic of Azerbaijan, Baku

²M.A. Topchubashov Scientific and Surgical Center, Baku, Azerbaijan

³Azerbaijan Medical University, Baku

Paediatric Surgery (Ukraine). 2023. 1(78):72-78; doi 10.15574/PS.2023.78.72

For citation: Akhmedov FT, Isayev HB, Guliyeva SV. (2023). Effect of anti-adhesion agents on cytokine profile in an experimental model of postoperative intra-abdominal adhesions. Paediatric Surgery (Ukraine). 1(78): 172-78. doi: 10.15574/PS.2023.78.72.

Many attempts have been made to prevent peritoneal adhesions using anti-adhesion agents, barriers and other therapeutic approaches, but their efficacy has not been widely accepted.

Purpose – to determine the effects of mezogel, a mixture of metronidazole, dextran, and contrykal enriched with oxygen based on the pro- and anti-inflammatory cytokine concentration in rats with simulated postoperative peritoneal adhesions.

Materials and methods. A total of 90 outbred white rats, divided into three groups of 30 animals each, underwent laparotomy and mechanical injury of the small bowel wall until a drop of blood appeared. After mechanical injury of the small bowel wall, the abdominal wound in group 1 animals (control) was closed with a layered suture technique; group 2 animals (comparison) were administered one mL of mezogel into the abdominal cavity before layer-by-layer suturing; group 3 animals (experimental) were introduced one mL of a specially prepared mixture of metronidazole, dextran, and contrykal (in a ratio of 1:1:0.1, respectively) enriched with oxygen into the abdominal cavity before the laparotomy wound was closed. Each surgical intervention lasted 15–20 minutes. On days 5, 10 and 21 of the experiment interleukin (IL) 4, IL-6, IL-10 and tumour necrosis factor alpha (TNF- α) were determined in the blood by enzyme immunoassay using corresponding test kits manufactured by Bender Med-systems (Austria).

Results. The levels of the anti-inflammatory cytokines IL-4 and IL-10 increased dynamically in groups 2 and 3, while group 1 showed their decrease. The proinflammatory cytokine IL-6 and TNF- α concentration decreased in the experimental and comparison groups during the study period. On day 5 in groups 2 and 3, compared to group 1, the IL-6 concentration was reduced by 28.4% ($p=0.029$) and 41.0% ($p=0.006$), respectively. Group 3 animals had a 17.6% ($p=0.043$) lower IL-6 level compared to group 2 animals. On days 10 and 21 a dynamic decrease in IL-6 was observed in the animals of groups 2 and 3. Group 3 animals had the lowest TNF- α , 41.9% ($p=0.001$) lower than in group 1, and 31.7% ($p=0.118$) lower than in group 2. There were significant strong relationships detected between IL-10 and IL-6 in all groups on day 5 of the study.

Conclusions. The administration of anti-adhesion agents, mezogel and an oxygen-enriched mixture of metronidazole, dextran, and contrykal, inhibits inflammation, which is expressed as a decrease in the concentrations of IL-6 and TNF- α . These agents lead to a negative interaction of anti-inflammatory cytokines with pro-inflammatory cytokines, in particular IL-4 with IL-6 and IL-10 with IL-6, indicating a greater prophylactic effect.

The experiments with laboratory animals were provided in accordance with all bioethical norms and guidelines. No conflict of interests was declared by the authors.

Keywords: postoperative intra-abdominal adhesions, mezogel, metronidazole, dextran, contrykal, cytokines, correlation.

Вплив протиспайкових засобів на цитокіновий профіль в експериментальній моделі з післяопераційними внутрішньочеревними спайкамиФ.Т. Ахмедов¹, Г.Б. Ісаєв², С.В. Гулієва³¹Головний клінічний госпіталь Збройних Сил МО Азербайджанської Республіки, м. Баку²Науково-хірургічний центр імені академіка М.А. Топчубашова, Баку, Azerbaijan³Азербайджанський медичинський університет, Баку

Зроблено багато спроб запобігти утворенню перитонеальних спайок за допомогою антиспайкових препаратів, бар'єрів та інших терапевтичних методів, але їхня ефективність не отримала широкого визнання.

Мета – визначити ефекти мезогелю, суміші метронідазолу, декстрану і контрикалу, збагаченої киснем, за концентрацією про- і протизапальних цитокінів у щурів із модельованими післяопераційними перитонеальними спайками.

Матеріали та методи. Усього досліджували 90 безпородних білих щурів, поділених на три групи по 30 голів, яким виконували лапаротомію та механічне пошкодження стінок тонкої кишки до появи краплі крові. Тваринам 1-ї групи (контрольної) після механічного ушкодження стінки тонкої кишки шкіру живота пошарово зшивали; тваринам 2-ї групи (порівняння) до пошарового зшивання в червну порожнину вводили мезогель у кількості 1 мл; тваринам 3-ї групи (дослідної) до закриття лапаротомної рани в червну порожнину вводили по 1 мл спеціально приготованої суміші метронідазолу, декстрану та контрикалу, збагаченої киснем (у співвідношенні 1:1:0,1). Кожне операційне втручання тривало 15–20 хв. На 5, 10 і 21-шу добу експерименту в крові визначали ІЛ-4, ІЛ-6, ІЛ-10 і фактор некрозу пухлини-альфа (ФНП-α) методом імуноферментного аналізу з використанням відповідних тест-систем фірми «Bender Medsystems» (Австрія).

Результати. Рівні протизапальних цитокінів ІЛ-4 і ІЛ-10 динамічно підвищувалися у 2 і 3-й групах, тоді як у 1-й групі відзначалося їхнє зниження. Концентрація прозапальних цитокінів ІЛ-6 і ФНП-α у порівняльній і дослідній групах у період дослідження знижувалася. На 5-ту добу у 2 і 3-й групах порівняно з 1-ю групою концентрація ІЛ-6 була зниженою на 28,4% (p=0,029) і на 41,0% (p=0,006) відповідно. У тварин 3-ї групи рівень ІЛ-6 порівняно з рівнем у тварин 2-ї групи був на 17,6% (p=0,043) нижчим. На 10 і 21-шу добу спостерігалось динамічне зниження ІЛ-6 у тварин 2 і 3-ї груп. У тварин 3-ї групи були найнижчі значення ФНП-α – на 41,9% (p=0,001) нижчі, ніж у 1-й групі, і на 31,7% (p=0,118) нижчі, ніж у 2-й групі. Значущі сильні зв'язки визначалися між ІЛ-10 і ІЛ-6 у всіх групах на 5-ту добу дослідження.

Висновки. Введення антиспайкових засобів: мезогелю і суміші метронідазолу, декстрану і контрикалу, збагаченої киснем, інгібує запалення, що виражається зниженням концентрації ІЛ-6 і ФНП-α. Зазначені засоби призводять до негативної взаємодії протизапальних цитокінів із прозапальними цитокінами, зокрема, ІЛ-4 з ІЛ-6 та ІЛ-10 з ІЛ-6, що свідчить про більший профілактичний ефект.

Під час проведення експериментів із лабораторними тваринами всі біоетичні норми та рекомендації дотримано.

Автори заявляють про відсутність конфлікту інтересів.

Ключові слова: післяопераційні внутрішньочеревні спайки, мезогель, метронідазол, декстран, контрикал, цитокіни, кореляція.

Peritoneal adhesions frequently occur after abdominal surgeries with a prevalence of 93% [18]. Postoperative adhesions are pathological fusions formed between the surfaces of body cavities, starting from the connective tissue layer and ending with a fibrous bridge with nerves and vessels growing through [9]. In order to prevent postoperative adhesions, patients have to undergo additional surgeries, which increases the medical expenses and physical burden. A number of film or liquid products are widely used to prevent postoperative adhesions, which typically serves as barriers to separate the contact surfaces of injured tissues. Products commonly used in the clinic include polylactic acid film, seprafilm, medical sodium hyaluronate, medical chitosan, etc. They have been found to reduce adhesion formation in many animal models and in some clinical practices [1,10,11]. Simultaneous comparisons of the anti-adhesion efficacy of a wide list of commercial products with the same animal model or clinical practice have been reported [7]. Many attempts have been made to prevent peritoneal adhesions using anti-adhesion agents, barriers and other therapeutic

approaches, but their efficacy has not been widely accepted. So far, the only reliable treatment for adhesions is surgery, which, in turn, is accompanied by an increased risk of recurrent adhesions. Despite considerable progress in modern perioperative medicine, only limited preventive approaches are available; and atraumatic surgery remains the most important factor. Basically, researches are focused on two main strategies for preventing adhesions: firstly, intraoperative application of mechanical barriers and, secondly, new concepts of immunomodulation.

The postoperative adhesions develop mainly due to fibrinolytic inhibition and extracellular matrix degradation, inflammatory reactions and tissue hypoxia. Adhesions develop as a result of various phenomena, including coagulation, inflammation and fibrinolysis, while traumatized sites heal. The results of evaluation of several substances, which are constituents of agents and barriers inhibiting peritoneal adhesions, are presented [14]. Inflammatory cells such as lymphocytes, macrophages, and neutrophils infiltrate the wound after peritoneal injury under the conditions of inflam-

Оригінальні дослідження. Абдомінальна хірургія

Table 1

Cytokine levels in experimental models of postoperative intraperitoneal adhesions

Group	IL-4, pg/mL	IL-10, pg/mL	IL-6, pg/mL	TNF- α , pg/mL
Day 5				
1	16.3 \pm 1.0	37.84 \pm 3.53	220.64 \pm 21.67	38.54 \pm 1.97
2	17.04 \pm 3.33	40.98 \pm 4.90	158.02 \pm 7.46*	32.78 \pm 5.58
3	17.88 \pm 3.18	45.38 \pm 4.26	130.22 \pm 8.50*,**	22.38 \pm 1.74*
Day 10				
1	14.22 \pm 1.42	30.74 \pm 2.53	252.06 \pm 23.55	43.96 \pm 5.51
2	17.88 \pm 1.46	45.54 \pm 5.89*	150.72 \pm 12.82*	30.98 \pm 4.74
3	19.14 \pm 1.41*	46.42 \pm 5.10*	128.48 \pm 4.70*	22.52 \pm 2.30*
Day 21				
1	16.3 \pm 1.0	37.84 \pm 3.53	220.64 \pm 21.67	38.54 \pm 1.97
2	18.64 \pm 1.15	47.38 \pm 3.30	137.56 \pm 6.87*	28.40 \pm 3.76*
3	20.0 \pm 1.76	48.92 \pm 2.34*	125.7 \pm 4.28*	20.32 \pm 1.58*

Note: * – statistical significance of differences in the parameter of the control group; ** – statistical significance of differences in the parameters between groups 2 and 3.

matory and coagulation pathway activation [3]. The number of polymorphonuclear neutrophils increases in the first two days after injury, and the number of macrophages increases in five to six days [18]. Interleukin-1, TNF- α , IL-6 and other adhesion-associated cytokines are secreted by macrophages [15,19]. Lesional tissue releases cytokines that act individually and synergistically to induce a humoral inflammatory tissue reaction in response to injury. There is currently insufficient information on the role of IL-6, IL-8, and IL-10 in the adhesion development, although theoretically they are mediators of the cellular response to injury [8].

Thus, although great efforts have been made for prevention, postoperative adhesions remain a challenging surgical problem.

The purpose of the study is to determine the effects of mezogel, an oxygen-enriched mixture of metronidazole, dextran, and contrykal on the concentrations of pro- and anti-inflammatory cytokines in rats with simulated postoperative peritoneal adhesions.

Methods of the research

The study was conducted on white outbred rats kept under the normal test conditions in the vivarium of the Research and Development Centre of the Azerbaijan Medical University. Before the experiment, the animals were placed in a special room in turns for one month. Management of rats and experimental studies were performed according to the Guide for the Care and Use of Laboratory Animals (2011) [12].

There was a health check of the animals before the operative procedure began. A total of 90 rats divided into three groups were used. Each group included

30 rats kept in three cages with 10 animals in each. After calypsol anaesthesia under sterile conditions, all rats were fixed dorsally on a special wooden board; hair on the abdominal surface was shaved with a sharp razor; and then the abdominal skin was incised using a midline access 3–4 cm long. The surface of the small bowel segment found carefully in the abdominal cavity on the left was mechanically injured with a clean toothbrush until bleeding appeared. After mechanical injury the abdominal wound in group 1 animals (control) was closed using a layered suture technique; in group 2 animals (comparison) one mL of mezogel was introduced into the abdominal cavity and then the abdominal skin was sutured with a layered technique. In group 3 animals (experimental), one mL of specially prepared mixture of metronidazole, dextran, and contrykal (in a ratio of 1:1:0.1, respectively) + O₂ was introduced into the abdominal cavity and the abdominal wound was closed with a layered suture technique. Each surgical intervention lasted 15–20 minutes. On days 5, 10, and 21 of the experiment, the serum IL-4, IL-6, IL-10, and TNF- α levels were measured by enzyme immunoassay using corresponding test kits manufactured by Bender Med-systems (Austria).

The results were statistically processed by nonparametric analysis using SPSS for Windows software (version 16.0, SPSS Inc., Chicago, IL, USA). The parameters were expressed as mean \pm standard deviation (SD), numbers, and percentages. The Student's t-test was calculated to compare the mean values between the groups. The strength of correlation relationships between the selected indicators was calculated using the Spearman's rank correlation coefficient. Statistical estimates were considered significant at $p < 0.05$.

Discussion of the research

In the course of the study, the levels of pro- and anti-inflammatory cytokines were measured in the blood of animal models (Table 1).

According to figures from Table 1, the levels of anti-inflammatory cytokines IL-4 and IL-10 dynamically increased in groups 2 and 3, while in group 1, their decrease was observed. In the control group (group 1), the level of IL-4 decreased by 12.8% ($t=1.20$, $p=0.270$) on day 10 of the experiment compared to its level on day 5. On day 21, the IL-4 level increased to its baseline level, i.e. the one seen on day 5. In group 2, IL-4 on days 10 and 21 exceeded values on day 5 by 4.7% ($t=0.24$, $p=0.824$) and 8.6% ($t=0.45$, $p=0.663$), respectively. The increase in the serum IL-4 concentration in group 3 animals compared to group 2 was 4.1% ($t=0.41$, $p=0.695$). In group 3, the IL-4 concentration on days 10 and 21 increased by 8.0% ($t=0.36$, $p=0.728$) and 10.6% ($t=0.58$, $p=0.578$), respectively, compared to that on day 5. Comparison of the IL-4 concentration in the blood of animals of groups 3 and 2 showed its increase in group 3 by 4.3% ($t=0.38$, $p=0.714$). A comparative analysis between the experimental groups on day 5 showed that the IL-4 level in groups 2 and 3 was higher than in group 1 by 4.3% ($t=0.21$, $p=0.837$) and 8.8% ($t=0.47$, $p=0.650$), respectively. No differences in IL-4 levels were found between groups 2 and 3. On day 10, in groups 2 and 3, the IL-4 level was 20.5% ($t=1.05$, $p=0.328$) and 25.7% ($t=2.46$, $p=0.043$) higher, respectively, than in group 1. During this period, the difference in the IL-4 level between groups 2 and 3 animals was 6.6% ($t=0.62$, $p=0.554$). On day 21 of the study, in groups 2 and 3, the IL-4 concentration was 12.5% ($t=1.67$, $p=0.139$) and 18.5% ($t=1.93$, $p=0.095$) higher, respectively, than in group 1.

In the control group (group 1) similar trends of the IL-10 and IL-4 levels were observed. On day 10, compared to day 5, the IL-10 level in this group decreased by 18.8% ($t=1.63$, $p=0.146$). On day 21, the IL-10 concentration increased and reached the baseline level. In group 2, the cytokine level on days 10 and 21 increased by 10.0% ($t=0.60$, $p=0.570$) and 13.5% ($t=1.08$, $p=0.314$), respectively, compared to that on day 5. Comparison of the IL-10 concentration in the blood of animals in this group on day 21 with the value obtained on day 10 showed its increase by 3.9% ($t=0.27$, $p=0.793$). In group 3, the level of IL-10 on day 10, compared to its level on day 5, was almost the same, while on day 21 it was slightly higher by 7.2% ($t=0.73$, $p=0.490$). On day 21, the IL-10 concentration was 5.1% higher than on day 10 ($t=0.45$, $p=0.669$). Comparison of IL-10 level between the experimental models on day 5 revealed that a relatively high level of this cytokine was detected in group

3 animals, which, when compared to groups 1 and 2, revealed the difference of 16.6% ($t=1.36$, $p=0.215$) and 9.7% ($t=0.68$, $p=0.520$), respectively. The difference in the IL-10 level between groups 1 and 2 was insignificant, 7.6% ($t=0.52$, $p=0.619$). On day 10 of the study, the IL-10 level in animals of groups 2 and 3 was 32.5% ($t=2.31$, $p=0.054$) and 33.8% ($t=2.75$, $p=0.028$) higher, respectively, than in group 1. There was almost no difference between groups 2 and 3. On day 21, the mean IL-10 level was 20.1% higher in group 2 ($t=1.97$, $p=0.089$), and 22.6% higher in group 3 ($t=2.62$, $p=0.035$) than in group 1. There was little difference between the IL-10 levels in groups 2 and 3 (3.1%, $t=0.38$, $p=0.715$).

The proinflammatory cytokine IL-6 and TNF- α concentration decreased in the experimental and comparison groups during the study period. In the control group, the IL-6 level on day 10 increased by 12.5% ($t=0.98$, $p=0.359$) compared to that on day 5 of the experiment. On day 21, the mean IL-6 level decreased by 12.5% ($t=0.98$, $p=0.359$) compared to its level on day 10 and reached the level recorded on day 5. In group 2, the IL-6 level on day 10 was slightly decreased by 4.6% ($t=0.49$, $p=0.638$) and on day 21 by 12.9% ($t=2.02$, $p=0.083$) compared to that on day 5. The decrease in the IL-6 level on day 21 compared to the level of this cytokine on day 10 was 8.7% ($t=0.90$, $p=0.396$). In group 3, the IL-6 concentration on day 10 slightly decreased by 4.6% ($t=0.49$, $p=0.638$) and on day 21 by 12.9% ($t=2.02$, $p=0.083$), compared to that on day 5. The IL-6 level on day 21 as compared to the level on day 10 was almost the same. A comparative analysis of the serum IL-6 concentration in the experimental animal models showed that on day 5 the cytokine concentration in groups 2 and 3 compared to group 1 decreased by 28.4% ($t=2.73$, $p=0.029$) and 41.0% ($t=3.88$, $p=0.006$), respectively. The IL-6 level was 17.6% ($t=2.46$, $p=0.043$) lower in group 3 compared to its level in the animals of group 2. On day 10, the IL-6 level in groups 2 and 3 animals decreased by 40.2% ($t=3.78$, $p=0.007$) and 49.0% ($t=5.15$, $p=0.001$), respectively, compared to the cytokine level in group 1. In group 3 animals compared to group 2, the IL-6 level was 14.8% lower ($t=1.63$, $p=0.147$). On day 21, the mean serum IL-6 concentration was 37.6% ($t=3.65$, $p=0.008$) and 43.0% ($t=4.30$, $p=0.003$) lower in groups 2 and 3 animals than in group 1. In group 3 animals compared to group 2 the IL-6 level was 8.6% lower ($t=1.47$, $p=0.186$).

The TNF- α concentration in group 1 on day 10 compared to the level on day 5 was higher by 12.33% ($t=0.93$, $p=0.385$). On day 21, TNF- α level decreased to the value observed on day 5. In group 2, the concentration of this cytokine on days 10 and 21 decreased by 5.5% ($t=0.25$, $p=0.813$) and 13.4% ($t=0.65$, $p=0.536$), respectively,

Оригінальні дослідження. Абдомінальна хірургія

Table 2

Correlation coefficient (r) between pro- and anti-inflammatory cytokines in the blood of experimental models over time

Cytokines	Group 1 (n=5)	Group 2 (n=5)	Group 3 (n=5)
Day 5			
IL-4 – IL-10	0.459, p>0.05	-0.221, p>0.05	-0.255, p>0.05
IL-4 – IL-6	0.740, p<0.01	0.116, p>0.05	0.442, p>0.05
IL-4 – TNF- α	-0.133, p>0.05	-0.029, p>0.05	0.091, p>0.05
IL-10 – IL-6	0.866, p<0.001	0.937, p<0.001	-0.835, p<0.001
IL-10 – TNF- α	0.435, p>0.05	0.658, p<0.05	-0.182, p>0.05
IL-6 – TNF- α	0.381, p>0.05	0.477, p>0.05	-0.322, p>0.05
Day 10			
IL-4 – IL-10	-0.390, p>0.05	-0.321, p>0.05	0.181, p>0.05
IL-4 – IL-6	-0.142, p>0.05	0.019, p>0.05	-0.325, p>0.05
IL-4 – TNF- α	0.118, p>0.05	-0.327, p>0.05	-0.477, p>0.05
IL-10 – IL-6	-0.777, p<0.01	0.197, p>0.05	-0.921, p<0.001
IL-10 – TNF- α	0.094, p>0.05	0.937, p<0.001	0.579, p<0.05
IL-6 – TNF- α	-0.548, p>0.05	0.430, p>0.05	-0.391, p>0.05
Day 21			
IL-4 – IL-10	0.459, p>0.05	0.802, p<0.001	0.805, p<0.001
IL-4 – IL-6	0.740, p<0.01	0.289, p>0.05	-0.219, p>0.05
IL-4 – TNF- α	-0.133, p>0.05	0.209, p>0.05	0.794, p<0.01
IL-10 – IL-6	0.866, p<0.01	-0.289, p>0.05	-0.185, p>0.05
IL-10 – TNF- α	0.435, p>0.05	0.494, p>0.05	0.524, p<0.05
IL-6 – TNF- α	0.381, p>0.05	-0.167, p>0.05	-0.677, p<0.05

compared to that on day 5. The TNF- α level on day 21 decreased by 8.3% ($t=0.43$, $p=0.683$) compared to its level on day 10. In group 3, the TNF- α concentration on day 10 tended to increase compared to its level on day 5, but on day 21 it reached the value existing on day 5 of the experiment. Comparative between-group analysis of the serum TNF- α concentration in animals on day 5 showed that group 3 animals had the lowest values, which was 41.9% ($t=6.15$, $p=0.001$) lower than in group 1 and 31.7% ($t=1.78$, $p=0.118$) lower than in group 2. On day 10 of the experimental study, the TNF- α level in group 3 animals was lower by 48.8% ($t=3.59$, $p=0.009$) than in group 1 and by 27.3% ($t=1.61$, $p=0.152$) than in group 2. The TNF- α level in group 2 was 29.5% lower ($t=1.79$, $p=0.117$) than in group 1. On day 21, the mean serum TNF- α concentration in groups 2 and 3 animals decreased by 28.3% ($t=2.39$, $p=0.048$) and 47.3% ($t=7.21$, $p=0.001$), respectively, compared to group 1. Group 3 animals had a 28.4% lower TNF- α level ($t=1.98$, $p=0.088$) compared to group 2.

Thus, in the experimental and comparison groups, there was an increase in anti-inflammatory IL-4 and IL-10 and a decrease in pro-inflammatory cytokines, IL-6 and TNF- α .

The correlation relationship between cytokines in the experimental groups at different times of the study was analyzed (Table 2).

According to the Table 2 data, statistically significant strong relationships were detected between IL-10 and IL-6 in all groups on day 5 of the study, and, what's interesting, if in groups 1 and 2 the correlation was direct, then in group 3 it was inverse. Besides, during this time period of the study, a statistically significant moderate correlation was observed in group 2 between IL-10 and TNF- α , which became even stronger on day 10. There was also a strong, inverse, statistically significant correlation relationship between IL-10 and IL-6 in group 3 on day 10. A moderate significant correlation between IL-10 and TNF- α was detected in this group. On day 21 of the experimental study, a strong, significant direct correlation relationship between the anti-inflammatory cytokines IL-4 and IL-10 was detected in groups 2 and 3, whereas in the control group, those cytokines were weakly correlated between themselves. A high correlation between IL-4 and TNF- α was observed in group 3. Moreover, in this group, IL-10 correlated with TNF- α by a moderate direct significant relationship and IL-6 correlated with TNF- α by a moderate inverse significant relationship.

According to the results, pro-inflammatory IL-6 and TNF- α were significantly reduced in the models with introduced anti-adhesion agents. IL-6 is considered a marker of early tissue injury [8] and is induced by TNF- α in mesothelial cells in a time- and dose-depen-

dent manner. The overall identification of the elevated IL-6 levels in intra-abdominal adhesions in both patients and animals [8] indicates a critical role for the lymphocyte balance in the regulation of ongoing inflammatory and regenerative processes involved in adhesion formation. Activated mesothelial cells, which can be induced by inflammation, are known to produce and secrete large amounts of IL-6 in the abdominal cavity [8]. A study showed that IL-6 is a promoter of fibrosis [8]. The therapy with monoclonal antibodies to the IL-6 receptor in a mouse model of abdominal adhesions has been reported to reduce neutrophil recruitment and adhesion formation [17]. Recently, J.M. Tsai et al. [16] sequenced RNA in the isolated superficial mesothelium using a mouse model for adhesions *in vivo*. They showed that the expression of gene set related to the inflammatory response, encoding cytokines, chemotactic factors, and nuclear factor κ B signalling components, is regulated in the early stages after adhesion induction. Overproduction of inflammatory mediators at the early stage plays an important role in the regulation of extracellular matrix formation in postoperative adhesions [17]. It was made an assumption that both TNF- α and IL-6 regulate clotting cascade formation and fibrinogenesis [2]. Antibody therapy to the IL-6 receptor is assumed to reduce surgical adhesion formation [17]. Taken together, the extent of damage determines the degree of inflammatory response, which in turn determines the severity of adhesion formation.

When the peritoneum is injured, inflammatory cells such as neutrophils, monocytes, and lymphocytes migrate to the damaged area [4,5]. TNF- α is mainly secreted by monocytes, which are considered to be one of the main inflammatory cytokines determining the degree of adhesion [14]. J. Rocha et al. [13] investigated the anti-inflammatory effects of rosmarinic acid on thermal injury and found that rosmarinic acid significantly reduced TNF- α level in the blood versus control. According to Ding et al. [6], IL-6 and TNF- α in serum and abdominal exudate played an important role in the development of small bowel obstruction after laparoscopic appendectomy. Peritoneal IL-6 was the most reliable prognostic marker of small bowel obstruction.

We believe that the approaches we presented have the potential to reduce postoperative adhesions.

Conclusions

Based on the results of our study on rats, it was found that the administration of anti-adhesion agents, such as mezogel and an oxygen-enriched mixture of metronidazole, dextran, and contrykal, inhibit inflam-

mation, which is expressed as a decrease in the IL-6 and TNF- α concentrations. These agents lead to a negative interaction of anti-inflammatory cytokines with pro-inflammatory ones, in particular IL-4 with IL-6 and IL-10 with IL-6, indicating a greater prophylactic effect.

No conflict of interests was declared by the authors.

References/Література

- Akhmedov FT. (2022). Types and Localization of Abdominal Adhesions after Open Operations (Experimental Study). *Paediatric Surgery (Ukraine)*. 4(77): 34–39. doi: 10.15574/PS.2022.77.34.
- Ambler DR, Fletcher NM, Diamond MP, Saed GM. (2012). Effects of hypoxia on the expression of inflammatory markers IL-6 and TNF- α in human normal peritoneal and adhesion fibroblasts. *Systems biology in reproductive medicine*. 58: 324–329. doi: 10.3109/19396368.2012.713439.
- Biondo-Simões MLP, Oda MH, Pasqual S, Robes RR. (2018). Comparative study of polyglactin 910 and simple catgut in the formation of intraperitoneal adhesions. *Acta Cirurg. Bras.* 33: 102–109. doi: 10.1590/s0102-86502018002000001.
- Cai J, Guo J, Wang S. (2023). Application of Polymer Hydrogels in the Prevention of Postoperative Adhesion: A Review. *Gels*. 9(2): 98. doi: 10.3390/gels9020098.
- Capella-Monsonis H, Kearns S, Kelly J, Zeugolis DI. (2019). Battling adhesions: from understanding to prevention. *BMC Biomed Eng.* 1: 5. doi: 10.1186/s42490-019-0005-0.
- Ding H, Li H, Yu H, Zhang W, Li S. (2020). Cytokines in abdominal exudate and serum predict small bowel obstruction following appendectomy. *ANZ Journal of Surgery*. 90(10): 1991–1996. doi: 10.1111/ans.16241.
- Ersoy E, Ozturk V, Yazgan A, Ozdogan M, Gundogdu H. (2009). Comparison of the two types of bioresorbable barriers to prevent intra-abdominal adhesions in rats. *J Gastrointest Surg.* 13(2): 282–286. doi: 10.1007/s11605-008-0678-5.
- Hassanabad AF, Zarzycki AN, Jeon K, Dundas JA, Vasanthan V, Deniset JF et al. (2021). Prevention of Post-Operative Adhesions: A Comprehensive Review of Present and Emerging Strategies. *Biomolecules*. 11(7): 1027. doi: 10.3390/biom11071027.
- Lin L-X, Yuan F, Zhang H-H, Liao N-N, Luo J-W, Sun Y-L. (2017). Evaluation of surgical anti-adhesion products to reduce postsurgical intra-abdominal adhesion formation in a rat model. *PLoS ONE*. 12(2): e0172088. doi: 10.1371/journal.pone.0172088.
- Liu M, Li P. (2012). Clinical value of anti-adhesion agents used in laparotomy in obstetrics and gynecology. *Chin J Obstet Gynecol.* 47(4): 255–258.
- Ma F, Shi M. (2012). Clinical observation of adhesion inhibition with application of DL-poly(lactic acid) medical film to abdominal surgeries. *China Med Eng.* 20(4): 68–69.
- National Research Council (US) Committee for the Update of the Guide for the Care and Use of Laboratory Animals. (2011). *Guide for the Care and Use of Laboratory Animals*. 8th edition. Washington (DC): National Academies Press (US); The National Academies Collection: Reports funded by National Institutes of Health: 246.
- Rocha J, Eduardo-Figueira M, Barateiro A, Fernandes A, Brites D, Bronze R et al. (2015). Anti-inflammatory effect of rosmarinic acid and an extract of *Rosmarinus officinalis* in rat models of local and systemic inflammation. *Basic Clin Pharmacol Toxicol.* 116(5): 398–413. doi: 10.1111/bcpt.12335.
- Tang J, Xiang Z, Bernards MT, Chen S. (2020). Peritoneal adhesions: Occurrence, prevention and experimental models. *Acta Biomater.* 116: 84–104. doi: 10.1016/j.actbio.2020.08.036.

Оригінальні дослідження. Абдомінальна хірургія

- Torres K, Pietrzyk L, Plewa Z, Załuska-Patel K, Majewski M, Radzikowska E et al. (2018). TGF- β and inflammatory blood markers in prediction of intraperitoneal adhesions. *Adv Med Sci*. 63 (2): 220–223. doi: 10.1016/j.advms.2017.11.006.
- Tsai JM, Sinha R, Seita J, Fernhoff N, Christ S, Koopmans T et al. (2018). Surgical adhesions in mice are derived from mesothelial cells and can be targeted by antibodies against mesothelial markers. *Sci Transl Med*. 10 (469): eaan6735. doi: 10.1126/scitranslmed.aan6735.
- Uyama N, Tsutsui H, Wu S, Yasuda K, Hatano E, Qin X-Y et al. (2019). Anti-interleukin-6 receptor antibody treatment ameliorates postoperative adhesion formation. *Sci Rep*. 9: 17558. doi: 10.1038/s41598-019-54175-1.
- Ward BC, Panitch A. (2011). Abdominal adhesions: current and novel therapies. *J Surg Res*. 165 (1): 91–111. doi: 10.1016/j.jss.2009.09.015.
- Wei G, Wu Y, Gao Q, Zhou C, Wang K, Shen C et al. (2017). Effect of Emodin on Preventing Postoperative Intra-Abdominal Adhesion Formation. *Oxid Med Cell Longev*. 740317. doi: 10.1155/2017/1740317.

Відомості про авторів:

Ахмедов Фархад Тоффикович – лікар-хірург Головного клінічного госпіталю Міністерства оборони Азербайджанської Республіки. Адреса: Азербайджан, м. Баку, вул. Джейхуна Салімова, 3. <https://orcid.org/0000-0001-5241-5871>.

Ісаєв Гідаят Білал оглу – д.мед.н., проф., ст.н.с. відділення хірургії стравоходу, шлунка та дванадцятипалої кишки Науково-хірургічного центру імені академіка М.А. Топчубашова. Адреса: Азербайджан, м. Баку, вул. Мирза Аббас Шарифзаде, 196. <https://orcid.org/0000-0002-7383-196X>.

Гулієва Севда Вагіф кизи – к.биол.н., доц., зав. відділенням біохімії науково-дослідницького центру Азербайджанського медичного університету. Адреса: м. Баку, вул. Е. Гасимзаде, 14. <https://orcid.org/0000-0002-6064-4081>.

Стаття надійшла до редакції 12.11.2022 р., прийнята до друку 14.03.2023 р.

UDK 616.423-007:616.34]-053.2-089

Д.С. Дегтярьова^{1,2}, І.М. Бензар^{1,2}, А.Г. Русин², О.С. Годік^{1,2}

Кістозні лімфатичні мальформації кишечника та брижі в дітей: особливості клінічного перебігу та лікувальна тактика

¹Національний медичний університет імені О.О. Богомольця, м. Київ, Україна²Національна дитяча спеціалізована лікарня «ОХМАТДИТ», м. Київ, Україна

Paediatric Surgery(Ukraine).2023.1(78):79-87; doi 10.15574/PS.2023.78.79

For citation: Diehtiarova DS, Benzar IM, Rusyn AH, Godik OS. (2023). Intestinal and mesenteric cystic lymphatic malformations in children: clinical course features and treatment tactics. Paediatric Surgery (Ukraine). 1(78):79-87. doi: 10.15574/PS.2023.78.79.

Лімфатичні мальформації (ЛМ) – це вроджені вади розвитку лімфатичних судин із порушенням їхньої диференціації з різноманітними клінічними проявами. Абдомінальна локалізація становить приблизно 5% усіх ЛМ. Хірургічне лікування є методом вибору для ЛМ, що уражують кишечник.

Мета – проаналізувати власний досвід діагностики та лікування кістозних ЛМ кишечника та брижі; вивчити фактори, що можуть вплинути на підвищення ризиків виникнення ускладнень, для поліпшення результатів лікування дітей з ЛМ абдомінальної локалізації.

Матеріали та методи. Із 240 пацієнтів дитячого віку, які проходили лікування кістозних ЛМ в НДСЛ «ОХМАТДИТ» з грудня 2012 року по липень 2022 року, у 43 (19,1%) діагностовано ЛМ черевної порожнини та заочеревинного простору. До досліджуваної групи увійшло 18 (41,8%) дітей, в яких діагностовано ураження кишечника. Медіана спостереження – 20,7 (95% ДІ: 12–27) місяця.

Результати. Медіана віку на момент звернення становила 2,5 (95% ДІ: 0,75–5) року. Больовий синдром був домінуючим клінічним проявом (n=11; 61,1%), у пацієнтів до року проявлявся неспокоєм (n=4; 22,2%). 12 (66,6%) звернулися по допомогу екстрено. У 7 (38,8%) пацієнтів перебіг ЛМ був ускладнений кишковою непрохідністю (n=5; 71,4%), інфікуванням вмісту ЛМ з розвитком перитоніту (n=1; 14,3%) та крововиливом в ЛМ (n=1; 14,3%). Хірургічне лікування проведено 16 (88,8%) пацієнтам: 7 (43,7%) – лапароскопію, 4 (25%) – конверсію, 5 (31,3%) – лапаротомію. Рецидивів ЛМ після хірургічного лікування не було. Симптомній дитині з тотальним ураженням брижі призначено системну терапію mTOR-блокаторами.

Висновки. Лімфатичні мальформації кишечника та брижі можуть мати як безсимптомний, так і ускладнений перебіг, який спостерігався в 7 (38,8%) пацієнтів. Переважання макрокістозного компонента ЛМ, що уражують кишечник, є фактором, який впливає на частоту виникнення ускладнень (p=0,0236). Магнітно-резонансна томографія є необхідним інформативним методом візуалізації перед інтервенцією, але не завжди достовірно підтверджує ступінь ураження стінки кишки та брижі. Хірургічне лікування є ефективним за локального ураження кишечника та брижі; відмінного результату досягнуто у 94,1% пацієнтів. У разі тотального ураження брижі методом вибору є консервативна терапія інгібіторами mTOR-рецепторів.

Дослідження виконано відповідно до принципів Гельсінської декларації. Протокол дослідження ухвалено Локальним етичним комітетом усіх зазначених у роботі установ. На проведення досліджень отримано інформовану згоду батьків/опікунів, дітей.

Автори заявляють про відсутність конфлікту інтересів.

Ключові слова: кісти черевної порожнини, лімфатичні мальформації, кишечник, лапароскопія, лапаротомія, діти.

Оригінальні дослідження. Абдомінальна хірургія

Intestinal and mesenteric cystic lymphatic malformations in children: clinical course features and treatment tactics

D.S. Diehtiarova^{1,2}, I.M. Benzar^{1,2}, A.H. Rusyn², O.S. Godik^{1,2}¹Bogomolets National Medical University, Kyiv, Ukraine²National Children's Specialized Hospital «OKHMATDYT», Kyiv, Ukraine

Lymphatic malformations (LMs) – are congenital vascular malformations caused by abnormal embryologic development of the lymphatic system with variable clinical manifestation. Abdominal LMs account approximately 5% of all LMs. The main treatment option for abdominal LMs is surgical.

Purpose – to analyze our experience in intestinal and omental LMs diagnosis and treatment, to reveal factors that could influence the complications occurrence risks, that could improve abdominal LMs treatment results in children.

Materials and methods. Among 240 pediatric patients, who underwent cystic LMs treatment in a period from December 2012 to July 2022, 43 (19.1%) were diagnosed abdominal and retroperitoneal LMs. 18 (41.8%) patients with intestinal and mesentery affection were included into the study group. Median follow up was 20.7 (95% CI: 12–27) months.

Results. Male patients predominated in the study group. Median age at admission was 2.5 (95% CI: 0.75–5) years. 12 (66.6%) had an emergency admission. In 7 (38.8%) children LMs were complicated by intestinal obstruction (n=5; 71.4%), intracystic bleeding and LM cyst infection were observed in n=1, 14.3%) cases both. Surgical treatment was applied in 16 (88.8%) patients, among which 7 (43.7%) underwent laparoscopy. In 4 (25%) cases conversion to laparotomy took place, 5 (31.3%) underwent laparotomic surgeries. No recurrences after surgical treatment were observed. Systemic therapy with mTOR-inhibitors was prescribed in a child with symptomatic total mesentery affection, observational tactics was chosen for asymptomatic child.

Conclusions. Intestinal and mesenteric LMs can be asymptomatic or manifest complications, which were observed in 7 (38.8%) children of our group. Macrocytic intestinal LMs are of higher risks of complications development (p=0.0236). Surgical treatment is effective for local intestinal and mesentery affection, excellent treatment result was achieved in 94.1% of patients. In cases with total mesentery affection mTOR-inhibitors systemic therapy is the treatment of choice.

The research was carried out in accordance with the principles of the Helsinki Declaration. The study protocol was approved by the Local Ethics Committee of the participating institution. The informed consent of the patient was obtained for conducting the studies.

No conflict of interests was declared by the authors.

Keywords: abdominal cysts, lymphatic malformations, intestine, laparoscopy, laparotomy, children.

Лімфатичні мальформації (ЛМ) – це вроджені вади розвитку лімфатичних судин із порушенням їхньої диференціації [2]. Хоча найчастішою локалізацією ЛМ є голова та шия, до 75%, вони зустрічаються в інших анатомічних ділянках, у тому числі в черевній порожнині. Абдомінальна локалізація зустрічається досить рідко і становить приблизно 5% усіх ЛМ [6,10–12]. ЛМ зазвичай діагностуються в дітей віком 2–5 років [6,10,15], рідше – пренатально або в новонароджених [9]. У черевній порожнині ЛМ локалізуються в брижі, сальнику, шлунково-кишковому тракту та заочеревинному просторі. Кістозні ЛМ класифікуються як макрокістозні, мікрокістозні та змішані, що впливає на лікувальну тактику та результати лікування [3–5]. У черевній порожнині більшість ЛМ представлені макрокістозними та змішаними [3,10]. Клінічна картина різноманітна та включає спектр симптомів від випадкового виявлення на медичному огляді з іншої причини або нечіткого дискомфорту в животі до проявів ускладнень, у тому числі кишкової непрохідності, завороту, ішемії та кровотечі, інфікування вмісту кісти ЛМ, що можуть загрожувати життю дитини [3,6,10,15]. Основним способом лікування абдомінальних ЛМ є хірургічний [5,6,14], з широким

діапазоном результатів, від повного одужання до повторних рецидивів. Останніми десятиріччями мініінвазивна хірургія широко використовується в педіатричній популяції [12], у тому числі в лікуванні кістозних ЛМ черевної порожнини.

Мета дослідження – проаналізувати власний досвід діагностики і лікування кістозних ЛМ кишечника та брижі; вивчити фактори, що можуть вплинути на підвищення ризиків виникнення ускладнень, для поліпшення результатів лікування дітей з ЛМ абдомінальної локалізації.

Матеріали та методи дослідження

Дані пацієнтів зібрано з історій хвороби і проаналізовано ретроспективно. Із 240 пацієнтів дитячого віку, які проходили лікування кістозних ЛМ у Національній дитячій спеціалізованій лікарні «ОХМАТДИТ» з грудня 2012 року по липень 2022 року, у 43 (19,1%) діагностовано ЛМ черевної порожнини та заочеревинного простору. До досліджуваної групи залучено 18 (41,8%) дітей, яким діагностовано ураження кишечника і/або брижі кишечника. Медіана періоду спостереження – 20,7 (95% ДІ: 12–27) місяця.

Зібрано такі дані: вік дебюту захворювання, основні клінічні симптоми та ознаки, застосовані методи

Таблиця 1

Характеристика пацієнтів на момент первинного звернення до Національної дитячої спеціалізованої лікарні «ОХМАТДИТ»

№	Стать	Вік	Клінічні прояви	Тип випадку	Візуалізація
1	Чол.	1 міс.	Нудота, блювання, неспокій, відсутність випорожнення	Е	УЗД
2	Чол.	1 міс.	Безсимптомно	Е	УЗД+МРТ
3	Жін.	2 міс.	Збільшення живота, нудота, блювання, неспокій	Е	УЗД+МРТ
4	Жін.	8 міс.	Збільшення живота нудота, блювання, ексикоз	Е	УЗД
5	Жін.	9 міс.	Збільшення живота, нудота, блювання, гіпертермія, неспокій	Е	УЗД
6	Жін.	2 р.	Больовий синдром, гіпертермія	Е	УЗД+КТ
7	Чол.	2 р.	Больовий синдром, нудота, блювання, дизуричні явища	Е	УЗД+МРТ
8	Чол.	2 р.	Збільшення живота, неспокій	П	УЗД+МРТ
9	Чол.	2 р.	Больовий синдром	П	УЗД+МРТ
10	Чол.	3 р.	Нудота, блювання, неспокій, гіпертермія	Е	УЗД+МРТ
11	Чол.	4 р.	Больовий синдром	Е	УЗД+МРТ
12	Жін.	4 р.	Больовий синдром	П	УЗД+МРТ
13	Чол.	4 р.	Періодично біль, дискомфорт	П	УЗД+МРТ
14	Жін.	5 р.	Больовий синдром, нудота, блювання, гіпертермія	Е	УЗД+МРТ
15	Жін.	5 р.	Больовий синдром, гіпертермія	Е	УЗД+КТ
16	Чол.	8 р.	Больовий синдром	П	УЗД+КТ
17	Чол.	10 р.	Больовий синдром, гіпертермія	Е	УЗД
18	Чол.	13 р.	Больовий синдром	П	УЗД+МРТ

Примітки: тип випадку: П – планова госпіталізація, Е – екстрена госпіталізація.

візуалізації, ускладнення, спосіб лікування, результат лікування.

Проведено лабораторне обстеження: загальний аналіз крові, біохімічний аналіз крові, коагулограму. Ультразвукове дослідження (УЗД) у режимі сірої шкали та з кольоровим доплерівським картуванням проведено як початковий скринінг на момент первинного звернення і на етапах лікування та подальшого спостереження. У більшості (n=11; 61,1%) випадків виконано магнітно-резонансну томографію (МРТ) для підтвердження діагнозу, а в період спостереження 2 (11,1%) пацієнтам – для оцінювання ефекту лікування. А 3 (16,6%) пацієнтам перед лікуванням виконано комп'ютерну томографію (КТ). Дітям із підозрою на кишкову непрохідність під час первинного звернення проведено оглядову рентгенографію органів черевної порожнини (n=5; 27,7%).

Техніка виконання втручання з використанням мініінвазивних технологій: лапароскопію пацієнтам проведено в умовах загальної анестезії з інтубацією трахеї та міорелаксацією в положенні лежачи на спині. Спочатку відкритим способом встановлювали 5-міліметровий пупковий троакар. Пневмоперитонеум підтримували на рівні 8–12 мм рт. ст. за допомогою CO₂ відповідно до віку та маси тіла дитини. Згодом встановлювали такі два 5-міліметрові (або

3-міліметрові) троакари за правилом триангулярності відповідно до локалізації ураження. Після підтвердження походження та залучення навколишніх структур приймали рішення щодо подальшої хірургічної тактики. За можливості безпечного виділення ЛМ з брижі або прилеглих тканин операцію завершували лапароскопічно. Повну резекцію ЛМ великих розмірів або ЛМ, що уразила сегмент кишки, та кишковий анастомоз після часткової резекції кишки виконували екстеріоризацією тонкої кишки через розширений доступ у місці встановлення порту пупкового троакара.

Для оцінювання результатів лікування використано загальноприйнятий стандарт наукових публікацій, присвячених проблемі лікування ЛМ [11], у яких використано клінічні градації. Регресію ЛМ на 0–25% оцінено як відсутній результат, а регресію ЛМ на 26–50% – як задовільний результат; регресію ЛМ на 51–75% – як добрий результат, регресію ЛМ на 76–100% – як відмінний результат.

Статистичний аналіз. Розподіл даних оцінено з використанням критерію Стьюдента і критерію Вілкоксона. Для виявлення факторів ризику, що впливають на виникнення ускладнень ЛМ, побудовано модель логістичної регресії. Статистичний аналіз проведено з використанням пакету статистичного аналізу «IBM SPSS for Windows version 24.0» («IBM

Оригінальні дослідження. Абдомінальна хірургія

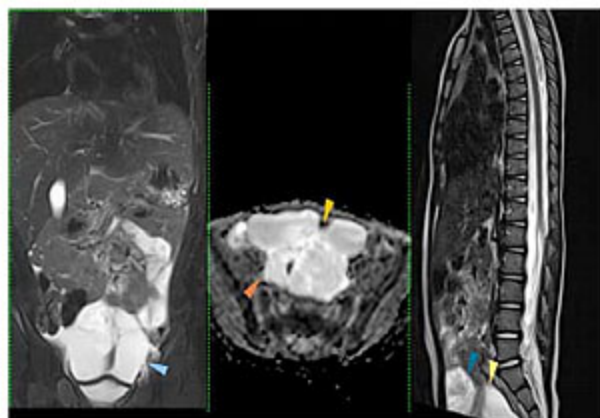


Рис. 1. МРТ-дослідження пацієнта О., віком 2 роки. На фронтальному (у режимі T2 з придушенням сигналом), аксіальному (ACD-карта для дифузійно-зважених зображень) та сагітальному (у режимі T2) зрізах візуалізовано тонкостінне утворення з рідинним вмістом неправильної форми, пов'язане зі стінкою голодної кишки (кольорові стрілки)

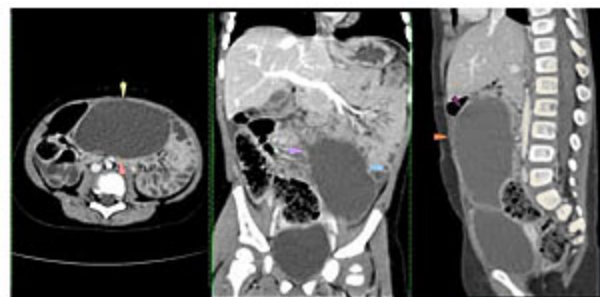


Рис. 2. КТ-дослідження пацієнтки М., віком 2 роки. На аксіальному, фронтальному та сагітальному зрізах у венозній фазі візуалізовано утворення максимальними розмірами 118,6×44,5×36,2 мм, наповнене рідиною та пов'язане зі стінкою сигмоподібної кишки (кольорові стрілки)

Corp.), Armonk, NY) і «EZR» (R-statistics). Статистичну значущість встановлено на рівні $p < 0,05$.

Дослідження схвалено етичною комісією Національного медичного університету імені О.О. Богомольця. Усі дослідження виконано відповідно до затверджених рекомендацій. Протокол засідання етичної комісії № 127 від 02.12.2019, з урахуванням GCP-ICH та Гельсінської декларації [19]. Отримано письмову інформовану згоду батьків/опікунів усіх учасників дослідження.

Результати дослідження та їх обговорення

Характеристику пацієнтів наведено в таблиці 1.

У групі переважали пацієнти чоловічої статі – 11 проти 7 пацієнтів жіночої статі, співвідношення – 1:0,63. Вік пацієнтів на момент звернення коливався в межах від 1 місяця до 13 років, медіана віку –

2,5 (95% ДІ: 0,75–5) року. За віковою структурою в досліджуваній групі третину становили діти віком до 1 року ($n=5$; 27,7%), більшість пацієнтів були віком від 2 до 5 років ($n=10$; 55,5%).

Серед досліджуваних пацієнтів 17 (94,4%) дітей мали клінічні прояви ЛМ, 1 (5,6%) дитина залишалася безсимптомною в межах терміну спостереження. 12 (66,6%) осіб звернулися по допомогу в екстреному порядку, з них 5 (41,7%) хворих мали клініку гострої кишкової непрохідності.

Попереднє хірургічне втручання в інших клініках виконано 3 (16,6%) дітям, показанням до втручання був діагноз гострого апендициту. Обсяг проведених оперативних втручань: діагностична лапаротомія, пункція ЛМ з крововиливом у порожнину кисти ($n=1$), дитині встановлено діагноз «Травма органів черевної порожнини»; діагностична лапаротомія ($n=1$), діагностична лапаротомія з апендектомією ($n=1$) – в обох дітей виявлено тотальне ураження брижі.

Серед клінічних симптомів переважав больовий синдром, який спостерігався в 11 (61,1%) дітей, у пацієнтів молодшого віку він проявлявся неспокоєм ($n=4$; 22,2%). Крім того, спостерігалися нудота і блювання ($n=7$; 38,8%), збільшення живота ($n=4$; 22,2%), затримка та відсутність випорожнень ($n=5$; 27,7%), підвищення температури тіла ($n=6$; 33,3%).

У дітей, що звернулися по допомогу в екстреному порядку, первинне лабораторне обстеження виявило лейкоцитоз, середня кількість лейкоцитів становила $11,9 \pm 3,2$ тис., а в пацієнтів, що звернулися в плановому порядку, – $6,33 \pm 1,8$ тис. ($p < 0,001$).

Первинну візуалізацію проведено за допомогою УЗД усім пацієнтам ($n=18$; 100%). Ультразвуковими ознаками кістозних ЛМ черевної порожнини були одиничні або множинні локалізовані тонкостінні анехогенні кістозні утворення з тонкими перетинками ($n=7$; 38,8%) або рідинні утворення з дисперсним вмістом ($n=11$; 61,2%) за рахунок наявності в них внутрішнього відлуння через крововилив у порожнину кисти або інфікування її вмісту.

Більшості ($n=11$; 61,1%) пацієнтів для підтвердження діагнозу виконано МРТ (рис. 1), у 3 (16,6%) випадках виконано КТ (рис. 2). МРТ і КТ дали змогу підтвердити діагноз кістозної ЛМ, але у 5 (35,7%) випадках загалом не надали можливості встановити точної локалізації ЛМ і ступеня ураження кишечника та брижі.

Ускладнення ЛМ виникли в 7 (38,8%) пацієнтів, серед яких – повна та часткова кишкова непрохідність ($n=5$; 71,4%), інфікування ЛМ із розвитком локального перитоніту ($n=1$; 14,3%) і крововилив у порожнину ЛМ ($n=1$; 14,3%).

Таблиця 2

Лікувальна тактика та результати лікування пацієнтів досліджуваної групи

№	Локалізація ЛМ	Тип ЛМ	Ускладнення ЛМ	Спосіб лікування	Результат лікування	Тривалість спостереження, місяці
1	Голодна кишка	З	часткова кишкова непрохідність	відкрите видалення	відмінний	22
2	Здухвинна кишка	М	часткова кишкова непрохідність	мініінвазивне втручання	відмінний	27
3	Голодна кишка + брижа	М	часткова кишкова непрохідність	відкрите видалення	відмінний	30
4	Висхідна ободова кишка + брижа	З	кишкова непрохідність	мініінвазивне втручання	відмінний	37
5	Поперечно-ободова кишка + брижа	З		відкрите видалення	відмінний	12
6	Сигмоподібна кишка + брижа	М	інфікування ЛМ, перитоніт	конверсія	відмінний	8
7	Голодна кишка	З	затримка стільця, тенезми	мініінвазивне втручання	відмінний	27
8	Висхідна ободова кишка	З		конверсія	відмінний	18
9	Брижа голодної кишки	З		мініінвазивне втручання	відмінний	20
10	Брижа, тотальне ураження	З		спостереження	–	10
11	Брижа здухвинної кишки	З		відкрите видалення	відмінний	14
12	Сліпа кишка	З		конверсія	відмінний	44
13	Здухвинна кишка	М	закрепи на тлі компресії сігми	мініінвазивне втручання	відмінний	8
14	Брижа, тотальне ураження	З		системна терапія mTOR-блокаторами	добрий	72
15	Брижа сигмоподібної кишки	М		відкрите видалення	відмінний	9
16	Голодна кишка	З		мініінвазивне втручання	відмінний	13
17	Брижа ободової кишки	З		мініінвазивне втручання	відмінний	21
18	Брижа ілеоцекального кута	М	крововилив в ЛМ	конверсія	відмінний	26

Примітки: тип ЛМ: М – переважання макрокістозного компонента; З – змішаний тип ЛМ.

Лікувальну тактику визначено анатомічною локалізацією кістозної ЛМ, клінічними проявами (табл. 2).

Хірургічне лікування в умовах центру проведено 16 (88,8%) пацієнтам, з них в 11 (68,75%) випадках втручання розпочато з лапароскопії. Лапароскопічне видалення ЛМ виконано 7 (43,7%) дітям, а конверсію – 4 (25%) хворим. Видалення ЛМ із використанням відкритого доступу застосовано в 5 (31,3%) пацієнтів.

Конверсію виконано за наявності високого ризику пошкодження оточуючих структур у пацієнтів із вираженими запальними та постзапальними змінами в місці розташування ЛМ. У 5 (33,3%) випадках

здійснено резекцію сегмента ураженої кишки з подальшим накладанням ентеро-ентеро анастомозу, 3 (60%) з яких накладено екстракорпорально з використанням розширеного доступу пупкового порту (рис. 3).

У 2 (11,2%) дітей з тотальним ураженням брижи хірургічне видалення пов'язане з високими ризиками виникнення синдрому короткої кишки, тому лікувальну тактику визначено за наявності в них клінічних проявів. Дитині з рецидивною маніфестацією явищ кишкової непрохідності (n=1; 5,6%) призначено системну терапію інгібіторами mTOR-рецепторів. Безсимптомній дитині (n=1; 5,6%) обрано тактику спостереження.

Оригінальні дослідження. Абдомінальна хірургія

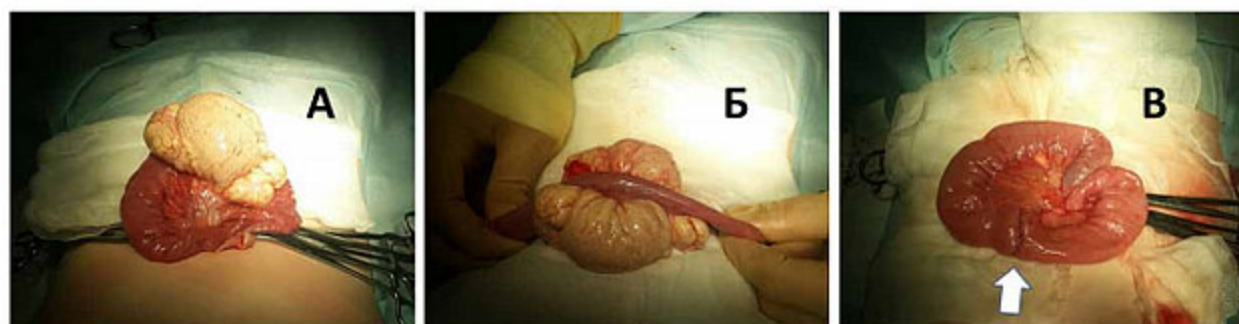


Рис. 3. Екстракорпоральне видалення ЛМ сегмента голодної кишки. А – екстеріоризація сегмента голодної кишки з ураженою ЛМ ділянкою брижі, вид із боку брижового краю; Б – визначення меж резекції кишки; В – ентеро-ентеро анастомоз (біла стрілка) після видалення ЛМ

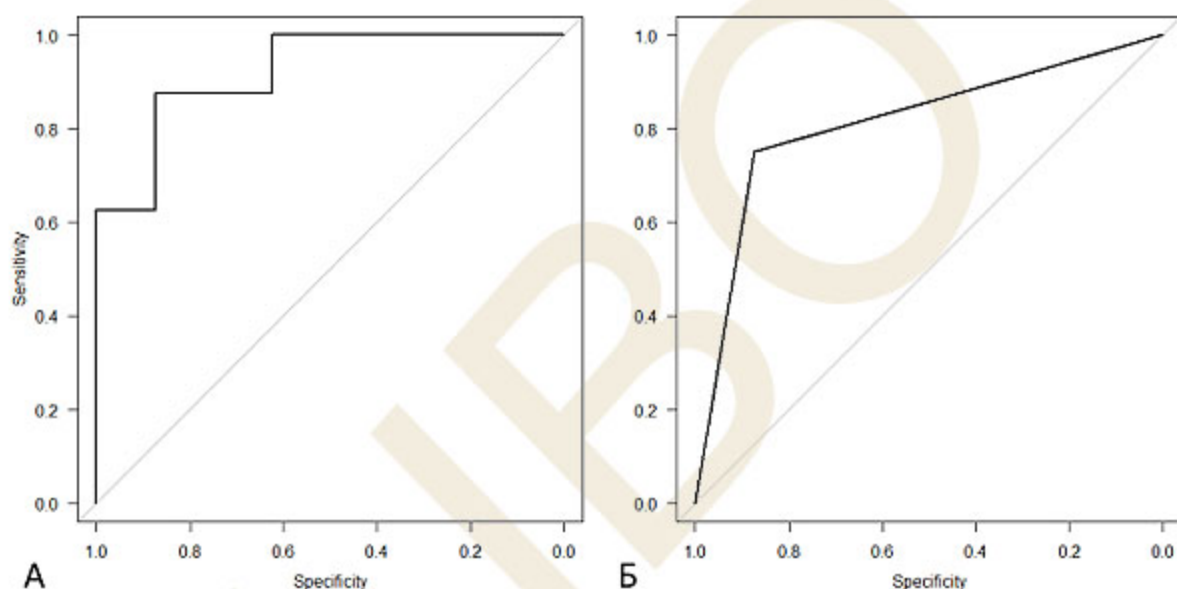


Рис. 4. ROC-крива: А – трифакторної моделі логістичної регресії (AUC=0,922; 95% ДІ: 0,792–1); Б – однофакторної моделі логістичної регресії (AUC=0,812; 95% ДІ: 0,611–1)

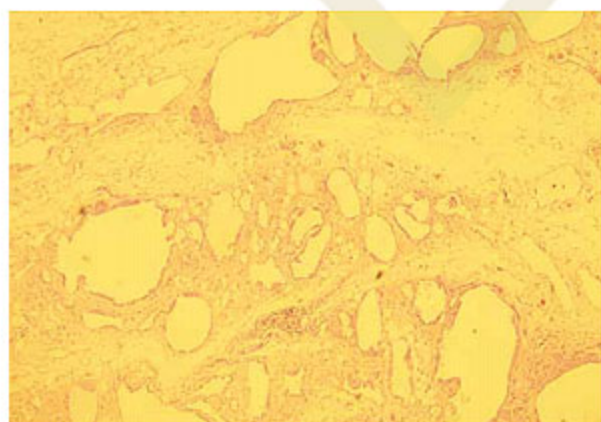


Рис. 5. Гістологічна картина кістозної лімфангіоми, забарвлення гематоксилін-еозин, збільшення $\times 20$: розширення змінених лімфатичних судин, помірна інфільтрація клітинами лімфоїдного ряду

Для вивчення факторів, що могли вплинути на розвиток ускладнень, побудовано модель логістичної регресії, до якої введено такі фактори: «вік на момент звернення», «стать», «макрокістозна ЛМ», «муфтоподібне ураження кишки». Побудована ROC-крива (рис. 4А). Фактори, що досліджувалися, та результати наведено в таблиці 3.

Переважаючий макрокістозний компонент в ЛМ, що уражує кишку, впливає на підвищення ризику виникнення ускладнень ($p=0,0236$). На основі цього результату побудовано однофакторну модель логістичної регресії (рис. 4Б).

В усіх випадках хірургічного видалення діагноз кістозної ЛМ підтверджено гістологічним (рис. 5) та імуногістохімічним дослідженнями на D2-40 (Podoplanin), який є специфічним маркером ЛМ.

Таблиця 3

Фактори ризику, введені в модель логістичної регресії

Фактор	ВШ (95%ДІ)	p
Стать	0,796 (0,02720–23,30)	0,8948
Вік	2,80e-09	0,1517
Макрокістозна ЛМ	21,000 (1,5000–293,00)	0,0236
Муфтоподібне ураження стінки кишки	0,172 (0,00224–13,30)	0,4278

Результат лікування оцінено в 17 (94,4%) пацієнтів; 1 (5,6%) дитині, що залишалася безсимптомною в межах строку спостереження, обрано тактику спостереження, а лікування не проведено. Відмінного результату досягнуто в 16 (94,1%) пацієнтів, що отримали хірургічне лікування, та доброго – в 1 (5,9%) хворого, у дитини, що отримувала системну консервативну терапію. Рецидивів кістозних ЛМ у пацієнтів після хірургічного лікування протягом періоду спостереження не виявлено.

Обговорення

Кістозні ЛМ – це судинні мальформації з повільним кровотоком, на які припадає приблизно 6% доброякісних утворень пацієнтів дитячого віку. ЛМ складаються з розширених лімфатичних каналів, які утворюють кістоподібні структури з фіброзними перетинками. Внутрішні стінки ЛМ вистелені зрілим ендотелієм без клітинної атипії, тому ЛМ не є новоутвореннями [1,2,3,18].

Розрахункова частота ЛМ оцінюється в 1,2–2,8 лімфатичної мальформації на 1000 пологів живим доношеним плодом, або від 2 до 2,8 пацієнта на 100000 госпіталізацій [19]. За іншими оцінками, частота ЛМ оцінюється в 1:2000 госпіталізацій до дитячих лікарень [10]. На інтраабдомінальні ЛМ припадає близько 5% ЛМ усіх локалізацій [4,11,16]. У нашому дослідженні ЛМ, що уражують кишечник та брижу, серед пацієнтів, що отримували лікування з приводу ЛМ різних локалізацій, становили 18/240 (7,5%).

Більшість ЛМ діагностується в перші кілька років життя [1,8,10,12,15]. Пік проявів абдомінальних ЛМ припадає на вік 2–5 років [5,9,12–14], зазвичай через клінічні прояви гострого живота. Звернення по медичну допомогу обумовлене тим, що інтраабдомінальні ЛМ, як і ті, що локалізовані в будь-якому іншому місці, можуть раптово збільшитися або викликати біль через спонтанні крововиливи в порожнину кісти, місцеве інфікування, чи як відповідь на системні імунологічні стимули [18]. У нашому дослідженні вік пацієнтів на момент звернення коливався в межах від 1 місяця до 13 років, медіана віку становила 2,5 (95% ДІ: 0,75–5) року, що відповідає

даним літератури. У пацієнтів з ЛМ черевної порожнини переважна більшість досліджень не виявила достовірного гендерного переважання [6,11,12,14], як і в нашому дослідженні, яке не виявило достовірного гендерного переважання в групі пацієнтів.

За даними літератури, 80–96% пацієнтів із кістозними ЛМ черевної порожнини мали клінічні прояви, найпоширенішим із них був біль у животі [10,12,15,16], що корелює з отриманими результатами: 17 (94,4%) пацієнтів мали клінічні прояви ЛМ, 12 (66,6%) звернулися по допомогу в екстреному порядку.

Ультразвукове дослідження є першим етапом візуалізаційної діагностики ЛМ черевної порожнини в дітей [3,4,6,9], подальше обстеження за допомогою МРТ та КТ надає додаткову інформацію щодо локалізації ураження. Однак, незважаючи на те, що результати візуалізації відіграють важливу роль у діагностиці ЛМ черевної порожнини, слід враховувати, що не існує високоспецифічної рентгенологічної картини, яка б дала змогу встановити остаточний діагноз [3–5]. МРТ в режимі T2 є «золотим стандартом» діагностики ЛМ: дослідження можна проводити без контрастування, оскільки в цьому режимі ЛМ типово дають високу інтенсивність сигналу. Результати дослідження в режимі T1 варіабельні, бо інтенсивність сигналу в цьому режимі залежить від вмісту протеїну в рідині кісти. Порівняно і МРТ, у разі виконання КТ на зображення менше впливають перистальтика, пульсація та артефакти руху; однак потенційним недоліком КТ є променеве навантаження. До недоліків МРТ належать тривалість дослідження, часта необхідність седації пацієнтів молодшого віку і його обмежена доступність [3,5].

У нашому дослідженні УЗД первинно виконано всім (n=18; 100%), яке в більшості випадків було інформативним для ініціальної підозри на ЛМ. МРТ виконано більшості пацієнтів (n=11; 61,1%), автори надають перевагу МРТ як методу, що є загальноприйнятим для діагностики ЛМ у провідних світових центрах. В екстрених випадках (n=3; 16,6%) виконано КТ, коли першочергове значення мали терміни обстеження та час проведення дослідження. Ці методи візуалізаційної діагностики дали змогу

Оригінальні дослідження. Абдомінальна хірургія

підтвердити діагноз кістозної ЛМ, але у 5 (35,7%) випадках не надали можливості точно встановити зв'язку ЛМ зі стінкою кишки та ступеня ураження брижі.

Серед ускладнень, які розвиваються при ЛМ кишечника та брижі, найчастіше згадуються кишкова непрохідність, завороти з розвитком ішемії, що призводять до некрозу кишки [6,10,12,15]; у більшості випадків завороти з подальшою непрохідністю трапляються за ураження ЛМ тонкого кишечника, за рахунок великого об'єму кісти та рухливості кишки. Кровотеча в порожнину кісти та інфікування вмісту кісти ЛМ трапляються з меншою частотою [4,9,14]. У нашій досліджуваній групі ускладнений перебіг спостерігався в 7 (38,8%) пацієнтів, з переважанням повної та часткової кишкової непрохідності (n=5; 71,4%); інфікуванням вмісту ЛМ та крововиливом у порожнину ЛМ (по 1 випадку; 14,3%).

Хірургічне лікування передбачає повне видалення ураження та в більшості випадків характеризується сприятливими віддаленими результатами та низьким ризиком рецидиву [6,10,14]. Хірургічне видалення є ефективним безрецидивним варіантом лікування ізольованих інтраабдомінальних лімфатичних мальформацій за умови їхнього повного видалення, що показано в серії H. Elbaaly та співавторів [4], які провели успішне видалення ЛМ у 25 із 26 пацієнтів своєї групи, у тому числі при ізольованих мікрокістозних ЛМ черевної порожнини, що не може бути виконане при мікрокістозних ЛМ м'яких тканин [3]. Успіх хірургічного лікування показано й іншими авторами: 10/10 пацієнтів групи (Q. Li [12]), 13/13 пацієнтів групи (A. Gafar [6]), 7/8 пацієнтів групи (L. Jiao-ling [9]). У нашій групі хірургічне лікування проведено 16 (88,8%) пацієнтам, в усіх досягнуто відмінного результату.

Останнім часом досягнуто значного прогресу в розумінні молекулярної основи патогенезу ЛМ шляхом ідентифікації їхніх генетичних причин у поєднанні зі з'ясуванням основних механізмів на тваринних моделях і лімфатичних ендотеліальних клітинах, отриманих у пацієнтів. Більшість поодиноких соматичних мутацій, які викликають лімфатичні мальформації та складні лімфатичні аномалії, відбуваються в генах, які кодують компоненти шляхів передачі сигналу онкогенного фактора росту. Це призвело до успішного перепрофілювання деяких цільових терапевтичних засобів проти раку для лікування вад розвитку лімфатичної системи та складних лімфатичних аномалій. Окрім мутацій, які діють як автономні рушії цих аномалій лімфатичних ендотеліальних клітин, поточні дані вказують на на-

кладені паракринні механізми, які критично призводять до патогенезу захворювання і забезпечують додаткові мішені для терапевтичного втручання, такі як серин/треонін протейніназа, яка активує синтез білка, що призводить до численних клітинних процесів, у тому числі клітинної проліферації та посилення ангиогенезу [19].

Показано, що mTOR відіграє ключову роль у патогенезі судинних аномалій. Сполуку, що інгібує mTOR, сіролімус, схвалено для лікування судинних мальформацій, оскільки вона викликає зниження фактора росту ендотелію судин, який є відомим ключовим регулятором у лімфангіогенезі та ангиогенезі. Про успішне застосування mTOR-інгібіторів при обширних мезентеріальних ураженнях у контексті складних лімфатичних аномалій, при яких хірургічне лікування має обмежений успіх, повідомлено в різних джерелах [1,4,7,19]. У нашій досліджуваній групі консервативну терапію mTOR-інгібіторами призначено дитині із симптомним тотальним ураженням брижі, і за час спостереження в пацієнта отримано добрий результат лікування.

Про рецидиви після хірургічного лікування ЛМ кишечника вказано небагатьма авторами: в 1/12 пацієнтів (8,3%) [19], в 3/13 пацієнтів (23,1%) [20], їхне виникнення, імовірно, пов'язане з неповним видаленням ЛМ через зв'язок із заочеревинним компонентом; пацієнти із заочеревинними ЛМ не залучені до нашого дослідження. У нашій досліджуваній групі за час спостереження у пацієнтів, що отримали хірургічне лікування, не виявлено рецидивів.

Висновки

Лімфатичні мальформації кишечника та брижі можуть мати як безсимптомний, так і ускладнений перебіг, який спостерігався в 7 (38,8%) пацієнтів, зокрема, з кишковою непрохідністю (n=5; 71,4%), інфікуванням вмісту ЛМ з локальним перитонітом (n=1; 14,3%) і крововиливом у порожнину ЛМ (n=1; 14,3%). Переважання макрокістозного компонента ЛМ, що уражують кишечник, є фактором, який впливає на частоту виникнення ускладнень (p=0,0236). УЗД є скринінговим методом діагностики черевної порожнини, перед хірургічною інтервенцією слід проводити МРТ для уточнення структури та локалізації ЛМ. Хірургічне лікування є ефективним і безпечним способом ерадикації локальних ЛМ кишечника та брижі; відмінного результату досягнуто у 94,1% (n=16) пацієнтів із локальними ураженнями. Тотальне ураження брижі супроводжується високими ризиками після хірургічного видалення; автори рекомендують розгляну-

ти тактику спостереження або системну терапію mTOR-блокаторами. Дитина з тотальним ураженням брижі досягла доброго результату лікування інгібіторами mTOR-рецепторів.

Автори заявляють про відсутність конфлікту інтересів.

References/Література

1. Benzar IM, Levytskyi AF, Diehtiarova DS, Godik OS, Dubrovyn OG. (2022). Treatment of lymphatic malformations in children: 10 years of experience. *Paediatric Surgery (Ukraine)*. 2 (75): 5–14. [Бензар ІМ, Левицький АФ, Дегтярьова ДС, Годік ОС, Дубровін ОГ. (2022). Лікування лімфатичних мальформацій у дітей: 10-річний досвід. *Хірургія дитячого віку (Україна)*. 2 (75): 5–14]. doi: 10.15574/PS.2022.75.5.
2. Dasgupta R, Fishman SJ. (2014). ISSVA classification. *Seminars in Pediatric Surgery*. 23 (4): 158–161. doi: 10.1053/j.sempedsurg.2014.06.016.
3. Dubois J, Thomas-Chaussé F, Soulez G. (2019). Common (Cystic) Lymphatic Malformations: Current Knowledge and Management. *Techniques in Vascular and Interventional Radiology*. 22 (4): 100631. doi: 10.1016/j.tvir.2019.100631.
4. Elbaaly H, Piché N, Rypens F, Kleiber N, Lapierre C, Dubois J. (2021). Intra-abdominal lymphatic malformation management in light of the updated International Society for the Study of Vascular Anomalies classification. *Pediatric Radiology*. 51 (5): 760–772. doi: 10.1007/s00247-020-04930-8.
5. Francavilla ML, White CL, Oliveri B, Lee EY, Restrepo R. (2017). Intraabdominal Lymphatic Malformations: Pearls and Pitfalls of Diagnosis and Differential Diagnoses in Pediatric Patients. *American Journal of Roentgenology*. 208 (3): 637–649. doi: 10.2214/ajr.16.17008.
6. Gafar A, Batikhe M. (2018). Surgical management for mesenteric cysts in pediatric patients: a single center experience. *International Surgery Journal*. 5 (4): 1217–1221. <http://dx.doi.org/10.18203/2349-2902.isj20181027>.
7. Gastineau S, Paoletta G, Talbotec C, Verkarre V, Sauvaf F, Goulet O et al. (2018). Successful Use of Sirolimus in Children with Large Mesenteric Lymphatic Lesions. *Journal of Pediatric Gastroenterology and Nutrition*. 66 (1): e24-e25. doi: 10.1097/mpg.0000000000001703.
8. Jayasundara J, Perera E, Chandu de Silva M, Pathirana A. (2017). Lymphangioma of the jejunal mesentery and jejunal polyps presenting as an acute abdomen in a teenager. *The Annals of The Royal College of Surgeons of England*. 99 (3): e108-e109. doi: 10.1308/rcsann.2017.0012.
9. Jiao-ling L, Hai-Ying W, Wei Z, Jin-Rong L, Kun-Shan C, Qian F. (2018). Treatment and prognosis of fetal lymphangioma. *European Journal of Obstetrics & Gynecology and Reproductive Biology*. 231: 274–279. doi: 10.1016/j.ejogrb.2018.10.031.
10. Kim S-H, Kim H-Y, Lee C, Min HS, Jung S-E. (2016). Clinical features of mesenteric lymphatic malformation in children. *Journal of Pediatric Surgery*. 51 (4): 582–587. doi: 10.1016/j.jpedsurg.2015.11.021.
11. Lee S, Park J. (2018). Abdominal Lymphatic Malformation in Children. *Advances in Pediatric Surgery*. 24 (2): 60. doi: 10.13029/aps.2018.24.2.60.
12. Liu Q, Fu J, Yu Q, Gong W, Li P, Guo X. (2022). Laparoscopic surgery of intra-abdominal lymphatic malformation in children. *Experimental and Therapeutic Medicine*. 24 (3): 581. doi: 10.3892/etm.2022.11519.
13. Mäkinen T, Boon LM, Vikkula M, Alitalo K. (2021). Lymphatic Malformations: Genetics, Mechanisms and Therapeutic Strategies. *Circulation research*. 129 (1): 136–154. doi: 10.1161/CIRCRESAHA.121.318142.
14. Makni A, Chebbi F, Fetirich F, Ksantini R, Bedioui H, Jouini M et al. (2012). Surgical Management of Intra-Abdominal Cystic Lymphangioma. Report of 20 Cases. *World Journal of Surgery*. 36 (5): 1037–1043. doi: 10.1007/s00268-012-1515-2.
15. Méndez-Gallart R, Bautista A, Estévez E, Rodríguez-Barca P. (2011). Abdominal Cystic Lymphangiomas in Pediatrics: Surgical Approach and Outcomes. *Acta Chirurgica Belgica*. 111 (6): 374–377. doi: 10.1080/00015458.2011.11680776.
16. Rollins M, Feola G, Arnold R, Barnhart D, Scaife E, Russell K. (2013). Sclerotherapy for Intra-abdominal Lymphatic Malformations in Children. *European Journal of Pediatric Surgery*. 24 (4): 317–321. doi: 10.1055/s-0033-1349058.
17. Romeo V, Maurea S, Mainenti PP, Camera L, Aprea G, Cozzolino I, Salvatore M. (2015). Correlative imaging of cystic lymphangiomas: ultrasound, CT and MRI comparison. *Acta radiologica open*. 4 (5): 2047981614564911. doi: 10.1177/2047981614564911.
18. Tasnádi G. (1993). Epidemiology and etiology of congenital vascular malformations. *Semin Vasc Surg*. 6: 200–203. PMID: 8305974.
19. Wiegand S, Wichmann G, Dietz A. (2018). Treatment of Lymphatic Malformations with the mTOR Inhibitor Sirolimus: A Systematic Review. *Lymphatic research and biology*. 16 (4): 330–339. <https://doi.org/10.1089/lrb.2017.0062>.
20. World Medical Association. (2013). Declaration of Helsinki: ethical principles for medical research involving human subjects. *JAMA*. 310 (20): 2191–2194. <https://doi.org/10.1001/jama.2013.281053>.

Відомості про авторів:

Дегтярьова Дар'я Сергіївна – лікар-хірург дитячий відділення ургентної хірургії НДСЛ «ОХМАТДИТ»; аспірант каф. дитячої хірургії НМУ імені О.О. Богомольця. Адреса: м. Київ, вул. В. Чорновола, 28/1. <https://orcid.org/0000-0002-2356-0874>.

Бензар Ірина Миколаївна – д.мед.н., проф. каф. дитячої хірургії НМУ імені О.О. Богомольця; лікар-хірург дитячий відділення абдомінальної хірургії НДСЛ «ОХМАТДИТ». Адреса: м. Київ, вул. В. Чорновола, 28/1. <https://orcid.org/0000-0001-7637-7769>.

Русин Анастасія Георгіївна – лікар-рентгенолог, зав. відділення променевої діагностики Центру радіології НДСЛ «ОХМАТДИТ». Адреса: м. Київ, вул. В. Чорновола, 28/1. <https://orcid.org/0000-0002-3407-3895>.

Годік Олег Святославович – к.мед.н., доц. каф. дитячої хірургії НМУ імені О.О. Богомольця; лікар-хірург дитячий відділення ургентної хірургії НДСЛ «ОХМАТДИТ». Адреса: м. Київ, вул. В. Чорновола, 28/1. <https://orcid.org/0000-0002-1084-9484>.

Стаття надійшла до редакції 02.12.2022 р., прийнята до друку 14.03.2023 р.

П.Т. Муравйов^{1,2}, Б.С. Запорожченко^{1,2}, С.Д. Хімич³, І.Є. Бородаєв^{1,2}, В.Г. Шевченко^{1,2}

Результати застосування удосконаленого прогностично-лікувального алгоритму надання радикальної хірургічної допомоги хворим із механічною жовтяницею доброякісного та злоякісного генезу

¹Одеський національний медичний університет, Україна

²КНП «Одеський обласний клінічний медичний центр» Одеської обласної ради, Україна

³Вінницький національний медичний університет імені М.І. Пирогова, Україна

Paediatric Surgery(Ukraine).2023.1(78):88-95; doi 10.15574/PS.2023.78.88

For citation: Muraviov PT, Zaporozhchenko BS, Khimich SD, Borodaev IE, Shevchenko VG. (2023). Results of the application of an improved prognostic and therapeutic algorithm for the provision of radical surgical care to patients with mechanical jaundice of benign and malignant genesis. Paediatric Surgery (Ukraine). 1(78): 88-95. doi: 10.15574/PS.2023.78.88.

Проблема поліпшення результатів надання хірургічної допомоги хворим із синдромом механічної жовтяниці, як ускладненням раку панкреатобіліарної зони та хронічного псевдотуморозного панкреатиту, досі дискутується.

Мета – поліпшити результати надання радикальної хірургічної допомоги хворим із раком панкреатобіліарної зони та хронічним псевдотуморозним панкреатитом, що ускладнені синдромом механічної жовтяниці.

Матеріали та методи. Проаналізовано результати хірургічного лікування 272 хворих із синдромом механічної жовтяниці. До основної групи увійшло 112 пацієнтів, яким застосовували власно розроблений прогностично-лікувальний алгоритм. До групи порівняння увійшло 160 пацієнтів, яким виконували передопераційну підготовку поза цим алгоритмом.

Результати. Майже у всіх досліджуваних хворих основної групи відбулися одонуклеотидні генетичні мутації за генами PRSS 1 (Arg122His), SPINK 1 (Asn34Ser), TNF (G308A) та CFTR (Phe508del). У хворих основної групи за даними УЗ-еластографії щільність патологічного фокусу для раку підшлункової залози становила $7,5 \pm 0,8$ од., а для хронічного псевдотуморозного панкреатиту – $5,6 \pm 0,5$ од. ($p < 0,05$). Найбільш значущі відмінності спостерігалися за частотою неспроможності панкреатодигестивного анастомозу ($\chi^2 = 6,95$; $p = 0,008$) і за частотою кровотечі в післяопераційному періоді ($\chi^2 = 4,29$; $p = 0,004$). Кількість загрозливих життю післяопераційних ускладнень в основній групі становила 42 (37,5%) випадки, а в групі порівняння – 102 (63,8%) випадки ($\chi^2 = 18,22$ df=1 $p < 0,0001$). В основній групі померло 7 (6,3%) хворих, у групі порівняння – 19 (11,9%).

Висновки. Упередження розвитку безпосередніх післяопераційних ускладнень у хворих із вогнищевою патологією панкреатобіліарної зони на тлі механічної жовтяниці досягається завдяки поєднанню молекулярно-генетичних досліджень із визначенням фенотипу хворого, УЗ-фіброеластографії та математичного моделювання показників стану хворих.

Дослідження виконано відповідно до принципів Гельсінської декларації. Протокол дослідження ухвалено Локальним етичним комітетом зазначеної в роботі установи. На проведення досліджень отримано інформовану згоду пацієнтів.

Автори заявляють про відсутність конфлікту інтересів.

Ключові слова: прогнозування, передопераційний період, післяопераційні ускладнення, рак підшлункової залози, хронічний панкреатит, молекулярно-генетичні дослідження, механічна жовтяниця, панкреатодуоденальна резекція.

Results of the application of an improved prognostic and therapeutic algorithm for the provision of radical surgical care to patients with mechanical jaundice of benign and malignant genesisP.T. Muraviov^{1,2}, B.S. Zaporozhchenko^{1,2}, S.D. Khimich³, I.E. Borodaev^{1,2}, V.G. Shevchenko^{1,2}¹Odessa National Medical University, Ukraine²MUI «Odessa Regional Clinical Medical Center» of the Odessa Regional Council, Ukraine³National Pirogov Memorial Medical University, Vinnytsya, Ukraine

The problem of improving the results of surgical care for patients with mechanical jaundice syndrome as a complication of pancreaticobiliary cancer and chronic pseudotumor pancreatitis is still being discussed.

Purpose – to improve the results of radical surgical care for patients with pancreaticobiliary cancer and chronic pseudotumor pancreatitis complicated by mechanical jaundice syndrome.

Materials and methods. The results of surgical treatment of 272 patients with mechanical jaundice syndrome were analyzed. The main group included 112 patients who were treated with our own developed prognostic and therapeutic algorithm. The comparison group included 160 patients who underwent preoperative preparation outside this algorithm.

Results. Almost all the patients in the main group had single nucleotide genetic mutations in the PRSS 1 (Arg122His), SPINK 1 (Asn34Ser), TNF (G308A) and CFTR (Phe508del) genes. In patients of the main group, according to ultrasound elastography, the density of pathological focus for pancreatic cancer was 7.5 ± 0.8 units, and for chronic pseudotumor pancreatitis – 5.6 ± 0.5 units ($p < 0.05$). The most significant differences were observed in the frequency of pancreaticodigestive anastomosis failure ($\chi^2 = 6.95$; $p = 0.008$) and in the frequency of bleeding in the postoperative period ($\chi^2 = 4.29$; $p = 0.004$). The amount of life-threatening postoperative complications was 42 (37.5%) cases in the main group and 102 (63.8%) cases in the comparison group ($\chi^2 = 18.22$; $df = 1$; $p < 0.0001$). In the main group 7 (6.3%) patients died, in the comparison group – 19 (11.9%).

Conclusions. Prevention of the development of immediate postoperative complications in patients with focal pathology of the pancreaticobiliary zone against the background of mechanical jaundice is achieved by combining molecular genetic studies with the determination of the patient's phenotype, ultrasound fibroelastography and mathematical modelling of patient status.

The research was carried out in accordance with the principles of the Helsinki Declaration. The study protocol was approved by the Local Ethics Committee of the participating institution. The informed consent of the patient was obtained for conducting the studies.

No conflict of interests was declared by the authors.

Keywords: prognosis, preoperative period, postoperative complications, pancreatic cancer, chronic pancreatitis, molecular-genetic studies, mechanical jaundice, pancreaticoduodenal resection.

Вступ

Останніми роками помітно збільшується кількість пацієнтів із порушенням пасажу жовчі в позапечінкових жовчних шляхах [3,5,7]. Це передусім зумовлене зростанням частоти виявлення хронічного панкреатиту з переважним ураженням головки підшлункової залози (ПЗ), а також збільшенням випадків онкологічних захворювань органів гепатопанкреатодуоденальної зони (найчастіше аденокарцинома головки ПЗ, дистального відділу загальної жовчної протоки та фатерового сосочка) [3,6].

Питання ранньої діагностики та диференційної діагностики, визначення ролі генетичних мутацій у розвитку захворювань гепатопанкреатодуоденальної зони, ускладнених синдромом механічної жовтяниці, застосування методів екстракорпоральної детоксикації, математичного моделювання ризиків радикального оперативного втручання продовжують дискутуватися [2,5,7,9].

Вибір хірургічної тактики лікування хворих в умовах механічної жовтяниці являє собою значні труднощі, і ця проблема є далекою від вирішення. Особливого значення набуває вибір хірургічної тактики в пацієнтів із тяжкою і тривалою холемією при синдромі поліорганної дисфункції, коли проведення

радикального оперативного втручання підвищує ризик розвитку післяопераційних ускладнень до 40–52% і зазвичай супроводжується високим рівнем післяопераційної летальності, що сягає 15–19% [4,8].

Розпрацювання і впровадження в практику мініінвазивних методів зовнішнього дренивання позапечінкових жовчних шляхів, удосконалення та розроблення нових радикальних оперативних втручань при захворюваннях гепатопанкреатодуоденальної зони, що супроводжуються синдромом механічної жовтяниці, за даними багатьох авторів, є пріоритетними напрямками досліджень сучасної хірургічної гепатопанкреатології [1,8].

Відсутність на сьогодні прийнятної моделі прогнозування ризику розвитку ускладнень протягом периопераційного періоду та чіткого алгоритму заходів щодо їх уникнення обумовлюють актуальність дослідження [2,10].

Мета дослідження – поліпшити результати надання радикальної хірургічної допомоги хворим із раком панкреатобіліарної зони та хронічним псевдотуморозним панкреатитом, що ускладнені синдромом механічної жовтяниці, шляхом впровадження вдосконаленого прогностично-лікувального алгоритму.

Оригінальні дослідження. Абдомінальна хірургія**Матеріали та методи дослідження**

Проаналізовано результати хірургічного лікування 272 хворих із патологією панкреатобіліарної зони, ускладненою синдромом механічної жовтяниці, яким виконано радикальне оперативне втручання в обсязі панкреатодуоденальної резекції (ПДР) у хірургічному відділенні Комунального некомерційного підприємства «Одеський обласний клінічний медичний центр» Одеської обласної ради (КНП «ООКМЦ» ООР) за 2007–2019 рр.

Критерії залучення до дослідження: наявність синдрому механічної жовтяниці, об'ємних утворень білопанкреатодуоденальної зони, хірургічне втручання в обсязі ПДР, вік хворих від 30 років, обстеження та лікування на базі однієї клініки.

Усі наукові дослідження здійснено з дотриманням основних положень GCP (1996 р.), Гельсінської декларації Всесвітньої медичної асоціації про етичні принципи проведення наукових медичних досліджень за участю людини (1964–2008 рр.), Конвенції Ради Європи про права людини та біомедицину (1997 р.), Наказу Міністерства охорони здоров'я України від 23.09.2009 № 690 (зі змінами). На проведення досліджень отримано інформовану згоду пацієнтів. Впровадження результатів дослідження в практичну роботу хірургічного стаціонару КНП «ООКМЦ» ООР показало, що ефективність розробленого прогностично-лікувального алгоритму у хворих на осередкові захворювання панкреатобіліарної зони доброякісного та злоякісного генезу, що ускладнені обтураційною жовтяницею, становить 92% і 87%, відповідно.

Дизайн дослідження: відкрите, порівняльне ретроспективне та проспективне, нерандомізоване, серія випадків. Проаналізовано такі показники для усіх пацієнтів: стать; вік появи перших клінічних симптомів; лабораторно-інструментальні параметри патологічного стану пацієнтів, анатомічна локалізація ураження; основні клінічні прояви; ускладнення захворювання; способи лікування; результат лікування; ускладнення після лікування; загальноклінічні параметри стану хворих протягом післяопераційного періоду.

Усіх хворих залежно від виду передопераційної підготовки поділено на дві групи. Хворих основної групи відібрано протягом проспективного етапу дослідження в кількості 112 пацієнтів, яким прогнозування перебігу післяопераційного періоду, моделювання ризику виникнення ускладнень та передопераційну підготовку здійснено за власно розробленим прогностично-лікувальним алгоритмом, шляхом проведення математичного та генетич-

ного аналізу, із залученням консервативних заходів експрес-детоксикації та декомпресії жовчовивідних шляхів катетерами 6F або 9F і наступними процедурами плазмаферезу від 3 до 6 сеансів, при цьому після першого сеансу плазмаферезу призначено спеціально підібраний фармакологічний комплекс, що містив екстракт шипшини (перорально по 30–40 мл тричі на добу), настій кукурудзяних рилець і кошиків пижма (*Tanacetum vulgare L.*, тричі на добу) під постійним моніторингом показників цитолітичного і холестатичного синдромів.

До групи порівняння залучено хворих ретроспективного етапу дослідження в кількості 160 пацієнтів, яким передопераційну підготовку виконано лише за рахунок консервативної терапії поза вдосконаленого прогностично-лікувального алгоритму, а декомпресію біліарної гіпертензії не проведено.

Серед досліджуваних було 59 (52,7%) осіб чоловічої статі в основній і 82 (51,3%) – у групі порівняння; жіночої – відповідно 53 (47,3%) і 78 (48,7%).

Верифікацію основного захворювання здійснено на підставі комплексного обстеження хворих з обов'язковим залученням загальноклінічних, лабораторних та інструментальних методів дослідження: ультразвукового (УЗД), еластографії, комп'ютерної томографії (КТ), магнітно-резонансної томографії, фіброезофагогастроуденоскопії. Обов'язковим для верифікації злоякісного процесу панкреатобіліарної зони було визначення рівнів специфічних онкомаркерів (PEA, CA 19–9, CA 50). Онкопатологію білопанкреатодуоденальної зони діагностовано у 101 (90,2%) хворого основної групи та в 117 (73,1%) хворих групи порівняння. Хронічний псевдотуморозний панкреатит (ХПТП) виявлено в 11 (9,8%) хворих основної та в 43 (26,9%) хворих групи порівняння.

За допомогою генетичного аналізу зразків букального епітелію встановлено наявність або відсутність типоспецифічних мутацій генів PRSS 1 (Arg122His), SPINK 1 (Asn34Ser), TNF (G308A) і CFTR (Phe508del).

Статистичну обробку виконано методами дисперсійного аналізу за допомогою пакету прикладних програм «Statistica» 10.0 (Dell StatSoft Inc., США). Для опису основних статистичних параметрів використано дисперсію, значення середнього математичного очікування та його середньої похибки, середнього квадратичного відхилення. При порівнянні результатів розраховано критерій Пірсона для категоріальних змінних та Стьюдента *t* або *U*-критерій Манна-Уїтні – для кількісних. Критичний рівень значущості при перевірці статистичних гіпотез у цьому дослідженні прийнято рівним 0,05.

Результати дослідження та їх обговорення

На початку дослідження зроблено спроби прогнозування злоякісності патологічного процесу, що викликав розвиток механічної жовтяниці, лише шляхом проведення молекулярно-генетичних досліджень. За результатами досліджень, частота виявлення мутантних алелей у хворих основної групи виявилася вдвічі вищою, ніж у групі порівняння. Водночас у зв'язку з недостатнім розміром вибірки та значною гетерогенністю даних виявлені відмінності не були статистично значущими. Встановлено, що майже у всіх досліджуваних хворих основної групи відбулися однонуклеотидні генетичні мутації за генами (поліморфізмами) PRSS 1 (Arg122His), SPINK 1 (Asn34Ser), TNF (G308A) та CFTR (Phe508del), що, на нашу думку, є перспективним щодо включення цього методу до скринінгового виявлення такої патології панкреатобіліарної зони, як рак голівки ПЗ, дистального відділу гепатикохоледоху, фатерового сосочка, ХПТП. Стосовно прогнозу відносно виявлених мутацій за цими генами, ризик їхнього злоякісного генезу пропорційний до кількості їхнього виявлення, особливо при гомозиготному генотипі (ВШ=3,5; 95% ДІ: 2,2–5,8). Завдяки побудованій генетичній мережі, що містила досліджувані гени, виявлено їхній тісний функціональний зв'язок із такими генами, як SERPINB8, SERPIN11, SMPD3, NR4A2, CYLD, F2RL1, TNFRSF1A, TNFRSF1B, CEBPA, SLC9A3R1, RFFL, STRC, HNRNDA1, STIP1, TMPRSS15, EGR4, F2R, DNAJC5, PARD3, F2RL3, що значно розширює перспективи більш ранньої діагностики вказаних захворювань (рис. 1).

Виявлені особливості дали підстави визначити декілька фенотипів (за переважними змінами гомеостазу та пов'язаними з ними ускладненнями), насамперед як варіантів перебігу післяопераційного

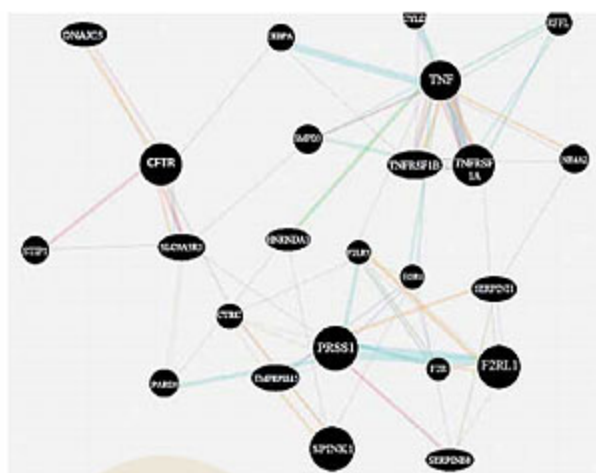


Рис. 1. Генетична мережа та функціональні зв'язки генів, залучених до патогенезу хронічного псевдотуморозного панкреатиту та раку підшлункової залози (за допомогою Genemania)

періоду. Вважаємо за доцільне виділити прозапальний, дисхолегенний, дискоагуляційний, дисноцицептивний та змішаний фенотипи (табл. 1).

З метою посилення діагностичної цінності генетичного аналізу та визначення додаткових критеріїв ризику розвитку післяопераційних ускладнень з боку панкреатодигестивного анастомозу (ПДА) у хворих основної групи в діагностичний процес залучено УЗ-еластографію ПЗ. Вдалося виявити певні відмінності в щільності патологічних фокусів залежно від патологічного субстрату, зокрема, для раку ПЗ вона становила $7,5 \pm 0,8$ од., тоді, як для ХПТП – $5,6 \pm 0,5$ од. при $kJ 15,1 \pm 1,3$ і $3,1 \pm 0,2$, відповідно ($p < 0,05$). Також виявлено корелятивний зв'язок між значенням модуля Юнга та даними КТ ($r=0,68$). Завдяки проведеному багатофакторному аналізу вдалося виявити, що концентрація білірубіну на момент звернення ($F=0,89$), значення коефіціє-

Таблиця 1

Фенотипи досліджуваної групи хворих

Фенотип	Клінічні дані	Основні гени-кандидати та можливі мутації
Прозапальний	Лейкоцитоз, висока ШОЕ, підвищення рівнів прокальцитоніну, ІЛ-6, ЛІІ	TNF, IL1, IL6
Дисхолегенний	Білірубін та його фракції, лужної фосфатази, γ -ГТП, АлАт, АсАт	PRSS1, SPINK1, CFTR, FGFR4, CYP7A1, APOE, TM4SF4, NR1H2, IL10, PLCE1, CYP1A1, SLC10A2, MMP2, CYP8B1
Дискоагуляційний	Тромбоцитопенія/тромбоцитоз, зміни часу згортання крові, D-димеру, МНС, АЧТЧ	FV Arg506Gln, FVII Arg353Gln, vWF Thr789Ala
Дисноцицептивний	Виражений біль (>6 балів за візуальною аналоговою шкалою), ІЛ-1, ІЛ-6, TNF	MC1R, KCNQ, TRPV4, BDNF, OPRD1, OPRDK1, OPRDM1, CNR1, ILR2, ILR4, IL1, IL6, TNF, LIF
Змішаний	Усе вищезазначене	Усе вищезазначене

Примітки: ШОЕ – швидкість осідання еритроцитів; ІЛ – інтерлейкін; ЛІІ – лейкоцитарний індекс інтоксикації; TNF – фактор некрозу пухлини (tumor-necrotic factor); γ -ГТП – гамма-глутамілтранспептидаза; АлАт – аланінамінотрансфераза; АсАт – аспаратаміно-трансфераза; МНС – міжнародне нормалізоване співвідношення; АЧТЧ – активований частковий тромбластиновий час.

Оригінальні дослідження. Абдомінальна хірургія

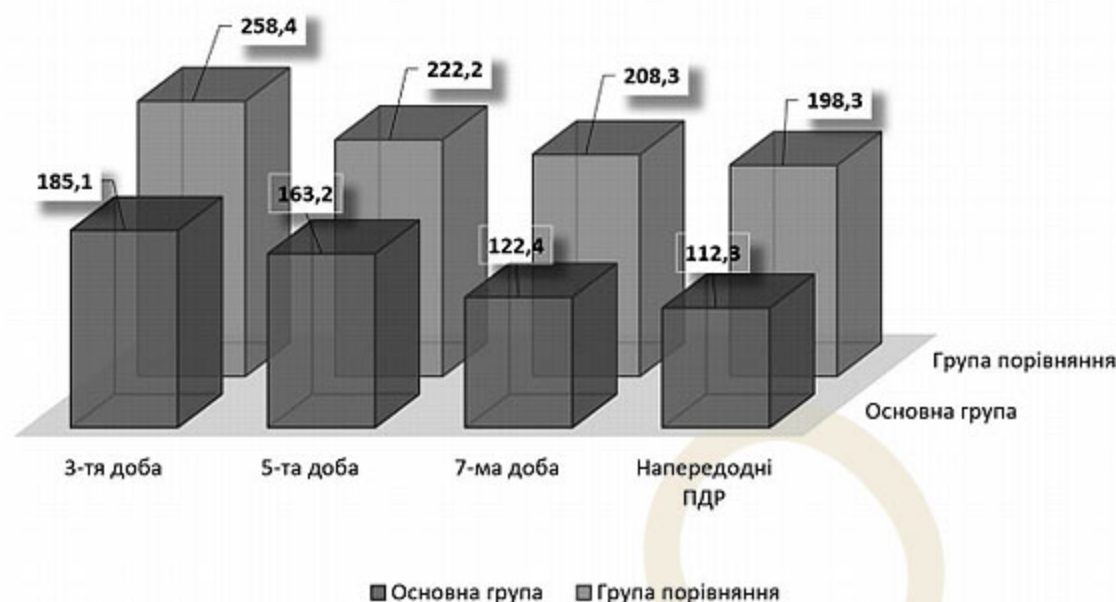


Рис. 2. Динаміка вмісту загального білірубину в пацієнтів різних клінічних груп, мкмоль/л

ента Юнга ($F=0,93$), а також вміст загального білка ($F=0,78$) мають для прогнозу найбільше значення.

При математичному моделюванні величини ризику радикального оперативного втручання за розробленою формулою (з урахуванням патоморфологічних параметрів стану хворого) та беручи до уваги належність хворого до певного фенотипу (за кількістю і характером виявлених мутованих генів), визначалися з необхідністю проведення спеціальної передопераційної підготовки (патент України № 128782; опубл. 10.10.2018; бюл. № 19):

$$X = 904,3 + 1,7(\text{Bil}) - 0,2(\text{AlcPh}) - 3,2(\text{GP}) - 7,5(\text{CEA}) - 13,0(\text{CA50}) - 6,8(\text{Alb}) - 24,9(\text{CD}) - 4,6(\text{Dens}) - 83,0(\text{INR}),$$

де X – ступінь ризику виконання ПДР; Bil – рівень загального білірубину до операції; AlcPh – рівень лужної фосфатази; GP – рівень загального білка; CEA – рівень ракового ембріонального антигену; CA50 – онкомаркер CA50; Alb – рівень альбуміну сироватки; CD – діаметр спільної жовчної протоки; Dens – щільність тканини ПЗ на КТ в HU; INR – міжнародне нормалізоване співвідношення; якщо в результаті отримуємо від’ємне число, то результат потрібно помножити на «-1». При значеннях $X \geq 60$ виконання радикального оперативного втручання визначають як недоцільне, натомість вдаються до проведення експрес-детоксикації із шунтуючим декомпресійним втручанням в якості підготовчого етапу до виконання панкреатодуоденальної резекції.

Завдяки розробленому алгоритму детоксикації із застосуванням зовнішнього біліарного дренивання у хворих основної групи на третю добу рівень білірубінемії становив у середньому $185,1 \pm 2,4$ мкмоль/л, тоді як на п’яту добу після оперативного втручання – уже $163,2 \pm 2,6$ мкмоль/л, на сьому добу – $122,4 \pm 2,2$ мкмоль/л, напередодні ПДР – $112,3 \pm 2,7$ мкмоль/л. У групі порівняння, у якій дотримувалися звичайного обсягу підготовки хворих до радикального оперативного втручання, рівень загального білірубину на третю добу становив $258,4 \pm 2,9$ мкмоль/л, на п’яту – $222,2 \pm 3,8$ мкмоль/л, на сьому – $208,3 \pm 3,1$ мкмоль/л, а напередодні ПДР – $198,3 \pm 3,3$ мкмоль/л.

Отже, в основній групі після декомпресії декремент рівня загального білірубину становив $\Delta = -59,1\%$, тоді як у групі порівняння напередодні ПДР – $\Delta = -26,7\%$.

Слід зазначити, що більш позитивна динаміка у хворих основної групи відбувалася в умовах або повної відсутності, або несуттєвих зсувів показників стану в бік розвитку гепатаргії, чого, на жаль, не відмічалось у хворих групи порівняння.

Після передопераційної підготовки всім хворим виконано радикальне оперативне втручання в обсязі ПДР у різних модифікаціях щодо способу накладання ПДА (табл. 2).

У багатьох хворих основної групи та групи порівняння, незважаючи на неухильне дотримання тактико-технічних підходів, розвинувся ряд післяопераційних ускладнень, які стали приводом для розширення обсягу медикаментозного супроводу,

Таблиця 2

Варіанти виконання реконструктивного етапу панкреатодуоденальної резекції з ускладненнями з боку панкреатодигестивного анастомозу, абс. (%)

Ускладнення	Whipple		Шалімов-Копчак		Дуктомукозний ПЕА		ПГА традиційний		«Рукавний» ПГА	
	основна група (-)	група порівняння (n=38)	основна група (-)	група порівняння (n=40)	основна група (n=73)	група порівняння (n=55)	основна група (n=19)	група порівняння (n=16)	основна група (n=20)	група порівняння (n=12)
Панкреонекроз кукуки з частковою неспроможністю ПДА і формуванням зовнішньої панкреатичної норичі (n=44)	-	17 (44,7)*	-	13 (32,5)*	5 (6,8)	2 (3,6)	2 (10,5)	1 (6,3)	3 (15,0)	1 (8,3)
Панкреонекроз кукуки з частковою неспроможністю ПДА, сепсисом і поліорганою недостатністю (n=8)	-	3 (7,9)	-	2 (5,0)	1 (1,4)	-	1 (5,3)	-	1 (5,0)	-
Панкреонекроз кукуки з частковою неспроможністю ПДА, аррозивною кровотечею (n=5)	-	2 (5,3)	-	1 (2,5)	-	-	1 (5,3)	-	1 (5,0)	-

Примітки: * – відмінності між групами є статистично значущими ($p < 0,05$); ПЕА – панкреатоентероанастомоз; ПГА – панкреатогастроанастомоз.

а в особливих випадках – для виконання повторних оперативних втручань.

Під час подальшого аналізу встановлено, що за більшістю порівнюваних показників не виявлено статистично значущих відмінностей між клінічними групами ($p > 0,05$), (табл. 3). Зокрема, за частотою розвитку нагноєння післяопераційної рани ($\chi^2=1,36$; $p=0,24$), післяопераційного гастростазу ($\chi^2=1,25$; $p=0,26$), холангіту ($\chi^2=2,50$; $p=0,11$) групи практично не відрізнялися.

Водночас за частотою неспроможності ПДА ($\chi^2=6,95$; $p=0,008$) і за частотою кровотечі в післяопераційному періоді ($\chi^2=4,29$; $p=0,004$) відмічено значущі відмінності (табл. 4).

Крім того, після сумачі випадків виникнення загрозливих життю післяопераційних ускладнень у клінічних групах встановлено, що їхня кількість в основній групі дорівнювала 42 (37,5%) випадки, а у групі порівняння – 102 (63,8%) випадки. Отже, за частотою післяопераційних ускладнень група порівняння значно випереджала основну ($\chi^2=18,22$; $df=1$; $p < 0,0001$).

За результатами аналізу, загальна післяопераційна летальність (рання і протягом 30 днів) становила 9,6% (26 хворих із 272 оперованих). Причини смерті (V gr. за Clavien-Dindo) поділилися на дві групи: пов'язані з панкреатодигестивним анастомозом і не пов'язані з ним (табл. 2 та 4). Після співвіднесення випадків післяопераційної смерті за різними клінічними групами

Оригінальні дослідження. Абдомінальна хірургія

Таблиця 3

Характер незагрозливих післяопераційних ускладнень, абс. (%)

Післяопераційні ускладнення (за Clavien-Dindo)	Основна група (n=112)	Група порівняння (n=160)
Нагноєння післяопераційної рани (n=12) (II gr.)	3 (2,7)*	9 (5,6)*
Лімфорей (n=16) (II gr.)	9 (8,0)	7 (4,4)
Післяопераційний гастростаз (n=34) (II gr.)	11 (9,8)*	23 (14,4)*
Діарея (n=22) (II gr.)	10 (8,9)	12 (7,5)
Панкреатогенний цукровий діабет (n=30) (II gr.)	14 (12,5)	16 (10,0)
Холангіт (n=11) (II gr.)	2 (1,8)*	9 (5,6)*

Примітка: * – відмінності між групами не є статистично значущими (p>0,05).

Таблиця 4

Характер загрозливих життю післяопераційних ускладнень, абс. (%)

Післяопераційні ускладнення	Основна група (n=112)	Група порівняння (n=160)
Панкреонекроз кукси з частковою неспроможністю ПДА (n=52), у т.ч.:	13 (11,6)*	39 (24,4)*
– тип А та В за ISGPF (n=35):		
консервативно (n=14) (IV gr.)	3	11
мінінвазивно (n=21) (IIIa gr.)	5	16
– тип С за ISGPF (операція) (n=9) (IIIb gr.)	2	7
– померло (n=8) (V gr.)	3 (2,7)	5 (3,1)
Кровотеча (n=47), у т.ч.:	13 (11,6)*	34 (21,3)*
– без операції (n=30) (IV gr.)	7	23
– операція (n=12) (IIIb gr.)	4	8
– померло (n=5) (V gr.)	2 (1,8)	3 (1,9)
Неспроможність білодігестивного анастомозу (n=10), у т.ч.:	3 (2,7)	7 (4,4)
– без операції (n=6) (IV gr.)	2	4
– операція (n=3) (IIIb gr.)	1	2
– померло (n=1) (V gr.)	–	1 (0,6)
Виникнення білом (n=3) (IIIa gr.)	1 (0,9)	2 (1,3)
Виникнення внутрішньочеревних абсцесів (n=16) (III gr.), у т.ч.:	7 (6,3)	9 (5,6)
мінінвазивно (n=10) (IIIa gr.)	5	5
лапаротомно (n=6) (IIIb gr.)	2	4
Рання спайкова кишкова непрохідність (n=4) (IIIb gr.)	3 (2,7)	1 (0,6)
Тромбоз верхньої брижової артерії (V gr.)	–	1 (0,6)
Тромбоз власної печінкової артерії (V gr.)	1 (0,9)	1 (0,6)
Тромбоз ворітної печінкової вени (V gr.)	–	1 (0,6)
Гепатарія (V gr.)	1 (0,9)	4 (2,5)
Інфаркт міокарда (V gr.)	–	1 (0,6)
ТЕЛА (V gr.)	–	2 (1,3)
Усього	42 (37,5)	102 (63,8)

Примітки: * – відмінності між групами є статистично значущими (p<0,05); ТЕЛА – тромбоемболія легеневої артерії.

встановлено, що в переважній більшості вони виникли у групі порівняння, у якій розроблений нами профілактичний алгоритм не використовувався.

Так, якщо в основній групі було 7 (6,3%) випадків смерті в післяопераційному періоді, то в групі порівняння – 19 (11,9%). З огляду на різну чисельність цих груп ВІШ несприятливого результату дорівнювало 2,1 (1,7; 2,5).

Найчастішою причиною розвитку фатальних ускладнень (V ст. за Clavien-Dindo) був панкреонекроз кукси ПЗ з явищами часткової неспроможності ПДА, аррозійною кровотечею, сепсисом і поліорганною не-

достатністю – 13 випадків: у 5 (4,5%) хворих основної групи і у 8 (5,0%) хворих групи порівняння (табл. 3).

Висновки

Впровадження модифікованого прогностично-лікувального алгоритму дало змогу спрогнозувати на передопераційному етапі ризик виникнення безпосередніх ускладнень ПДР у хворих із синдромом механічної жовтяниці, завдяки поєднанню молекулярно-генетичних досліджень із визначенням фенотипу хворого, УЗ-фіброеластографії та математич-

ного моделювання показників стану хворих.

Порівняльна оцінка безпосередніх результатів ПДР у хворих із приводу механічної жовтяниці доброякісного та злоякісного генезу в умовах різної передопераційної підготовки показала, що кількість ускладнень на тлі застосування розробленого алгоритму профілактики достовірно зменшується зі 102 (63,8%±3,8%) в основній групі до 42 (37,5%±4,6%) у групі порівняння – в 1,7 рази ($\chi^2=18,22$; $df=1$; $p<0,0001$).

Перспективи подальших досліджень. Перспективність результатів дослідження полягає в можливості надання якіснішої хірургічної допомоги хворим із вогнищевою патологією біліопанкреатодуоденальної зони, ускладненої синдромом механічної жовтяниці, шляхом більш повної компенсації стану хворого, скомпрометованого холемією, а здобутки в плані прогнозування надають шанси суттєво знизити кількість післяопераційних ускладнень, знизити рівень летальності та поліпшити якість життя хворих.

Автори рукопису свідомо засвідчують відсутність фактичного або потенційного конфлікту інтересів щодо результатів цієї роботи з фармацевтичними компаніями, виробниками біомедичних пристроїв, іншими організаціями, чії продукти, послуги, фінансова підтримка можуть бути пов'язані з предметом наданих матеріалів або які спонсорували проведені дослідження.

References/Література

1. Alatis OI, Owojuyigbe AM, Omisore AD et al. (2020). Endoscopic management and clinical outcomes of obstructive jaundice. *Niger Postgrad. Med. J.* 27; 4: 302–310.

2. Boiko VV, Kryvoruchko IA, Mushenko YeV, Smachylo RM. (2019). Khirurhichne likuvannya raku pidshlunkovoi zalozy ta peryampuliarnoi zony (strategichni ta taktichni pytannia). *Kharkiv: Promin*: 160. [Бойко ВВ, Криворучко ІА, Мушенко ЄВ, Смачило РМ. (2019). Хірургічне лікування раку підшлункової залози та периапулярної зони (стратегічні та тактичні питання). Харків: Промін: 160].

3. Gupta N, Yelamanchi R. (2021). Pancreatic Adenocarcinoma: A review of recent paradigms and advances in epidemiology, clinical diagnosis and management. *World J Gastroenterol.* 27; 23: 3158–3181].

4. Hossain AB, Afroz S, Shovon MTK, Anjuman N, Chackraborty M. (2021). Whipple's pancreaticoduodenectomy: perioperative outcomes in a tertiary care hospital in Dhaka, Bangladesh. *Int. J. Res. Med. Sci.* 9; 3: 695–700.

5. Kopchak BM, Zaivelieva YuI. (2020). Rak pidshlunkovoi zalozy: ukrainski ta svitovi tendentsii. *Praktychna onkologiya.* 3; 1: 42–45. (online). [Копчак ВМ, Заївелева ЮІ. (2020). Рак підшлункової залози: українські та світові тенденції. *Практична онкологія.* 3; 1: 42–45. (online)].

6. Nagino M, Hirano S, Yoshitomi H et al. (2021). Clinical practice guidelines for the management of biliary tract cancers 2019: The 3rd English edition. *J. Hepatobiliary Pancreat. Sci.* 28; 1: 26–54.

7. Pancreatic Cancer. (2021). NCCN Guidelines for Pancreatic Cancer. URL: http://www.nccn.org/professionals/physician_gls/pdf/pancreatic.pdf.

8. Shen Z, Zhang J, Zhao S et al. (2020). Preoperative biliary drainage of severely obstructive jaundiced patients decreases overall postoperative complications after pancreaticoduodenectomy: A retrospective and propensity score-matched analysis. *Pancreatology.* 20; 3: 529–536.

9. Stoyeva TV, Dzahashvili OV, Melnychenko MH, Hudz VA. (2019). Using mathematical modeling in the differential diagnosis of acute abdominal syndrome in children Paediatric surgery. *Ukraine.* 1 (62): 47–52. [Стоєва ТВ, Джагашвілі ОВ, Мельниченко МГ, Гудзь ВА. (2019). Використання математичного моделювання у диференціальній діагностиці гострого абдомінального синдрому у дітей. *Хірургія дитячого віку.* 1 (62): 47–52].

10. Weng Y et al. (2020). Oncological outcomes of robotic-assisted versus open pancreaticoduodenectomy for pancreatic ductal adenocarcinoma: a propensity score-matched analysis. *Surgical Endoscopy.* 35 (7): 3437–3448. <https://doi.org/10.1007/s00464-020-07791-2>.

Відомості про авторів:

Муравйов Петро Тодушович – д.мед.н., доц. каф. хірургії № 2 Одеського НМедУ. Адреса: м. Одеса, пров. Валіховський, буд. 2. <https://orcid.org/0000-0001-7733-885X>.

Запорожченко Борис Сергійович – д.мед.н., проф., зав. каф. хірургії № 2 Одеського НМедУ. Адреса: м. Одеса, пров. Валіховський, буд. 2. <https://orcid.org/0000-0003-0655-6539>.

Хімич Сергій Дмитрович – д.мед.н., проф., зав. каф. загальної хірургії Вінницького НМУ імені М.І. Пирогова. Адреса: м. Вінниця, вул. Пирогова, 56. <https://orcid.org/0000-0002-8643-2140>.

Бородаєв Ігор Євгенович – к.мед.н., доц. каф. хірургії № 2 Одеського НМедУ. Адреса: м. Одеса, пров. Валіховський, буд. 2. <https://orcid.org/0000-0002-0859-2499>.

Шевченко Валерія Геннадівна – к.мед.н., доц. каф. хірургії № 2 Одеського НМедУ. Адреса: м. Одеса, пров. Валіховський, буд. 2. <https://orcid.org/0000-0001-7849-4897>.

Стаття надійшла до редакції 27.11.2022 р., прийнята до друку 14.03.2023 р.

Ю.Є. Коробко, В.С. Коноплицький

Особливості диференціювання хірургічної патології органів черевної порожнини і тазових органів у дівчат за допомогою ультразвукового дослідження

Вінницький національний медичний університет імені М.І. Пирогова, Україна

Paediatric Surgery(Ukraine).2023.1(78):96-102; doi 10.15574/PS.2023.78.96

For citation: Korobko YYe, Konoplytskyi VS. (2023). Peculiarities of differentiating surgical pathology of the abdominal cavity and pelvic organs in girls using ultrasound. Paediatric Surgery (Ukraine). 1(78):96-102. doi: 10.15574/PS.2023.78.96.

Питання гострого апендициту залишається надзвичайно актуальним на сьогодні, оскільки є найчастішим запальним захворюванням черевної порожнини. Незважаючи на значні досягнення дитячої хірургії протягом останніх десятиліть, коли смертність від гострого апендициту є винятковою подією, кількість ускладнених форм у дітей спостерігається в 26,4% випадків, а морфологічно не підтверджених апендектомій – у 8,8% спостережень. У дівчат наведені показники вищі у віці ≤ 10 років. Гострий апендицит був і залишається досить нечастим захворюванням у слабо розвинутих країнах. В індустріально розвинутих державах захворюваність на гострий апендицит становить від 4–6% до 12–23%, в Україні – 20–21 випадок на 10 тис. населення, переважно в осіб молодого віку.

Мета – навести особливості диференціювання хірургічної патології органів черевної порожнини і тазових органів у дівчат за допомогою ультразвукового дослідження (УЗД); розробити алгоритм діагностики хірургічної патології в дівчат.

Матеріали та методи. Дослідження проведено на базі КНП «Вінницька обласна дитяча клінічна лікарня», університетської клініки Вінницького національного медичного університету імені М.І. Пирогова за період 2019–2021 рр. Для проведення наочної диференційної діагностики до дослідження залучено дівчат віком 4–16 років: 100 здорових дітей (I група), 100 дітей з діагнозом гострого флегмонозного апендициту (II група), 100 дітей з об'ємними утвореннями придатків матки різних типів патології (III група).

Результати та висновки. Встановлено такі переваги УЗД: висока специфічність дослідження, низька вартість і відсутність іонізуючого випромінювання. УЗД черевної порожнини дає змогу діагностувати гостру хірургічну та гінекологічну патології, а також провести диференційну діагностику захворювань, що симулюють гострий апендицит. Розроблено алгоритм діагностики хірургічної патології в дівчат. Такий алгоритм підвищує результативність УЗД гострого апендициту і новоутворень порожнини малого таза, а це дає змогу лікареві вчасно встановити правильний діагноз і обрати відповідну тактику лікування.

Дослідження виконано відповідно до принципів Гельсінської декларації. Протокол дослідження ухвалено Локальним етичним комітетом зазначеної в роботі установи. На проведення досліджень отримано інформовану згоду батьків, дітей.

Автори заявляють про відсутність конфлікту інтересів.

Ключові слова: ультразвукове дослідження, апендицит, кісти яєчника, діагностика, хірургія.

Peculiarities of differentiating surgical pathology of the abdominal cavity and pelvic organs in girls using ultrasound

Y.Ye. Korobko, V.S. Konoplytskyi

National Pirogov Memorial Medical University, Vinnytsia, Ukraine

The issue of acute appendicitis remains extremely relevant today, as it is the most common inflammatory disease of the abdominal cavity. Despite significant advances in pediatric surgery in recent decades, when mortality from acute appendicitis is an exceptional event, the

number of complicated forms in children is observed in 26.4% of cases, and morphologically unconfirmed appendectomies in 8.8% of cases. In girls, the rates are higher at the age of ≤ 10 years. Acute appendicitis has been and remains a very common disease in underdeveloped countries. In industrialized countries, the incidence of acute appendicitis ranges from 4–6% to 12–23%, in Ukraine – 20–21 cases per 10 thousand population, mostly young people.

Purpose – to state the peculiarities of differentiation of surgical pathology of the abdominal cavity and pelvic organs in girls using ultrasound examination; to develop an algorithm for diagnosing surgical pathology in girls.

Materials and methods. The study was conducted on the basis of the at the Vinnytsia Regional Children's Clinical Hospital, National Pirogov Memorial Medical University (Vinnytsia, Ukraine) for the period 2019–2021. For visual differential diagnosis, girls aged 4–16 years were involved in the study: 100 healthy children (the Group 1), 100 children diagnosed with acute phlegmonous appendicitis (the Group 2), 100 children with bulky uterine appendages of various types of pathology (the Group 3).

Results and conclusions. The following advantages of ultrasound have been established: high specificity of the study, low cost and absence of ionizing radiation. Ultrasound of the abdominal cavity makes it possible to diagnose acute surgical and gynecological pathology, as well as to carry out differential diagnosis of diseases simulating acute appendicitis. An algorithm for diagnosing surgical pathology in girls has been developed. Such an algorithm increases the effectiveness of ultrasound of acute appendicitis and neoplasms of the pelvic cavity, and this allows the doctor to establish the correct diagnosis in time and choose the appropriate treatment tactics.

The research was carried out in accordance with the principles of the Helsinki Declaration. The study protocol was approved by the Local Ethics Committee of the participating institution. The informed consent of the patient was obtained for conducting the studies.

No conflict of interests was declared by the authors.

Keywords: ultrasound, appendicitis, cyst of the ovary, diagnosis, surgery.

Вступ

Питання гострого апендициту залишається надзвичайно актуальним на сьогодні, оскільки є найчастішим запальним захворюванням черевної порожнини. Незважаючи на значні досягнення дитячої хірургії протягом останніх десятиліть, коли смертність від гострого апендициту є винятковою подією, кількість ускладнених форм у дітей спостерігається у 26,4% випадків, а морфологічно не підтверджених апендектомій – у 8,8% спостережень. У дівчат наведені показники вищі у віці ≤ 10 років. Гострий апендицит був і залишається досить нечастим захворюванням у слабо розвинутих країнах. В індустріально розвинутих державах захворюваність на гострий апендицит становить від 4–6% до 12–23%, в Україні – 20–21 випадок на 10 тис. населення, переважно в осіб молодого віку. У США та країнах Європи частота гострого апендициту в популяції досягає 7–12%. Щорічно у США виконується близько 250 тис. апендектомій у дорослих і близько 60 тис. у дітей, у Великій Британії – до 40 тис., летальність – 0,13%. Гострий апендицит найчастіше діагностується у віці 10–19 років [1,4].

На сьогодні, незважаючи на значний досвід фахівців у цій галузі, надзвичайно важливою є проблема вчасно встановленого і правильного діагнозу гострого апендициту, а також не менш важливою є тематика диференційної діагностики гострого апендициту з гінекологічною патологією в дівчат. Особливо складно провести диференційну діагностику в разі поєднаної хірургічної патології органів черевної порожнини і малого таза.

Незмінений апендикс, за даними різних авторів, під час ультразвукового дослідження (УЗД) органів черевної порожнини локалізується в 7–70% випадків і визначається як тубулярна, неперистальтуюча структура, що сліпо закінчується. У 1986 р. Puylaert уперше запропонував та описав метод дозованої компресії при УЗД гострого апендициту [6]. Виділяють такі УЗ-симптоми гострого апендициту: симптом «мішені», стисливість виявленого апендикса, збільшення максимального зовнішнього діаметра апендикса ≥ 6 мм, потовщення стінки апендикса ≥ 2 мм, наявність копролітів у просвіті червоподібного відростка та гіперваскуляризація стінки апендикса при кольоровій доплерівській ультрасонографії.

Чутливість УЗД при гострому апендициті з урахуванням порогового значення діаметра апендикса 6 мм наближається до 100%. Тим не менш, специфічність УЗД за такого порогового значення дуже низька і не перевищує 70%. З метою підвищення специфічності УЗД при гострому апендициті окремі дослідники пропонують враховувати як порогове значення діаметр апендикса в 7 мм. На УЗД існує так звана «сіра зона» діаметра апендикса в 6,0–7,3 мм, де діаметр апендикса не буває достатнім для самостійного критерію діагностики гострого апендициту. При цьому слід проводити УЗД апендикса в кольоровому доплерівському режимі. Крім наведених основних УЗ-симптомів гострого апендициту, ряд дослідників виділяють непрямі УЗ-ознаки гострого апендициту, такі як вільна рідина правої здухвинної області, рідина в просвіті апендикса, потовщення периапендикулярної клітковини, ознаки запалення сліпої кишки, збільшення мезентеріальних лімфовузлів [3].

Оригінальні дослідження. Урологія та гінекологія

Серед гінекологічної патології найчастіше в дівчат спостерігаються об'ємні утворення порожнини малого таза, що мають власне гінекологічну природу пухлинного або запального походження. Безумовно, важливим і невідкладним завданням для лікаря будь-якої спеціальності є вчасне розпізнавання перекруту придатків матки, які часто (у 70–75%) виникають на тлі об'ємних утворень яєчників [1,5].

УЗД-точність виявлення пухлин і пухлиноподібних утворень яєчників та визначення їхньої внутрішньої структури досягає практично 100%; диференціювання маткової та придаткової патології – 95%; відрізнення пухлини від пухлиноподібного новоутворення – 90%. УЗД-точність визначення злоякісного характеру пухлини становить 80%, а доброякісного – 95% [7].

Мета дослідження – навести особливості диференціювання хірургічної патології органів черевної порожнини і тазових органів у дівчат за допомогою УЗД; розробити алгоритм діагностики хірургічної патології в дівчат.

Матеріали та методи дослідження

Дослідження виконано на базі КНП «Вінницька обласна дитяча клінічна лікарня», клініки дитячої хірургії Вінницького національного медичного університету імені М.І. Пирогова за період 2019–2021 рр. відповідно до принципів Гельсінської декларації. Протокол дослідження ухвалено Локальним етичним комітетом зазначених у роботі установ. У пацієнок та їхніх батьків отримано інформовану згоду щодо проведення діагностичних маніпуляцій.

Для проведення наочної диференційної діагностики до дослідження залучено дівчат віком 4–16 років: 100 здорових дітей (I група), 100 дітей з діагно-

зом гострого апендициту (II група), 100 дітей з об'ємними утвореннями придатків матки різних типів патології (III група).

Сонографічне дослідження органів черевної порожнини і малого таза виконано на УЗ-апаратах «SAMSUNG H60» (Південна Корея) і «SAMSUNG» LS22EMU1HS (Південна Корея, 2016) датчиком із частотою 8 МГц у режимі реального часу.

Під час виконання УЗД органів черевної порожнини і малого таза враховано морфометричні показники апендикса та придатків матки: довжину, ширину, товщину відростка, товщину стінки, об'єм апендикса, ехоструктуру апендикса та його вмісту, здатність до компресії та рівень кровотоку, зміни тканин навколо апендикса.

Результати дослідження та їх обговорення

Під час проведення УЗД органів черевної порожнини і малого таза існує численна кількість критеріїв при різних патологіях. У разі виконання УЗД у пацієнтів із підозрою на гострий апендицит слід дещо звужити коло пошуку на нижньому поверсі черевної порожнини і малого таза.

Під час виконання УЗД органів черевної порожнини потрібно звертати увагу на такі пункти:

- положення (типове, висхідне, поперечне, низхідне, ретроцекальне);
- біометрія – розміри апендикулярного відростка (довжина, ширина, товщина відростка, товщина стінки, об'єм);
- індекс компресії $IK = (D1 - D2) / D1$, де D1 – передньо-задній розмір відростка до компресії, D2 – передньо-задній розмір відростка після компресії;
- ехоструктура (у разі флегмонозно зміненого і незміненого апендикса в структурі диференцію-

Таблиця 1

Порівняльні характеристики середніх значень незміненого та флегмонозно зміненого апендикса в нормі та при запаленні апендикса

Параметр	Норма (I група)	Флегмонозний апендицит (II група)
Довжина, мм	29,6–30,5	42–44
Ширина, мм	4,5–4,9	10–10,8
Об'єм, см ³	0,24–0,28	1,91–2,3
Товщина просвіту, мм	0–1	6,3–6,9
Товщина передньої стінки, мм	1,4–1,7	2,4–3,2
Товщина задньої стінки, мм	1,5–2,1	2,5–3,1
Передньо-задній розмір без компресії, мм	3,9–4,3	9,1–9,7
Передньо-задній розмір при компресії, мм	>0,15	<0,15
Індекс компресії	0,28	0,01
Максимальна швидкість кровотоку в апендикулярній артерії (Vmax, см/с)	15,02±5,55	35,03±4,53
Максимальна швидкість кровотоку у вені (Vmax, см/с)	7,96±2,5	12,35±2,3

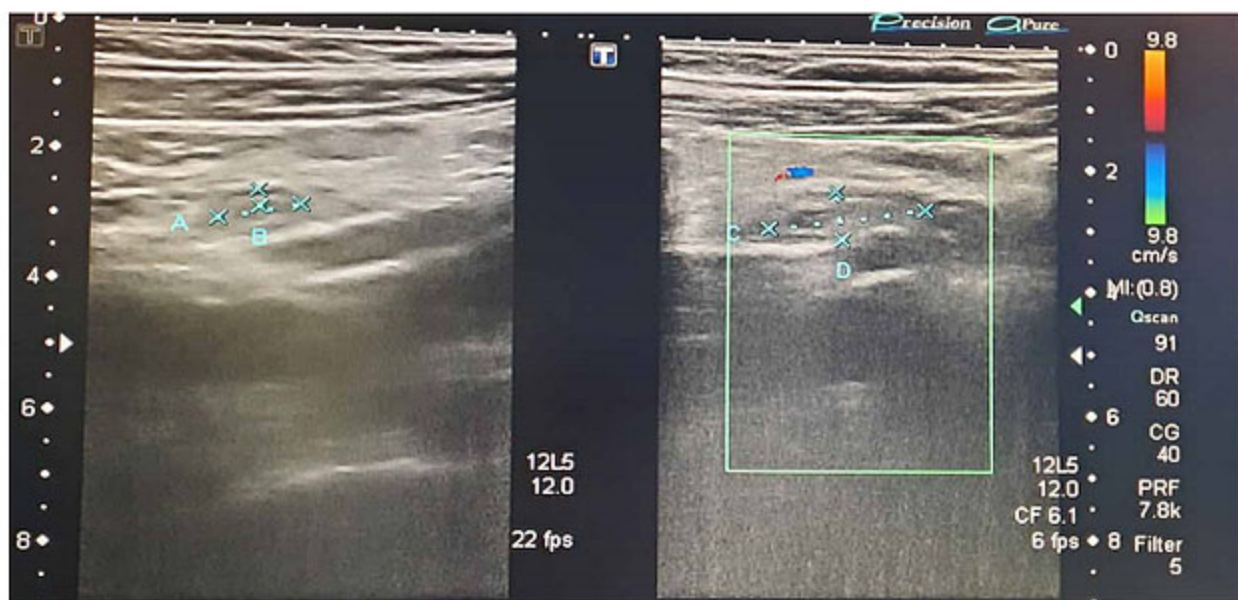


Рис. 1. Гострий флегмонозний апендицит у дівчинки віком 14 років

ються три шари: гіпоехогенний – слизова оболонка, гіперехогенний – підслизова основа, гіпоехогенний – м'язовий шар);

- у разі незміненого апендикса – просвіт спалий, у разі флегмонозного запалення – просвіт розширений;

- доплерографія – при незміненому відростку зазвичай немає кольорового сигналу, у разі флегмонозного апендициту реєструється кровотік [2].

У таблиці 1 наведено референтні величини параметрів, які, на нашу думку, є важливими для встановлення діагнозу гострого апендициту за даними УЗД (табл. 1).

Під час проведення УЗД у 72 (72%) пацієнок II групи розміри апендикса були збільшеними. Особливо слід звернути увагу на діаметр апендикса, який був ≥ 6 мм, у 75 (75%) пацієнок II групи відмічалася потовщення стінки апендикса ≥ 3 мм, вільна рідина в правій здухвинній ділянці спостерігалася у 84 (84%) випадках. У таблиці 1 показано індекс компресії в нормі та в разі запалення апендикса. Слід зазначити, що в разі запалення апендикс майже не піддавався компресії УЗ-датчика, а швидкість кровотоку в апендикулярній артерії та вені була підвищеною у 82 (82%) дітей II групи. Спазм кишки в ділянці ілеоцекального кута відмічався в 76 (76%) пацієнтів, також у 42 (42%) пацієнок II групи визначалися копроліти в просвіті апендикса (рис. 1).

У II групі здебільшого (87 (87%) дітей) артеріальний кровотік локалізувався в стінці апендикса, у 13 (13%) дітей – у навколишній клітковині біля апендикса.

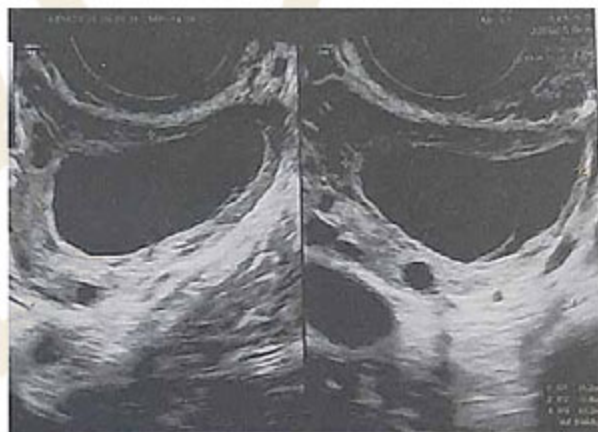


Рис. 2. Фолікулярна кіста лівого яєчника в дівчинки віком 12 років

У III групі (об'ємні утворення придатків) найчастіше (32 (32%) пацієнтки), за даними УЗД, відмічались **фолікулярні кісти** у вигляді однокамерних анехогенних утворень округлої форми, розташованих переважно збоку або ззаду матки; внутрішня поверхня фолікулярних кіст завжди була рівною. Позаду кісти визначався акустичний ефект дистального посилення. Розміри кіст коливалися в межах 3–10 см. Під час сканування в режимі доплерівського дослідження виявлялися поодинокі зони васкуляризації, розташовані переважно по периферії кісти. Ці пацієнти були на динамічному спостереженні в хірургічному стаціонарі та виписані на амбулаторне лікування без оперативного лікування (рис. 2).

У III групі **кісти жовтого тіла** (або лютеїнові кісти) спостерігалися у 21 (21%) пацієнтки і, за даними

Оригінальні дослідження. Урологія та гінекологія

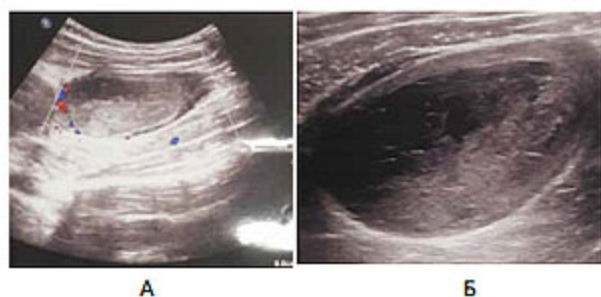


Рис. 3. Кіста жовтого тіла правого яєчника в дівчинки віком 14 років: А – ультразвукове дослідження із використанням доплера; Б – ультразвукове дослідження у звичайному двовимірному режимі

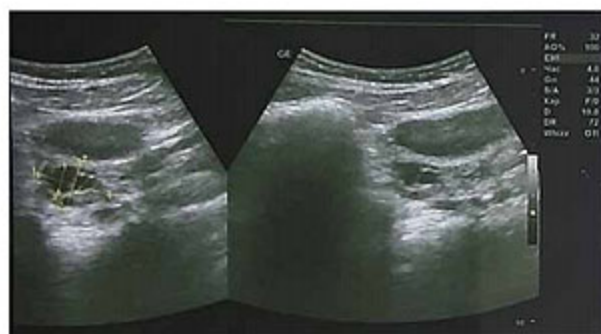

Рис. 4. Параоваріальна кіста правого яєчника в дівчинки віком 14 років

УЗД, досягали 9–10 см у діаметрі, але в середньому становили близько 5 см. Лютеїнові кісти на ехограмах мали вигляд утворень із потовщеними стінками та неоднорідним ехогенним вмістом. При цьому таке явище завжди супроводжувалося ефектом дистального посилення.

У плані диференційної діагностики цих лютеїнових кіст із запальними захворюваннями та раком яєчників кольорове доплерівське дослідження дало змогу виключити наявність зон васкуляризації у внутрішніх структурах кіст жовтого тіла. Проте інтенсивний кровотік по периферії кіст жовтого тіла інколи може нагадувати злоякісну неоваскуляризацію. Для нівелювання помилок слід повторити дослідження в першій фазі менструального циклу (рис. 3).

Параоваріальні кісти відмічалися у 7 (7%) пацієнток. На ехограмах кісти мали вигляд утворень округлої або овоїдної форми, які розташовувалися окремо від яєчника, переважно односторонні, з анехогенною (ехонегативною) внутрішньою будовою. Їхні розміри не перевищували 5–6 см у діаметрі (рис. 4).

У 30 (30%) пацієнток відмічався гострий оофорит. При цьому на ехограмах відзначалося значне збільшення яєчників. Ехографічна картина нагадувала один із варіантів зображення кіст жовтого тіла.

Сканування в режимі кольорового доплерівського дослідження дало змогу виявити в запальних утвореннях яєчників зони підвищеної васкуляризації та низькорезистентний кровотік. При цьому в гострій і підгострій фазах індекс резистентності зазвичай знижувався $\leq 0,5$. Слід враховувати ці дані в диференційній діагностиці зі злоякісними новоутвореннями.

Під час УЗД виявлено 10 (10%) пацієнток III групи з перекрутом придатків матки, спричиненим наявністю об'ємного утворення у структурі придатка.

Враховуючи дані попередніх дослідників стосовно симптомів патології тазових органів, на ехограмах відмічалось у 100% (100 пацієнток III групи) збільшення яєчника з вираженою зміною його внутрішньої будови: візуалізувалася кістозна будова з перегородками та ехопозитивним вмістом у 70% випадків із перекрутом придатка. У 20% випадків дітей з перекрутом яєчника відмічалася відсутність кровотоку в його структурі, у 60% випадків кровотік був збідненим, і лише у 20% кровотік у придатку не змінювався. У пацієнтів із нормальним кровотоком у придатку на тлі його перекруту під час оперативного втручання відмічався неповний перекрут ($<360^\circ$), або $>360^\circ$, при цьому візуалізувалася довга ніжка новоутворення, що давало змогу зберегти кровотік в органі.

Зважаючи на думку попередніх дослідників і власні спостереження, вважаємо за доцільне під час виконання УЗД об'ємних утворень оцінювати дані придатків матки за таким алгоритмом діагностики:

- 1) виявлення об'ємної патології;
- 2) визначення внутрішньої будови;
- 3) визначення приналежності до якого-небудь органа;
- 4) диференційна діагностика пухлинного і непухлинного процесів;
- 5) попередній висновок – приналежність до нозологічної патології;
- 6) виявлення ознак малігнізації.

Високу ймовірність малігнізації передбачає виявлення таких ознак:

- пухлини яєчників переважно кістозного типу вегетації з наявністю внутрішніх судин;
- виражене фрагментарне потовщення стінок і перегородок кістозного новоутворення;
- усі типи кістозних утворень із «гомогенною ехонегативною або ехопозитивною» будовою, «гетерогенною» будовою достовірно переважають серед описів злоякісних новоутворень, а тип «гетерогенна структура, що не диференціюється» в більшості випадків виявляється запущеним раком.

Таблиця 2

Диференційні ознаки кістозних і пухлинних утворень придатків матки

Сонографічні ознаки патології	
Кіста яєчника	Пухлина яєчника
Кіста/кісти локалізується в одному або в обох яєчниках	Кіста/кісти має різний діаметр
Діаметр кісти досягає 10 см	Кіста буває одно- та багатокамерною
Кіста має гладеньку зовнішню і внутрішню стінки	Частина кісти поза або всередині не представлена щільною тканиною
Кіста може бути одно- та багатокамерною	Внутрішній ультразвуковий сигнал негомогенний
Внутрішні ехосигнали відсутні або гомогенні та мають дифузний характер	Часто наявний асцит
При кісті яєчника (за умови відсутності пошкодження цілісності її стінки) асцит відсутній	Наявність подвійного контуру за рахунок набряку капсули яєчника

Непрямі ознаки або «УЗ-маркери» малігнізації:

- асиметричне збільшення (понад 10%) контралагерального яєчника;
- зміна овальної форми яєчника на кулясту, поява будь-яких аномальних утворень;
- будь-яка кількість вільної рідини в черевній порожнині пацієнтки;
- множинні (≥ 5) колірні локуси;
- для великих злоякісних новоутворень характерний безладний центральний кровообіг (86,5% спостережень);
- у великих доброякісних новоутвореннях судини розташовані переважно (62,2–72,6%) на периферії;
- у кістозних структурах на можливість злоякісного процесу вказує наявність кровотоку в папілярних розростаннях, тоді як кровотік у перетинках зустрічається однаково як у злоякісних, так і в доброякісних;
- традиційно «злаякісним» залишається значення $RI < 0,4$ (тобто периферичний опір у судинах злоякісних новоутворень загалом статистично достовірною нижчий, ніж у доброякісних);
- більш характерним доплерографічним показником для злоякісних утворень є висока швидкість кровотоку.

Враховуючи дані досліджень і власних спостережень, вважаємо за необхідне навести алгоритм диференційної діагностики доброякісних і злоякісних новоутворень придатків матки (табл. 2).

Для діагностики гострого апендициту вважаємо за необхідне виділити такі основні критерії:

- діаметр апендикса ≥ 6 мм;
- потовщення стінки апендикса ≥ 3 мм;
- вільна рідина у правій здухвинній ділянці.

До додаткових критеріїв гострого апендициту слід віднести:

- спазм кишки в ділянці ілеоцекального кута;
- копроліти в просвіті апендикса;
- артеріальний кровотік у стінці апендикса;

- артеріальний кровотік у навколишній клітковині біля апендикса;
- венозний відтік.

Висновки

Перевагами УЗД є висока специфічність дослідження, низька вартість і відсутність іонізуючого випромінювання. УЗД органів черевної порожнини дає змогу діагностувати гостру хірургічну та гінекологічну патологію, провести диференційну діагностику захворювань, які симулюють гострий апендицит. При цьому УЗД при гострому апендициті може ускладнюватися наявністю в пацієнтів ожиріння, метеоризму та атипового розташування червоподібного відростка.

Розроблений алгоритм діагностики хірургічної патології в дівчат підвищує результативність УЗД гострого апендициту і новоутворень порожнини малого таза, що дає змогу лікареві вчасно встановити правильний діагноз та обрати відповідну тактику лікування.

Автори заявляють про відсутність конфлікту інтересів.

References/Література

- Delyagin VM, Toniyan KA, Myasnikova SV, Senyakovich NB, Dyadik TG. (2010). Klinicheskie aspekty ultrazvukovogo issledovaniya malogo taza u devochek i devushek-podrostkov. Ginekologiya. 12 (6): 55–64.
- Dihtiar VA, Sadovenko OH, Kaminska MO, Barsuk OM, Varun SE. (2022). Diahnostyka uskladnenykh form hostroho apendytsytu u ditei. Mater. XVIII International Scientific and Practical Conference «Advancing in research, practice and education», 10–13 May 2022, Florence, Italy: 357–361. [Дігтяр ВА, Садовенко ОГ, Камінська МО, Барсук ОМ, Варун СЕ. (2022). Діагностика ускладнених форм гострого апендициту у дітей. Mater. XVIII International Scientific and Practical Conference «Advancing in research, practice and education», 10–13 May 2022, Florence, Italy: 357–361].
- Kaneko K, Tsuda M. (2004). Ultrasound-based decision making in the treatment of acute appendicitis in children. Journal of pediatric surgery. 39 (9): 1316–1320.
- Konoplitskyi VS, Pohorilyi VV, Dymchyna YuA, Mykhalchuk TI, Korobko YuYe. (2020). Analiz prychnyn rozvytku destruktivnykh

Оригінальні дослідження. Урологія та гінекологія

- form hostroho apendytsytu u ditei. *Khirurgiia dytiachoho viku*. 2 (67): 43–47. [Коноплицький ВС, Погорілий ВВ, Димчина ЮА, Михальчук ТІ, Коробко ЮЄ. (2020). Аналіз причин розвитку деструктивних форм гострого апендициту у дітей. *Хірургія дитячого віку*. 2 (67): 43–47].
5. Masyakina AA, Obraztsova EE. (2017). *Ultrazvukovaya diagnostika povtornogo perekruta pridakov matki u devochki (kratkiy obzor literatury i klinicheskoe nablyudenie)*. *Ultrazvukovaya i funktsionalnaya diagnostika*. 6: 81–86. [Масякіна АА, Образцова ЕЕ. (2017). Ультразвукова діагностика повторного перекута придатков матки у дівочки (краткий обзор литературы и клиническое наблюдение). *Ультразвуковая и функциональная диагностика*. 6: 81–86].
6. Schuh S, Man C, Cheng A, Murphy A, Mohanta A, Moineddin R et al. (2011). Predictors of non-diagnostic ultrasound scanning in children with suspected appendicitis. *The Journal of pediatrics*. 158 (1): 112–118.
7. Volkov AE. (2013). *Ultrazvukovaya diagnostika v akusherstve i ginekologii: prakticheskoe rukovodstvo*. AE Volkov. R-n-D.: Feniks. [Волков АЕ. (2013). *Ультразвуковая диагностика в акушерстве и гинекологии: практическое руководство*. АЕ Волков. Р-н-Д.: Феникс].

Відомості про авторів:

Коробко Юрій Євгенійович – аспірант каф. дитячої хірургії Вінницького НМУ імені М.І. Пирогова. Адреса: м. Вінниця, вул. Пирогова, 56. <https://orcid.org/0000-0002-3299-878X>.

Коноплицький Віктор Сергійович – д. мед. н., проф., зав. каф. дитячої хірургії Вінницького НМУ імені М.І. Пирогова. Адреса: м. Вінниця, вул. Пирогова, 56. <https://orcid.org/0000-0001-9525-1547>.

Стаття надійшла до редакції 22.12.2022 р., прийнята до друку 14.03.2023 р.



УДК 616.688:616.14-007.64]-053.2-089.87-06:616.423-07:57.086.16

В.А. Дігтяр¹, Д.Г. Вернігора¹, М.В. Бойко², А.В. Обертинський², М.О. Камінська¹

Мікрохірургічна субінгвінальна варикоцелектомія в дітей та підлітків. Модифікована техніка з додаванням контрастування лімфатичних судин

¹ДЗ «Дніпровський державний медичний університет», Україна²КП «Регіональний медичний центр родинного здоров'я» Дніпропетровської обласної ради», м. Дніпро, Україна

Paediatric Surgery(Ukraine).2023.1(78):103-109; doi 10.15574/PS.2023.78.103

For citation: Dihtiar VA, Vernihora DH, Boyko MV, Obertinskiy AV, Kaminska MO. (2023). Microsurgical subinguinal varicocelectomy in children and adolescents. Modified technique with lymphatic vessel contrast enhancement. Paediatric Surgery (Ukraine). 1(78): 103-109. doi: 10.15574/PS.2023.78.103.

Варикоцеле – одна з найчастіших причин порушень сперматогенезу та інфертильності, яку можна виправити. З появою якісних оптичних операційних систем в арсеналі дитячого уролога з'явилася субінгвінальна мікрохірургічна варикоцелектомія. Однією з найбільш невирішених проблем застосування такої операції в дітей залишається післяопераційна водянка яєчка та можливе пошкодження тестикулярної артерії через її маленькі розміри, що призводять до атрофії яєчка. Для вирішення цієї проблеми використано контрастування лімфатичних судин 1% метиленовим синім для верифікації лімфатичних судин та опосередкованої візуалізації тестикулярної артерії.

Мета – розробити модифіковану методику мікрохірургічної субінгвінальної варикоцелектомії з інтраопераційним контрастуванням лімфатичних судин у дітей; оцінити результати хірургічного лікування варикоцеле за цією методикою.

Матеріали та методи. До дослідження залучено 65 хлопчиків віком від 11 до 17 років з підтвердженим діагнозом варикоцеле III ступеня та періодичним болем в яєчку або гіпотрофією яєчка. Пацієнтів рандомізовано на дві клінічні групи для класичної або модифікованої варикоцелектомії. Оцінено успішність лікування через 6 місяців. До I групи увійшли 34 пацієнти, яким виконано класичну субінгвінальну мікрохірургічну варикоцелектомію; до II групи – 31 пацієнт, яким проведено модифіковане оперативне втручання.

Результати. У групі, у якій застосовано модифіковану методику, не зареєстровано випадків ускладнень і рецидивів захворювання в пізньому післяопераційному періоді, тоді як у групі зі стандартною методикою такі випадки виявлено в 17,6% пацієнтів. Крім того, встановлено, що інтраопераційне контрастування лімфатичних судин дало змогу чітко ідентифікувати тестикулярну артерію у всіх випадках у групі з модифікованою методикою, тоді як у групі зі стандартною методикою вона візуалізувалася тільки в половині випадків. Під час операції не відмічено жодних інтраопераційних ускладнень, гіперчутливості або алергії.

Висновки. Модифікована методика лікування варикоцеле з інтраопераційним контрастуванням лімфатичних судин може бути ефективнішою та безпечнішою для пацієнтів із цим захворюванням за рахунок візуалізації вен, оскільки через застосування компресійної проби та контрастування лімфатичних судин єдиними незмінними структурами залишаються артерія та ductus deferens.

Дослідження виконано відповідно до принципів Гельсінської декларації. Протокол дослідження ухвалено Локальним етичним комітетом зазначеної в роботі установи. На проведення досліджень отримано інформовану згоду пацієнтів.

Автори заявляють про відсутність конфлікту інтересів.

Ключові слова: варикоцеле, мікрохірургічна субінгвінальна варикоцелектомія, метиленовий синій, діти.

Microsurgical subinguinal varicocelectomy in children and adolescents. Modified technique with lymphatic vessel contrast enhancementV.A. Dihtiar¹, D.H. Vernihora¹, M.V. Boyko², A.V. Obertinskiy², M.O. Kaminska¹¹SE «Dnipro State Medical University», Ukraine²Regional Medical Center of Family Health, Dnipro, Ukraine

A varicocele is one of the most common causes of spermatogenesis and infertility disorders, which can be corrected. With the advent of high-quality optical operating systems, subinguinal microsurgical varicocelectomy has been added to the pediatric urologist's arsenal. One of the most unresolved problems of using this operation in children is postoperative hydrocele and possible damage to the testicular artery due to its small size, which leads to testicular atrophy. To solve this problem, lymphatic vessel contrast with 1% methylene blue was used to verify lymphatic vessels and indirectly visualize the testicular artery.

Purpose – to develop a modified technique of microsurgical subinguinal varicocelectomy with intraoperative contrast of lymphatic vessels in children; to evaluate the results of surgical treatment of varicocele using this technique.

Materials and methods. The study included 65 boys aged 11 to 17 years with a confirmed diagnosis of grade III varicocele and recurrent testicular pain or testicular hypotrophy. Patients were randomized into 2 clinical groups for classical or modified varicocelectomy. The success of treatment was evaluated after 6 months. The Group I included 34 patients who underwent classical subinguinal microsurgical varicocelectomy; the Group II included 31 patients who underwent modified surgery.

Results. No cases of complications and recurrence of the disease in the late postoperative period were recorded in the group using the modified technique, while in the group with the standard technique, such cases were detected in 17.6% of patients. In addition, it was found that intraoperative contrasting of lymphatic vessels made it possible to clearly identify the testicular artery in all cases in the group with the modified technique, while in the group with the standard technique it was visualized only in half of the cases. No intraoperative complications, hypersensitivity, or allergies were noted during the operation.

Conclusions. A modified varicocele treatment with intraoperative lymphatic vessel contrast may be more effective and safe for patients with this disease due to vein visualization, as the artery and ductus deferens remain the only unchanged structures due to the use of a compression test and lymphatic vessel contrast.

The study was conducted in accordance with the principles of the Helsinki Declaration. The study protocol was approved by the Local Ethics Committee of the institution mentioned in the work. Informed consent was obtained from the patients for the research.

No conflict of interests was declared by the authors.

Keywords: varicocele, microsurgical subinguinal varicocelectomy, methylene blue, children.

Вступ

Варикоцеле – одна з найчастіших причин порушень сперматогенезу та інфертильності, яку можна виправити [14]. Варикозне розширення вен гроноподібного сплетення зустрічається приблизно у 40% чоловіків із первинним безпліддям і у 80% – з вторинним безпліддям, хоча приблизно в 12% випадків варикоцеле знаходять у чоловіків із нормальними показниками спермограми [9].

Наявність варикоцеле не завжди впливає на сперматогенез, оскільки повідомлено, що лише 20% чоловіків із підтвердженим варикоцеле мають проблеми з фертильністю, на противагу цьому, лікування варикоцеле має сприятливий ефект у чоловіків із порушенням параметрів сперми та пальпованим варикоцеле. Основними процедурами, що застосовуються для лікування варикоцеле, є мікрохірургічна підпахвинна або пахова варикоцелектомія, лапароскопічна варикоцелектомія та рентгенологічна черезшкірна емболізація. Мікрохірургічна варикоцелектомія є оптимальним методом лікування в більшості випадків, тоді як інші процедури ефективні лише в окремих випадках [6,10]. Після хірургічного лікування потрібно близько 3–6 місяців, щоб

параметри сперми пацієнта поліпшилися. Якщо ж безпліддя зберігається після вищевказаного періоду, слід розглянути інші методи лікування, у тому числі допоміжні репродуктивні технології. Досі ведуться суперечки щодо лікування варикоцеле в певних підгрупах, наприклад у підлітків. Через відносно високий рівень поширеності варикоцеле серед населення воно може виникати водночас з іншими захворюваннями, що викликають порушення сперматогенезу.

Ще в 1955 р. W.S. Tulloch показав, що висока перев'язка насінневих судин сприяє поліпшенню фертильності, тому варикоцелектомія визнана одним із найпростіших та швидких методів корекції чоловічої інфертильності [16]. Хоча в 2003 р. опубліковано статтю J.L. Evers та J.A. Collins із шокуючим систематичним оглядом, у якому зроблено висновок, що лікування варикоцеле не є ефективним методом лікування чоловічого безпліддя [5]. Однак після детальнішого вивчення статті стало зрозуміло, що до дослідження залучені групи пацієнтів із варикоцеле, що не пальпується, та нормальними параметрами сперми, яким зазвичай не пропонують лікування варикоцеле як корекцію чоловічого безпліддя.

А пізніше в метааналізах наукової бази «Cochrane» зроблено висновок, що варикоцелектомія, насамперед субінгвінальна мікрохірургічна, значно поліпшує параметри сперми та підвищує ймовірність появи дітей в інфертильному шлюбі.

Якщо брати до уваги вищенаведену інформацію, то можна зробити висновок, що не всі чоловіки з варикоцеле потребують оперативного втручання, тому показання до варикоцелектомії повинні бути ретельно визначені, щоб уникнути непотрібних інвазивних оперативних втручань. Згідно з останніми рекомендаціями Європейської асоціації урологів [4], основним показанням для оперативного втручання в дітей є варикоцеле III ступеня з наявною асиметрією та гіпотрофією іпсилатерального яєчка [17], додатковими показаннями для оперативного втручання, які можна розглядати в індивідуальних випадках, є: поєднання варикоцеле та болю [2], інші ураження яєчок, що впливають на фертильність, двобічне пальповане варикоцеле, зміни в спермограмі, косметичні зміни.

У дитячому віці напроцуд довгий час застосовувались операції тільки «high ligation» відкритим або лапароскопічним шляхом. Останнім часом із появою якісних оптичних операційних систем в арсеналі дитячого уролога з'явилася субінгвінальна мікрохірургічна варикоцелектомія. Ця операція вже давно стала «золотим стандартом» лікування варикоцеле в дорослих через успішні результати лікування інфертильності та незначну кількість рецидивів або ускладнень. Однією з найбільш невирішених проблем застосування такої операції в дітей залишається післяопераційне гідроцеле та можливе пошкодження тестикулярної артерії через її маленькі розміри, що призводять до атрофії яєчка. У новітніх дослідженнях періодично з'являються спроби візуалізувати тестикулярну артерію інтраопераційно із застосуванням контрастних речовин, наприклад, індоціаніну зеленого в асоціації з коштовними оптичними системами. Тому вирішення цих проблем залишається найактуальнішим питанням інтеграції операції Мармара в практику дитячого хірурга.

Контрастування лімфатичних судин під час варикоцелектомії було дуже поширеною процедурою при операціях «High ligation» для профілактики післяопераційної водянки яєчка, яка є частим ускладненням цих методів лікування варикоцеле. При операції Мармара гідроцеле яєчка превентується за рахунок оптичного збільшення [7,12,13]. Але в багатьох дослідженнях описується, що ефект тільки за рахунок збільшення не достатній [8,13].

У класичній методиці субінгвінальної мікрохірургічної варикоцелектомії контрастування лімфатичних судин не застосовується, але якщо розцінювати цю маніпуляцію з позиції візуалізації структур насінневого канатика, це, можливо, допоможе опосередковано зберегти лімфатичні судини та візуалізувати тестикулярну артерію [3]. За рахунок візуалізації вен, застосовуючи компресійну пробу та контрастування лімфатичних судин, єдиними незмінними структурами залишаються артерія та *ductus deferens* [15].

Мета дослідження – розробити модифіковану методику мікрохірургічної субінгвінальної варикоцелектомії з інтраопераційним контрастуванням лімфатичних судин у дітей; оцінити результати хірургічного лікування варикоцеле за цією методикою.

Матеріали та методи дослідження

Дослідження проведено на базі відділення урології та реконструктивної хірургії КП «Регіональний медичний центр родинного здоров'я», дозволено комісією з питань біомедичної етики ДУ «Дніпровський державний медичний університет» (раніше – ДЗ «Дніпропетровська медична академія Міністерства охорони здоров'я України»). На проведення досліджень отримано інформовану згоду пацієнтів.

Критерії залучення до дослідження: хлопчики, які не досягли 18 років; верифікований діагноз варикоцеле III ступеня в комбінації з періодичним болем в іпсилатеральному яєчку або з гіпотрофією яєчка більше ніж на 20% порівняно зі здоровим із контрлатерального боку; наявність підписаної батьками та пацієнтами інформованої згоди про оперативне втручання.

Критерії виключення з дослідження: наявність аорто-мезентеріальної компресії; варикоцеле, викликане абдомінальними масами або пухлинами; синдром May-Thurner; ізольоване варикоцеле III ступеня.

У пацієнтів, які досягли 16-річного віку, за бажання, після отримання інформованої згоди від дитини та батьків брали спермограму.

Для верифікації діагнозу застосовано: фізикальний огляд калитки з пробою Вальсальви та без неї у вертикальному та горизонтальному положенні; ультразвукове дослідження (УЗД) калитки з доплерівським картуванням у горизонтальному та вертикальному положенні з та без проби Вальсальви; спермограму в дітей віком від 16 років (n=41).

Також у дітей оцінено статеве дозрівання за шкалою Танера від 1 до 5 та ожиріння за індексом маси тіла (ІМТ) = маса тіла (кг) / (ріст (м))².

Оригінальні дослідження. Урологія та гінекологія

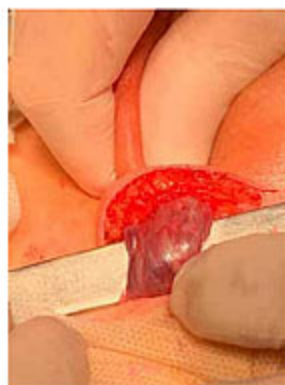

Рис. 1. Виділення насінневого канатика

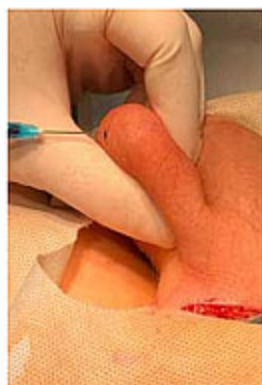

Рис. 2. Введення 1% метиленового синього в паренхіму яєчка

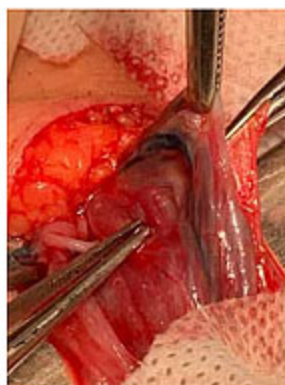


Рис. 3. Ідентифікація розширених вен і лімфатичних судин

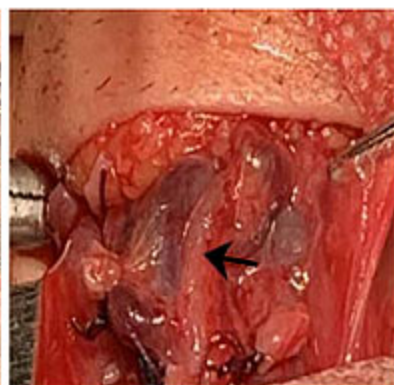


Рис. 4. Незмінена судина – тестикулярна артерія (позначена стрілкою)

Із 70 обстежених пацієнтів критеріям залучення до дослідження відповідали 65 дітей віком 11–17 років (середній вік – 16 (15; 17) років). Усіх пацієнтів рандомізовано на дві клінічні групи шляхом випадкового вибору на онлайн-сервісі «RESEARCH RANDOMIZER». До I групи увійшли 34 пацієнти, яким виконано класичну субінгвінальну мікрохірургічну варикоцелектомію; до II групи – 31 пацієнт, якому проведено модифіковане оперативне втручання.

У післяопераційному періоді пацієнтів оглянуто на наступний день для оцінювання ранніх післяопераційних ускладнень (гематома тощо); у подальшому дітей оглянуто на 7-му добу, через 1 місяць – для оцінювання ранніх післяопераційних ускладнень, через 6 місяців – для оцінювання загального результату.

Післяопераційний результат оцінено лікарями, які не були знайомі з експериментальними умовами. Першими оцінено післяопераційні ускладнення: гідроцеле та гіпотрофія яєчка. Далі оглянуто вени грозноподібного сплетення та виконано УЗД з доплерівським картуванням.

Статистичну обробку результатів дослідження проведено за допомогою програмного продукту «STATISTICA v. 6.1» (StatSoftInc., США, серійний № AGAR909E415822FA). Враховуючи відхилення розподілу більшості кількісних показників від нормального закону за критерієм Шапіро-Уїлка, середні дані наведено як медіана та інтерквартильний розмах Me (LQ; HQ). Для порівняння середніх величин між групами дослідження та в динаміці використано відповідні критерії Манна-Уїтні (U) та Вілкоксона (W), для відносних величин – критерії Пірсона (χ^2), у тому числі з поправкою Йейтса на безперервність, та Мак-Немара (McN). Значення $p < 0,05$ прийнято статистично значущими.

Результати дослідження та їх обговорення

Опис модифікованого оперативного втручання. Мікрохірургічну субінгвінальну варикоцелектомію з додатковим контрастуванням лімфатичних судин 1% метиленовим синім розпочинають із 3-сантиметрового поперечного розрізу ділянки трохи нижче зовнішнього пахвинного кільця. Гострим шляхом розсікають підшкірну клітковину та фасцію Скарпа, а структури насінневого канатика обережно кладуть на затискач або гачок Фарабефа (рис. 1). У паренхіму яєчка вводять розчин метиленового синього 1% в обсязі 0,2 мл голкою 30-G (рис. 2). Застосовуючи гідропрепаровку, розщеплюють під оптичним збільшенням зовнішню насінневу фасцію, виділяють розширені вени за допомогою компресійної проби на калитку. Контрастовані лімфатичні судини обережно оминають і виділяють тестикулярну артерію для подальшого її збереження (рис. 3, 4). *Vas deferens* також візуалізують для виключення помилкової перев'язки. Ниткою Vicril 4/0 перев'язують усі розширені тестикулярні вени. Після основного етапу оперативного втручання повертають на звичне місце лімфатичні судини, тестикулярну артерію, *Vas deferens* і насінневий канатик. Рану закривають косметичним швом.

Загальну і клінічну характеристику пацієнтів груп дослідження до початку оперативного втручання наведено в таблиці 1.

За даними таблиці 1, перед оперативним втручанням I і II клінічні групи вірогідно не різнилися ($p > 0,05$) як за віком пацієнтів і показниками фізичного й статевого розвитку, так і за основними клінічними маркерами варикоцеле III ступеня, що потребує оперативного втручання. Це дає змогу зробити висновок про статистичну однорідність груп дослідження за основними показниками, що можуть вплинути на результати лікування хворих.

Таблиця 1

Загальна і клінічна характеристика пацієнтів груп дослідження до оперативного втручання

Показник		Усі пацієнти (n=65)	Група дослідження		Відмінності між групами (p)
			I (n=34)	II (n=31)	
Вік, роки	Me (LQ; HQ)	16 (15; 17)	16 (14; 17)	16 (15; 17)	0,536
ІМТ, кг/м ²	Me (LQ; HQ)	19,1 (18,3; 21,1)	19,2 (17,8; 21,4)	19,0 (18,4; 20,8)	1,00
Ступінь статевої зрілості (за шкалою Танера):					
- 4-4 бали	абс. (%)	25 (38,5)	11 (32,4)	14 (45,2)	0,289*
- 5-5 балів		40 (61,5)	23 (67,6)	17 (54,8)	
Наявність болю	абс. (%)	48 (73,8)	25 (73,5)	23 (74,2)	0,951*
Об'єм контралатерального (правого) яєчка, см ³	Me (LQ; HQ)	10,6 (7,8; 13,1)	10,4 (7,1; 13,1)	10,7 (7,8; 13,4)	0,408
Об'єм іпсилатерального (лівого) яєчка, см ³	Me (LQ; HQ)	7,9 (5,6; 10,5)	7,5 (4,9; 10,7)	8,7 (5,8; 10,4)	0,458
Атрофія яєчка	абс. (%)	29 (44,6)	14 (41,2)	15 (48,4)	0,559*
Показники спермограми		(n=41)	(n=21)	(n=20)	
- нормозооспермія	абс. (%)	13 (31,7)	5 (23,8)	8 (40,0)	0,265*
- олігозооспермія	абс. (%)	21 (51,2)	12 (57,1)	9 (45,0)	0,437*
- астенозооспермія	абс. (%)	7 (17,1)	4 (19,0)	3 (15,0)	0,731*

Примітки: * – рівень значущості відмінностей показників між групами дослідження, розрахований за критерієм Манна-Уїтні або за критерієм χ^2 Пірсона.

Усім пацієнтам II групи проведено інтраопераційне контрастування лімфатичних судин 1% метиленовим синім, що дало змогу чітко їх ідентифікувати за відтінком. Тестикулярну артерію виділено у всіх (100%) випадках у II групі, на противагу I групі, у якій її візуалізовано тільки в половині (52,9%) випадків ($p < 0,001$). У жодному випадку не відмічено інтраопераційних ускладнень, гіперчутливості або алергії під час операції.

Загальна тривалість оперативного втручання в обох групах коливалася в межах 20–55 хв, проте була вірогідно меншою в групі з контрастуванням лімфатичних судин – 25 (25; 30) хв проти 30 (25; 45) хв у групі I ($p = 0,047$ за U-критерієм) (табл. 2). Це пояснюється кращою візуалізацією структур насінневого канатика та можливістю збереження тестикулярної артерії. Із застосуванням компресійної проби всі внутрішні та зовнішні насінневі вени були перев'язані у всіх випадках. Під час оперативного втручання крововтрата була мінімальною. В одному випадку у II групі була пошкоджена контрастувана лімфатична судина, що утруднило оперативне втручання через виділення контрасту в операційну рану.

В обох групах 62 (95,4%) пацієнти потребували однократного введення анальгезії в першу добу після оперативного втручання, із них більшість (57 (87,7%) пацієнтів) виписані з відділення на другу добу (медіана тривалості госпіталізації – 2 ліжко-дні).

Пацієнтам проведено загальні follow-up-обстеження на сьому добу та через місяць, за результатами яких не виявлено ранніх післяопераційних ускладнень у вигляді розходження країв рани, гематом, нагноєння тощо.

Упродовж 6 місяців спостереження в I групі виявлено 6 (17,6%) випадків ускладнень і рецидивів захворювання. Із них у 4 (11,8%) випадках відмічено післяопераційну водянку (вторинного гідроцеле), яка минула самостійно протягом 3 місяців після оперативного втручання. Ще у 2 (5,8%) випадках зареєстровано рецидиви варикоцеле, 2 з яких супроводжувалися гіпотрофією яєчка. Цих пацієнтів прооперовано повторно за тією самою методикою, але з контрастуванням лімфатичних судин.

Слід зазначити, що в II групі дослідження, у якій спочатку застосовано модифіковану методику лікування варикоцеле з інтраопераційним контрастуванням лімфатичних судин, не зареєстровано ускладнень або рецидивів захворювання в пізньому післяопераційному періоді ($p = 0,043$ між групами).

Під час контрольних оглядів пацієнтів через 6 місяців після оперативного втручання встановлено суттєве поліпшення показників швидкості кровотоку і розмірів насінневої вени за даними УЗД з доплерівським картуванням ($p < 0,001$), збільшення розмірів лівого яєчка ($p < 0,001$) та нормалізацію показників спермограми ($p < 0,01$) в обох групах (табл. 3).

Оригінальні дослідження. Урологія та гінекологія

Таблиця 2

Показники тривалості оперативного втручання і перебігу післяопераційного періоду в пацієнтів груп дослідження

Показник		Група дослідження		Відмінності між групами (p)
		I (n=34)	II (n=31)	
Тривалість оперативного втручання, хв	Me (LQ; HQ)	30 (25; 45)	25 (25; 30)	0,047
Ускладнення:	абс. (%)			
- у ранньому періоді		1 (2,9)	0 (0,0)	0,963*
- у пізньому періоді		6 (17,6)	0 (0,0)	0,043*
Тривалість перебування у відділенні, ліжко-день	Me (LQ; HQ)	2 (2; 2)	2 (2; 2)	0,476

Примітка: * – рівень значущості відмінностей показників між групами дослідження, розрахований за критерієм χ^2 Пірсона, у тому числі з поправкою Йейтса.

Таблиця 3

Динаміка клінічних і функціональних показників у пацієнтів груп дослідження до оперативного втручання та через 6 місяців після нього

Показник до операції		I група (n=34)		II група (n=31)		Відмінності між групами (р/рп)*
		до операції	6 місяців після операції	до операції	через 6 місяців після операції	
Об'єм іпсилатерального яєчка, см ³	Me (LQ; HQ)	7,5 (4,9; 10,7)	10,0 [^] (6,9; 12,4)	8,7 (5,8; 10,4)	10,2 [^] (8,1; 11,6)	0,458/0,972
Об'єм контралатерального (правого) яєчка, см ³	Me (LQ; HQ)	10,4 (7,1; 13,1)		10,7 (7,8; 13,4)		0,408
Діаметр насінневої вени без проби Вальсальві, мм	Me (LQ; HQ)	3,55 (3,0; 4,0)	2,0 [^] (1,8; 2,3)	3,7 (3,5; 4,5)	1,8 [^] (1,8; 2,0)	0,351/0,010
Діаметр насінневої вени з пробю Вальсальві, мм	Me (LQ; HQ)	4,95 (4,0; 5,5)	2,3 [^] (1,9; 2,5)	5,0 (4,5; 5,5)	2,0 [^] (1,8; 2,5)	0,378/0,095
Швидкість кровотоку, м/с	Me (LQ; HQ)	5,0 (3,8; 6,0)	3,5 [^] (2,0; 5,0)	5,0 (4,0; 7,0)	3,0 [^] (2,0; 4,0)	0,380/0,263
Спермограма: нормозоспермія	абс. (%)	5 (23,8)	19 (90,5) ^{^^}	8 (40,0)	20 (100) ^{^^}	0,265/0,490

Примітки: р/рп – значущість відмінностей показників між групами до/після операції; достовірні відмінності показників у відповідній групі в динаміці: [^] – $p < 0,001$ (критерій Вілкоксона), ^{^^} – $p < 0,01$ (критерій Мак-Немара).

Кінцевою метою цього дослідження є усунення післяопераційних ускладнень після варикоцелектомії, насамперед вторинного гідроцеле та атрофії яєчка. Статистичні показники, наведені вище, чітко показують, що в метиленовій групі (II) статистично менше післяопераційних ускладнень, ніж у групі без контрастування, оскільки наразі не існує оптичних систем, які з доказаною ефективністю можуть розрізнити маленькі вени та лімфатичні судини [18].

Під час 6-місячного спостереження виявлено 6 випадків ускладнень і рецидивів захворювання в I групі. З них 4 випадки пов'язані з післяопераційною водяною, яка минула самостійно, а ще 2 – з рецидивами варикоцеле. У II групі, у якій застосовано модифіковану методику лікування з контрастуванням лімфатичних судин, не виявлено жодного випадку ускладнень або рецидивів захворювання в пізньому післяопераційному періоді. Крім того, після оперативного втручання в обох групах пацієнтів встановлено поліпшення показників швидкості кровотоку та розмірів насінневої вени, збільшення розмірів лівого яєчка та нормалізацію показників спермограми.

У дослідженні M. Harel [8] наведено дані, що після субінгвінальної мікрохірургічної варикоцелектомії виявлено 8% післяопераційних ускладнень, із них 6,5% – післяопераційне гідроцеле.

R. Kosvara та співавт. описано зниження функції яєчок у пацієнтів із гіпотрофією яєчка після варикоцелектомії і підкреслено важливість збереження лімфодренажу для забезпечення кращого андрологічного результату, зроблено висновок, що збереження лімфатичних шляхів є важливим не лише для запобігання гідроцеле, але й для оптимізації андрологічного результату, через наявність 22,7% післяопераційних ускладнень [11,19].

M.E. Abd Ellatif проведено лімфатичне мапування інтраопераційно і отримано успішніші післяопераційні результати, ніж після застосування виключно субінгвінальної мікрохірургічної варикоцелектомії [1].

Отже, модифікована методика лікування варикоцеле з інтраопераційним контрастуванням лімфатичних судин є ефективнішою та безпечнішою порівняно з традиційною методикою лікування.

Висновки

Субінгвінальна варикоцелектомія із комбінуванням оптичного збільшення та контрастування лімфатичних судин (метиленовим синім) є перспективним методом хірургічного лікування варикоцеле в дітей. За рахунок візуалізації вен, застосовуючи компресійну пробу та контрастування лімфатичних судин, єдиними незмінними структурами залишаються артерія та *ductus deferens*. Це забезпечує просте і швидке збереження дренуючих лімфатичних судин, запобігає утворенню вторинного гідроцеле і допомагає візуалізувати тестикулярну артерію, що превентує атрофію яєчка та може бути рекомендована до імплементації в клінічну практику.

Автори заявляють про відсутність конфлікту інтересів.

References/Література

1. Abd Ellatif ME El Nakeeb A, Shoma AM, Abbas AE, Askar W, Noman N. (2011). Dye assisted lymphatic sparing subinguinal varicocele. A prospective randomized study. *Int J Surg*. 9 (8): 626–631. Epub 2011 Aug 23. doi: 10.1016/j.ijssu.2011.07.430. PMID: 21875697.
2. Bogaert, G et al. (2013). Pubertal screening and treatment for varicocele do not improve chance of paternity as adult. *J Urol*. 189: 2298.
3. Close Lemack GE, Uzzo RG, Schlegel PN, Goldstein M. (1998). Microsurgical repair of the adolescent varicocele. *J Urol*. 160: 179–181.
4. EAU. (2023). Guidelines on pediatric urology 2023. URL: <https://uroweb.org/guidelines/paediatric-urology>.
5. Evers JL, Collins JA. (2003, May 31). Assessment of efficacy of varicocele repair for male subfertility: a systematic review. *Lancet*. 361 (9372): 1849–1852. doi: 10.1016/S0140-6736(03)13503-9. PMID: 12788571.
6. Ghanem H, Anis T, El-Nashar A, Shamloul R. (2004, Nov). Subinguinal microvarico-celectomy versus retroperitoneal varicocele: comparative study of complications and surgical outcome. *Urology*. 64; 5: 1005–1009.
7. Goldstein M et al. (1992). Microsurgical inguinal varicocele with delivery of the testis: an artery and lymphatic sparing technique. *J Urol*. 148: 1808. URL: <https://pubmed.ncbi.nlm.nih.gov/1433614>.
8. Harel M, Herbst KW, Nelson E. (2015, Dec 14). Practice patterns in the surgical approach for adolescent varicocele. *Springerplus*. 4: 772. doi: 10.1186/s40064-015-1573-7. PMID: 26697282; PMCID: PMC4678127.
9. Jarow JP, Sharlip ID, Belker AM, Lipshultz LI, Sigman M, Thomas AJ et al. (2002). Best practice policies for male infertility. *J Urol*. 167: 2138–2144.
10. Kamal KM, Javeri K, Zini A. (2017). Microsurgical varicocele in the era of assisted reproductive technology: influence of initial semen quality on pregnancy rates. *Fertil Steril*. 75: 1013–1016.
11. Kocvara R, Dolezal J, Hampl R, Povysil G, Dvoracek KJ, Hill M et al. (2003). Division of lymphatic vessels at varicocele leads to testicular oedema and decline in testicular function according to the LH-RH analogue stimulation test. *Eur Urol*. 43: 430–435.
12. Kuas N, Ergün E, Bülbül M, Gölü G, Çakmak AM, Koloğlu MB et al. (2022). A Comparison of Open and Laparoscopic Varicocele Results in Adolescents, *Journal of Ankara University Faculty of Medicine*. 75; 2: 248–252. doi: 10.4274/atfm.galenos.2022.55706.
13. Patil N et al. (2022). Varicocele in adolescents – Does it safeguard future fertility? A single centre experience. *J Pediatr Urol*. 18: 5.e1. URL: <https://pubmed.ncbi.nlm.nih.gov/34980555/>.
14. Redmon JB, Carey P, Pryor JL. (2022). Varicocele – the most common cause of male factor infertility. *Hum Reprod Update*. 8: 53–58.
15. Schwentner C, Radmayr C, Lunacek A, Gozzi C, Pinggera GM, Neururer R et al. (2006). Laparoscopic varicocele ligation in children and adolescents using is.
16. Tulloch WS. (1984, Dec). Classic articles of urology revisited. Varicocele in subfertility. Results of treatment. By W. Selby Tulloch. 1955. *Urology*. 24(6): 647–651.
17. Vaganée D et al. (2018). Testicular asymmetry in healthy adolescent boys. *BJU Int*. 122: 654. URL: <https://pubmed.ncbi.nlm.nih.gov/29461677/>.
18. VanderBrink BA, Palmer LS, Gitlin J, Franco I, Levitt SB, Franco I. (2007). Lymphatic-sparing laparoscopic varicocele versus microscopic varicocele: is there a difference? *Pediatric urology*. 70; 6: 1207–1210.
19. Zampieri N et al. (2018). Semen analysis in patients treated for varicocele in pediatric age: are surgical outcomes enough to preserve the fertility potential? *Am J Clin Exp Urol*. 6: 149. URL: <https://pubmed.ncbi.nlm.nih.gov/30038947/>.

Відомості про авторів:

Дітяр Валерій Андрійович – д.мед.н., проф., зав. каф. дитячої хірургії ДЗ «Дніпровський державний медичний університет». Адреса: м. Дніпро, вул. Вернадського 9; тел. (056) 766-48-10. <https://orcid.org/0000-0002-3182-2512>.

Вернігора Денис Геннадійович – аспірант каф. дитячої хірургії ДЗ «Дніпровський державний медичний університет». Адреса: м. Дніпро, вул. Вернадського 9; тел. (056) 766-48-10. <https://orcid.org/0000-0001-6159-0866>.

Бойко Марина Василівна – лікар дитячий уролог, зав. відділення урології «Регіональний медичний центр родинного здоров'я» Адреса: м. Дніпро, вул. Космічна, 13; тел. (056) 766-48-10. <https://orcid.org/0000-0001-5199-5384>.

Обертинський Антон Вікторович – лікар дитячий уролог «Регіональний медичний центр родинного здоров'я» Адреса: м. Дніпро, вул. Космічна 13; тел. (056) 766-48-10. <https://orcid.org/0000-0003-2887-604X>.

Камінська Маріанна Олегівна – к.мед.н., доц. каф. дитячої хірургії ДЗ «Дніпровський державний медичний університет». Адреса: м. Дніпро, вул. Вернадського 9; тел. (056) 766-48-10. <https://orcid.org/0000-0001-5895-9562>.

Стаття надійшла до редакції 27.11.2022 р., прийнята до друку 14.03.2023 р.

A.A. Danylov, V.V. Gorelik, A.V. Shulga, K.V. Yachna

Pathologic external tibial torsion as one of the causes of knee joint dysfunction and formation of pronation deformity in children with cerebral palsy

Shupyk National Healthcare University of Ukraine, Kyiv

Paediatric Surgery(Ukraine).2023.1(78):110-118; doi 10.15574/PS.2023.78.110

For citation: Danylov AA, Gorelik VV, Shulga AV, Yachna KV. (2023). Pathologic external tibial torsion as one of the causes of knee joint dysfunction and formation of pronation deformity in children with cerebral palsy. Paediatric Surgery (Ukraine). 1(78): 110-118. doi: 10.15574/PS.2023.78.110.

Introduction. One of the complications of the clinical course of cerebral palsy in children is external torsion of the tibia. The issue of localization and the mechanism of its formation, as well as effective methods of its elimination, is debatable.

Purpose – to study the mechanisms of the formation of pathological external torsion of the tibia in children with cerebral palsy, its effect on knee joint contracture and foot deformity, and effective methods of their correction.

Materials and methods. The data obtained during the observation of 45 patients (90 cases) aged from 6 to 16 years with spastic diplegia, spastic tetraparesis and foot pronation were analyzed. To study the mechanisms of formation of external torsion of the lower leg and its correction, 2 groups of patients were selected. The Group I – 24 patients with internal rotation contractures of the hip joint (10 patients with internal rotation contractures of the hip joint; 10 patients – in combination with pathological antetorsion of the femoral neck; 4 patients – in combination with flexion contractures of the knee joints). The relationship between internal rotation contracture of the hip joint and external torsion of the tibia. The Group II consisted of 21 patients who were diagnosed with flexion contracture of the knee joints in combination with external torsion of the tibia. In order to study the effectiveness of operative treatment of knee flexion contracture and external torsion of the tibia in the Group II, 2 subgroups were distinguished: the subgroup IIA – 9 patients who underwent osteotomy of the tibial bone; the subgroup IIB – 12 patients who only underwent biceps femoris transposition.

Results. Based on the study of clinical and radiological indicators, it was established that pathological torsion of the tibial bone is combined with flexion contracture of the knee joints. Proximal derotational osteotomy of the tibia has a positive effect on the results of correction of knee flexion contracture and foot position.

Conclusions. The main reason for the formation of external torsion of the tibia is the imbalance of the flexor muscles of the knee joint and the supinator and pronator muscles of the foot. Proximal tibial derotation osteotomy eliminates not only pathological torsion, but also flexion contracture of the knee joints and excessive pronation of the foot.

The study was conducted in accordance with the principles of the Declaration of Helsinki. The study protocol was approved by the local ethics committees of all institutions participating in the study. Informed consent of the patients was obtained for the research.

No conflict of interests was declared by the authors.

Keywords: tibial torsion, cerebral palsy, pronation deformities of the feet.

Патологічна зовнішня торсія великогомілкової кістки як одна з причин дисфункції колінного суглоба та формування пронаційної деформації стоп у дітей з церебральним паралічем

О.А. Данилов, В.В. Горелік, О.В. Шульга, К.В. Ячна

Національний університет охорони здоров'я України імені П.Л. Шупика, м. Київ

Вступ. Одним з ускладнень клінічного перебігу церебрального паралічу в дітей є зовнішня торсія великогомілкової кістки. Дискусійним залишається питання щодо локалізації та механізму її формування, а також стосовно ефективних методів її усунення.

Мета – вивчити механізми формування патологічної зовнішньої торсії великогомілкової кістки в дітей із церебральним паралічем; виявити вплив на контрактуру колінного суглоба та деформацію стопи; визначити ефективні методи їхньої корекції.

Матеріали та методи. Проаналізовано дані, отримані під час спостереження за 45 пацієнтами (90 випадків) віком від 6 до 16 років зі спастичною диплегією, спастичним тетрапарезом і пронацією стопи. Для вивчення механізмів формування зовнішньої торсії гомілки та її корекції виділено дві групи пацієнтів. I група – 24 пацієнти з внутрішніми ротаційними контрактурами кульшового суглоба (10 пацієнтів із внутрішніми ротаційними контрактурами кульшового суглоба; 10 пацієнтів із поєднанням із патологічною антеторсією шийки стегнової кістки; 4 пацієнти з поєднанням зі згинальними контрактурами колінних суглобів). У пацієнтів I групи досліджено зв'язок між внутрішньою ротаційною контрактурою кульшового суглоба та зовнішньою торсією гомілки. II група – 21 пацієнт, у якого діагностовано згинальну контрактуру колінних суглобів у поєднанні із зовнішньою торсією гомілки. З метою вивчення ефективності оперативного лікування згинальної контрактури колінного суглоба та зовнішньої торсії гомілки в II групі виділено дві підгрупи: підгрупа IIА – 9 пацієнтів, яким проведено остеотомію великогомілкової кістки; підгрупа IIБ – 12 пацієнтів, яким проведено тільки транспозицію двоголового м'яза стегна.

Результати. На підставі вивчення клініко-рентгенологічних показників встановлено, що патологічна торсія великогомілкової кістки поєднується зі згинальною контрактурою колінних суглобів. Проксимальна деротаційна остеотомія великогомілкової кістки позитивно впливає на результати корекції згинальної контрактури в колінному суглобі та позицію стопи.

Висновки. Основною причиною формування зовнішньої торсії великогомілкової кістки є дисбаланс м'язів-згиначів колінного суглоба та м'язів-супінаторів і пронаторів стопи. Проксимальна деротаційна остеотомія великогомілкової кістки усуває не тільки патологічну торсію, але й згинальну контрактуру колінних суглобів і надмірну пронацію стопи.

Дослідження проведено відповідно до принципів Гельсінської декларації. Протокол дослідження ухвалено Локальною етичною комісією зазначеної в роботі установи. На проведення досліджень отримано інформовану згоду пацієнтів.

Автори заявляють про відсутність конфлікту інтересів.

Ключові слова: торсія великогомілкової кістки, дитячий церебральний параліч, пронаційні деформації стоп.

Introduction

One of the complications of the clinical course of cerebral palsy is pathological external torsion of the tibia [3,6,7]. The deformation causes a violation of the axis of movement in the knee joint, relative to the line of progression, with an abnormal knee moment in the frontal plane, which leads to impaired locomotion and a decrease in power moments in the ankle joint [1,20]. The above-mentioned changes cause instability of the knee joint, dystrophy of the ligamentous apparatus, and the formation of flexion contractures [8,24]. Shifting the support points to the medial side of the foot changes statics with the formation of its pronation deformation [12,26]. Until now, there is no single point of view on the mechanism of formation of external torsion of the tibial bone. Thus, some authors, considering the deformation as one of the options for the formation of the bone skeleton in the growth process, allow the possibility of its occurrence in children in the absence of visible pathological changes in the musculoskeletal system. At the same time, the need to correct the torsion at its high values is noted [10,18]. At the same time, there are indications of the occurrence of pathological external torsion during deformation and pathology of the knee joint as well as a compensatory reaction of the bones of the lower leg to the internal rotation of the femur or in response to pathological antetorsion of the neck of the femur [5,16,23,27,29]. In patients with cerebral palsy, the main factor causing pathological external torsion of the leg is muscle imbalance, which is confirmed by experi-

mental biomechanical research [13,17]. However, this point of view is contradicted by the observation of patients with lethargic paralysis of the lower limbs, in whom, in the absence of muscle strength, excessive external torsion of the leg is formed [2]. Considering this deformation from the position of the angle change between the transverse axes of the proximal and distal articular surfaces of the tibia, the authors do not indicate from which area the deformation begins and the localization of its epicenter [4,28]. In connection with this position, there are recommendations to perform an osteotomy of the lower third of the bones of the lower leg, although this technique does not eliminate the deformation of the bone in its proximal parts, but only makes it possible to restore the correct position of the foot in relation to the longitudinal axis of the lower limb [22].

There is an ongoing debate about the optimal methods and accuracy of measuring the tibial torsion angle. Computed tomography with high reliability allows you to determine the displacement of the transverse axes of the proximal and distal articular surfaces. However, the technique is faced with the need to perform a large number of sections and calculations to study different areas of deformation. Positive results were obtained when using a laser scanner with bone curvature mapping. The use of clinical methods for determining the torsion angle of the tibial bone based on the measurement of the thigh-foot angle (TFA) and transmalleolar axis (TMA), as well as using the «two fingers» test [14,19], is quite accurate. The disadvantages of the methods are the impossibility of determining the change in the curvature of

Оригінальні дослідження. Ортопедія

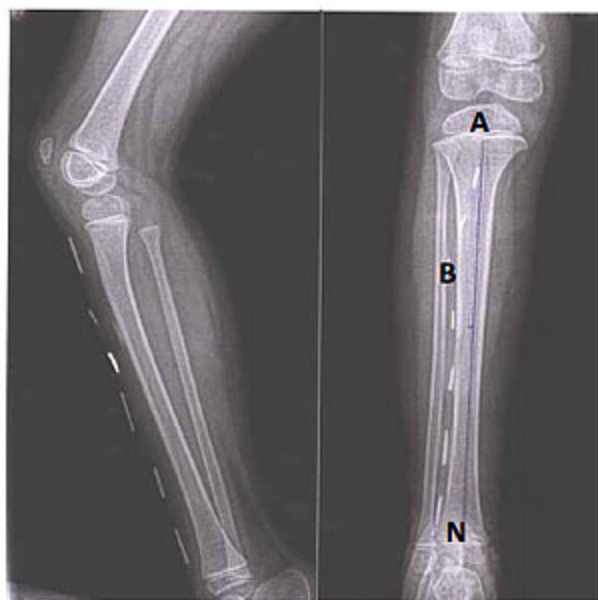

Fig. 1. Torsion angle calculation method: A – the line between the proximal and distal metaphysis of the tibia (continuous line); B – a dashed line that runs along the projection of the bone crest, N is the distance between the marking lines A and B

the bone along its length. Thus, the data of foreign and domestic authors testify to the importance of the problem and the difference in views on localization, causes, mechanism of formation of clinical manifestations of pathological external torsion of the tibial bone.

The purpose of the work is to study the mechanisms of the formation of pathological external torsion of the tibia in children with cerebral palsy, its effect on knee joint contracture, foot deformity and effective methods of their correction.

Materials and methods of the research

The data obtained during the observation of 45 patients (90 cases) aged from 6 to 16 years with spastic diplegia and spastic tetraparesis were analyzed. To study the mechanisms of formation of external torsion of the lower leg and its correction, 2 groups of patients were selected. The Group I consisted of 24 patients with internal rotation contractures of the hip joint (10 patients with internal rotation contractures of the hip joint; 10 patients – in combination with pathological antetorsion of the femoral neck; 4 patients – in combination with flexion contractures of the knee joints). The relationship between internal rotation contracture of the hip joint and external torsion of the tibia were observed. The Group II consisted of 21 patients who were diagnosed with flexion contracture of the knee joints in combination with external torsion of the tibia and pronation of the foot.

In both groups, pronation deformities of the feet of varying severity were observed.

In order to study the effectiveness of operative correction of knee flexion contracture and external torsion of the tibia in the Group II, 2 subgroups were distinguished: the subgroup IIA – 9 patients who underwent osteotomy of the tibial bone; the subgroup IIB – 12 patients who only underwent biceps femoris transposition.

Inclusion criteria: patients with internal rotation contractures of the hip joint, pathological antetorsion of the femoral neck, pathological external torsion of the tibia, flexion contractures of the knee joints and pronation deformities of the feet due to cerebral palsy.

Exclusion criteria: deformations of the bones of the lower leg, knee joint and foot, which were formed as a result of injuries, congenital and acquired diseases of the musculoskeletal system.

The following clinical and radiological methods were used: determination of active and passive movements in the hip, knee and ankle joints with gradation of contractures by degree. The longitudinal axis of the lower limb was examined using a slope lowered from the front upper iliac spine. Normally, the projection of the temple should pass through the center of the projection of the ankle joint. The angle of torsion of the tibial bone was determined by drawing with a marker, in the position of the patient on his back, the line of the longitudinal axis of the thigh, the longitudinal axis of the foot, the line connecting the parts of the medial and lateral bones that protrude. At the point of intersection of the longitudinal axes of the thigh and the TFA foot, torsion of the tibia was determined in degrees. The angle between the longitudinal axis of the thigh and the perpendicular to the joint line of the TMA ankle joint also makes it possible to determine the amount of bone torsion with high accuracy. Recently, the «second toe» test has become popular for measuring the torsion angle of the tibia: in a supine position, with the knee joint fully extended, the limb is rotated inward or outward until a position is reached in which the second toe becomes perpendicular to the horizontal plane. Then, without changing the position of the limb, the lower leg is bent to 90 degrees. Torsion is determined by the point of intersection of the horizontal line and the longitudinal axis of the lower leg. The antetorsion angle of the femoral neck was measured on radiographs of the hip joints (the norm is 15° - 30°). In the frontal projection of the foot, the Kite angle was assessed (norm $<30^{\circ}$). In order to study the torsional deformation of the tibia along the projection of the crest of the bone, metal markers with a length of about 0.5–1 cm were fixed using adhesive tape, starting from the tuberositas tibia to the projection of the ankle joint. On the anterior-posterior radiograph, the displacement of the markers was measured and the torsion angle was calcu-

Table 1

Relationship of external tibial torsion and foot pronation from concomitant deformities

Associated deformities	Indicators of tibial torsion	Valgus deviation of the heel bone
Hip contracture in the position of internal rotation	16.4°±1.7°	11.2°±2.4°
Flexion contractures of the knee joint	24.2°±3.1°	15.2°±1.5°
Antetorsion of the femoral neck	9.1°±2.1°	10.8°±1.6°

lated according to the formula $2\pi R/360 \times N$ (where R is the radius of the bone circumference, N – distance between A and B proximal and distal markers; A is the line between the proximal and distal metaphysis of the tibia; B is the line that runs along the projection of the bone crest). Torsion angle norm $<15^\circ$ (Fig. 1).

To determine the muscle mass, the transverse diameter of the biceps femoris muscle (m.) was measured, *m. semimembranosus*, *m. semitendinosus*, *m. tibialis anterior et posterior*, *m. peroneus brevis et longus*, *m. flexor digitorum longus*, *m. flexor hallucis longus* using ultrasound and measured their length, noting the points of their fixation to bones and fascia.

Statistical analysis. Numerical data were compared between groups and processed statistically with the determination of $M \pm m$ and the reliability coefficient according to the Student's t-test. The probability level is set at $P < 0.05$.

The study was approved by the Ethics Committee of the Shupyk National Healthcare University of Ukraine.

Results of the research

The patients of the Group I had a limitation of the external rotation of the hip in the supine position. The average values of rotational passive movements were $25.4 \pm 4.1^\circ$, active – $14.7 \pm 3.5^\circ$. The position of internal rotation of the hip in the vertical position is $20.2^\circ \pm 5.3^\circ$. Retraction of the anterior part of the gluteus medius muscle was the main reason for limiting the external rotation of the hip. During the clinical examination, the antetorsion angle of the femoral neck was $22.3^\circ \pm 2.5^\circ$, and the radiological one was $27.4^\circ \pm 5.2^\circ$. Thus, in patients of the Group I, the antetorsion angle corresponded to age. The evaluation of the external torsion of the tibial bone showed that its value was $16.4^\circ \pm 5.7^\circ$. No direct correlation was found between the degree of rotational contracture of the hip joint and the magnitude of the external torsion angle. No correlation was found between the femoral neck antetorsion angle and the tibial external torsion angle. In one (4.2%) patient with internal rotational contracture of the femur up to an angle of 30° , internal torsion of the tibia by 25° was noted. At the same time, in 4 (16.7%) patients with a combination of internal rotation position of the hip and flexion contractures of the knee joints of the 1st degree [7], the angle of external torsion of the tibia was

$24.2^\circ \pm 3.1^\circ$. Thus, the obtained data showed that there was no correlation between the internal rotational position of the femur and the external torsion of the tibial bone in the examined patients. Also, no direct relationship between the femoral neck antetorsion angle and tibial torsion was found. 4 (16.7%) patients with a combination of internal rotation contractures of the hip joints and flexion contractures of the knee joints of the 1st degree had increased external torsion of the lower leg. The analysis between the pronation position of the feet and the internal rotational contractures of the hip joints, without pathological external torsion of the leg, showed the absence of their dependence. Therefore, taking into account the fact that external torsion in the Group I was observed only in 4 (16.7%) children, it can be said that the pronation deformation of the feet was not always combined with the internal rotation of the hip. However, in 22 patients who were diagnosed with external torsion of the lower leg, pronation of the feet was observed (Table 1).

The study of clinical and radiological data obtained before surgical treatment in patients of the Group II showed that external torsion of the leg was present in 18 (85.7%) patients, and all patients of the Group II were diagnosed with flexion contracture of the knee joints. A direct relationship between the degree of flexion contractures and the torsion angle of the lower leg was observed (Fig. 2).

The greatest value of external rotation of the leg was in patients with II-III degree contractures. Thus, in patients of the Group II, there was a direct relationship between the degree of external torsion of the tibia and the flexion contracture of the knee joints: the greater the contracture of the knee joints, the greater the torsion of the tibia. The obtained data showed that the magnitude of the amplitude of active and passive movements in the knee joints, which indicates the degree of muscle dysfunction, also affected the level of external rotation of the lower leg. The smaller the difference between these indicators, the higher the values of tibial torsion in patients of the Group II (Fig. 3).

So, if the muscles of the semigroup are attached in the area of the upper third of the metaphysis of the tibia, then most of the biceps is attached more distally, performing external rotation of the lower leg. Analysis of the decomposition of forces on the upper third of the

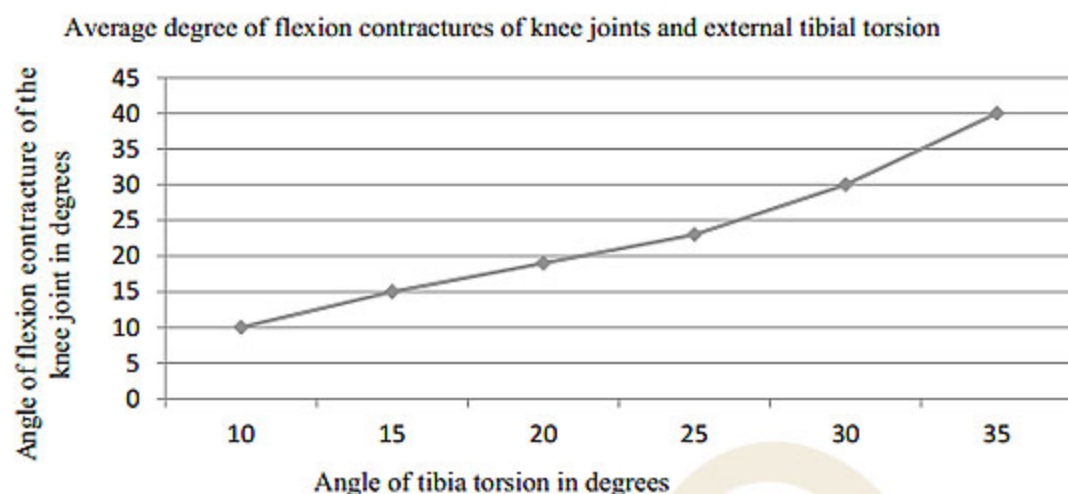


Fig. 2. Dependence of knee joint flexion contractures and external tibial torsion in patients of the Group II

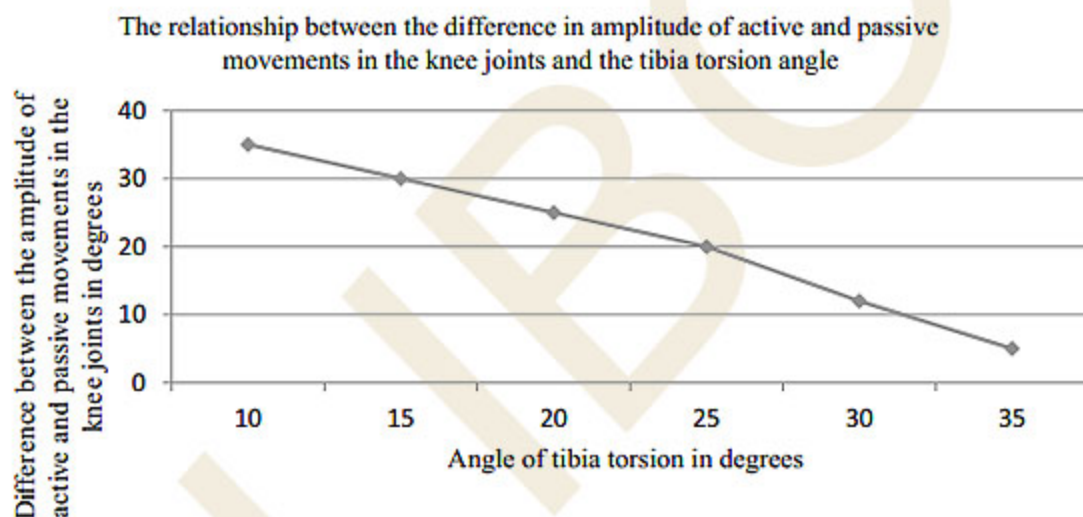


Fig. 3. Correlation between the difference in the amplitude of active and passive movements in the knee joints and the angle of tibial torsion in patients of the Group II

tibia indicates that the main points of attachment of the muscles of the Semi group, which rotate the tibia to the middle, are located proximal to the fixation point *m. biceps femoris*, which rotates the lower leg outward and intertwines with the fascia of the lower leg to its middle third. This action causes the tibia to twist outward. This mechanism can explain the positive effect of tendon transplantation *m. biceps femoris* on the tubercle of the tibia with simultaneous elimination of its external torsion by proximal isolated metaphyseal osteotomy. At the same time, along with the change in the function *m. biceps femoris*, which becomes an extensor of the lower leg, the points of attachment of the muscles of the Semi group converge, the duration of their force contraction phase decreases, thereby preventing the recurrence of

flexion contracture of the knee joint. Decomposition of forces shows that the distance between the points of fixation of the muscles that rotate the lower leg inward (muscles of the semigroup) and outward (*m. biceps femoris*) is the zone of formation of deformation, the beginning of which falls on the area of the tibial tuberosity, and the end – on the level of its middle third. In this area of the lower leg, there is an arc-shaped curvature of the front edge of the tibia with the base facing the medial side. The main reason is, in our opinion, the compensatory reaction of the bone to its pathological twisting. That is, the deformation has a combined character. There is a direct relationship between the amount of arcuate curvature of the tibia and its external torsion. It should be noted that in 20 patients of the Group I without tor-

sional deformation of the tibia, there was no curvature of its front edge in the frontal plane. The data of clinical observations are confirmed by X-ray indicators. On radiographs of the bones of the lower leg in a direct projection with the designation of the front edge of the tibia, it can be seen that the deviation of the line of projection of the front ridge of the tibia outward began distal to the projection of the lower pole of the tubercle of the tibia and ended in its middle third (Fig. 1).

In the lower third of the tibia, starting from its upper edge, an increase in torsion was not observed.

In order to practically confirm this position, a comparative analysis of the results of surgical correction of flexion contracture of the knee joints after 24 months of observation in patients of the Group II was carried out. In the subgroup IIA, the angle of external torsion of the tibial bone before the operation was $40.3^{\circ} \pm 3.4^{\circ}$. The correction angle was noted within $17.6^{\circ} \pm 4.1^{\circ}$. To study the effect of derotational osteotomy on the position of the foot, the Kyte angle was analyzed on the frontal radiographs of the foot with load before and after the operation, as well as the angle of valgus deviation of the calcaneus during the clinical examination. Indicators of the Kite angle before the operation were $42.3^{\circ} \pm 3.2^{\circ}$, and after correction – $28.2^{\circ} \pm 2.1^{\circ}$. The values of calcaneus valgus deviation were $11.3^{\circ} \pm 2.3^{\circ}$ before surgery and $5.1^{\circ} \pm 1.5^{\circ}$ after surgery. Therefore, the elimination of external torsion of the tibia had a positive effect on the position of the foot (Fig. 4).

In the IIB subgroup, after 24 months of follow-up, the results were less significant. The angle of correction of the external torsion of the tibial bone was $34.6^{\circ} \pm 4.1^{\circ}$, the Kite angle was $41.2^{\circ} \pm 0.8^{\circ}$. The angle of valgus deviation of the calcaneus before the operation was $10.2^{\circ} \pm 2.7^{\circ}$, after the operation – $9.3^{\circ} \pm 1.2^{\circ}$. Taking into account the measurement error, we can say that the indicators have not changed (Table 2).

Recurrences of flexion contractures of the knee joints were noted in 5 patients of the IIB group, which amounted to 41.7%. 14 months after the operation in these patients, the limitation of active leg extension was 15° – 25° ,

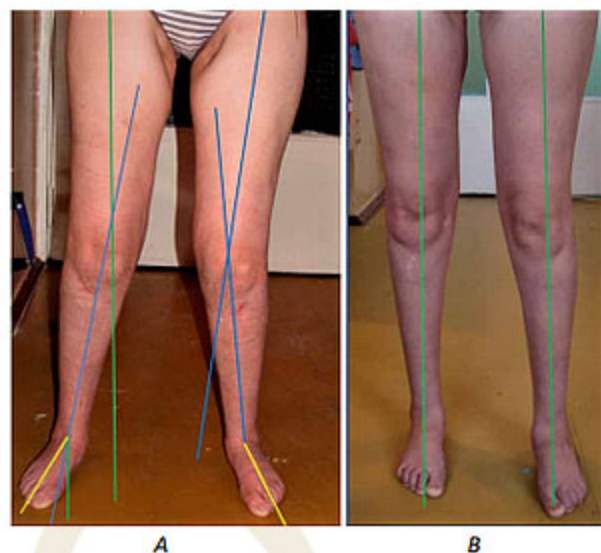


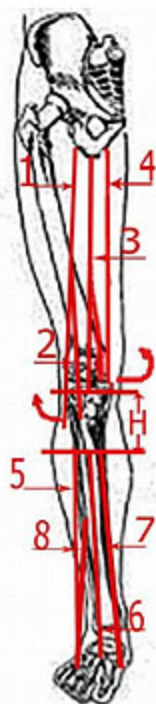Fig. 4. Photographs of the lower limbs of patient V, 14 years old. Diagnosis: cerebral palsy, flexion contracture of the knee joints. Subgroup IIA. A – violation of the co-axis of the hip, lower leg and foot before surgical treatment (green – axis of the hip; blue – axis of the lower leg; yellow – axis of the foot); B – achievement of hip, lower leg and foot alignment after surgical treatment (green – lower extremity axis)

passive – 7 – 14° . A direct relationship was observed between the degree of contracture before surgery and the degree of limitation of movements in the joint as a result of recurrence.

In 1 (8.3%) patient of the IIB subgroup during 18 months of observation, a deformation of the right tibial bone with the convex side to the back was formed. The deformation was accompanied by recurvature of the lower leg and hyperextension of the knee joint. Before the operation, the external torsion of the tibia was 43° on the right and 34° on the left. The angle of correction of the right tibia is 37° , the left tibia is 16° . Taking into account the instability of the right knee joint, a corrective tibial osteotomy was performed in the area of the epicenter of the deformation, with the elimination of bone bending and internal torsion of the distal fragment by 10° . 4 months after the repeated operation, the lower ex-

Table 2
Results of correction of flexion contracture of the knee joint

Ro readings in degrees	Subgroup A n=18 M±m		Subgroup B n=24 M±m		P
	Before the operation	After the operation (24 months)	Before the operation	After the operation (24 months)	
Tibial torsion of the tibia bones	40.3±3.4	17.6±4.1	40.3±3.4	34.6±4.1	p<0.05
Angle Kite	42.3±3.2	28.2±2.1	46.3±1.7	41.2±0.8	p<0.05
Angle of knee joint contracture	45.1±1.2	20.5±16.7	44.2±3.2	35.6±2.5	p<0.05



Notes: 1 – *caput longus m. biceps femoris*; 2 – *caput brevis m. biceps femoris*; 3 – *m. semimembranosus*; 4 – *m. semitendinosus*; 5 – *mm. peroneus longus and brevis*; 6 – *m. tibialis anterior*; 7 – *m. tibialis posterior*; 8 – *mm. extensor digitorum longus and extensor Hallucis longus*; H – distance between fixation points *m. biceps femoris* and *m. semi* of group.

Fig. 5. Influence of the lower leg muscles on the formation of the external torsion of the tibia

tremity was able to flexion, active extension of the knee up to 180° , the patient fully loads the extremity, walks independently. The achieved result was maintained throughout the observation period.

Therefore, when analyzing the results of the study of the external torsion of the tibia and the influence of the muscles of the lower leg on its formation, the points of fixation of the muscles, their function, and the decomposition of the forces acting on the bone were taken into account. Moreover, the last factor was considered from the standpoint of their influence on the position of the foot. The points of attachment of the muscles and the direction of the force acting on the foot made it possible to distinguish two groups of muscles that affect the external torsion of the tibial bone. One – with a zone of attachment to the posterior or posterolateral surface of the tibia, as well as the posterior-medial surface of the fibula. It includes the flexor muscles of the foot and fingers, as well as its supinator (*m. tibialis posterior*). The direction of the forces of action of these muscles is located strictly to the center of the foot or its medial edge, that is, no twisting moment on the bone is observed. The

second group of muscles is attached to the front and anterolateral surface of the tibia. Their force vector is directed both to the center of the foot and to the medial edge (*m. tibialis anterior*) and to the center and lateral edge (*m. et tensor digitorum longus*), while balancing the force of action of these muscle groups. At the same time, the vector of action of the fibula muscles is directed back and to the side, thereby causing pronation of the foot and torsion of the tibia outward through the interosseous membrane. Therefore, the pronation effect of the fibular muscles and partially the extensors of the toes has a direct torsional effect on the tibia, as well as indirectly through the tibiotarsal joint during pronation deformation of the foot (Fig. 5).

Discussion

It is known that the main factor affecting the formation of flexion contractures of the knee joint is a functional imbalance between the flexor muscles and the extensor muscles of the lower leg [8]. We noted the influence of muscle retraction on the amount of torsion of the tibial bone. According to the classification of the degree of violation of muscle tone, in severe stages of deformation, their rigidity was present, characterized by a sharp loss of both elasticity and contractility. The existence of a correlation between the degree of flexion contractures of the knee joints and the external torsion of the tibia raises the question of the mechanism of the formation of the latter. A comparative assessment of muscle mass, including the determination of the cross-sectional dimensions of the muscles and their length, showed that the main dominant force that causes contracture of the knee joint is the biceps femoris muscle, which is attached to the head of the fibula by one part of the tendon and others more distally – to the lower leg fascia. Another group of flexors of the tibia (Semi group) is fixed to the medial condyle of the tibial bone (internal bundle of the semimembranous muscle), the tuberosity of the tibial bone, as well as to the capsule of the knee joint, forming the popliteal ligament and the fascia of the popliteal muscle.

I.M. Engel et al. note the role of excessive antetorsion of the neck of the femur on the formation of external torsion of the tibia [10]. The author analyzed observations mainly in children without pathology of the nervous system. H.Y. Kim et al., N.A. Flack et al. in the study of biomechanical factors affecting the torsion of the femur and tibia, the leading role of the muscle component is noted. It has been proven that in cerebral palsy, the main factor influencing the torsion of the femur is the moment of force developed by the gluteal muscles, *m. tensor fascia lata* [11,16]. Our observations confirmed

the opinion about the leading role of a minor static effect on tibial torsion of excessive antetorsion of the femoral neck and internal rotational contracture of the hip joint. D.A. Dolgin et al., B. Lofterod et al. showed the effectiveness of eliminating torsional deformations of the femur and tibia to improve static walking locomotion in patients with cerebral palsy [9,21]. D.D. Ryan et al., W. Michael propose to eliminate pathological external torsion of the tibia with the help of distal osteotomy of the tibia and fibula bones [5,25]. E. Andrisevic conducted a study of the effect of isolated detorsion distal tibial osteotomy on the anatomical relationship of the lower leg bones in 25 patients with cerebral palsy using computed tomography. The average values of the angle of detorsion were 21.6 degrees. In 9 cases, immediately after the operation, a subluxation was observed in the proximal tibiofibular syndesmosis, which was remodeled after 12 months [3]. W.F. Krengel et al. conducted a comparative analysis of proximal and distal derotational osteotomies of the tibia. Complications after proximal osteotomies were noted in 13% of patients [18]. Our own observations showed the presence of complications in the form of the formation of anterior-concave tibial deformity in the area of the osteotomy and instability in the knee joint in only one patient. Torsional correction in this case was 37°. The main cause of the complication, in our opinion, was a large angle of correction, which led to a sharp change in the ratio of the bones of the lower leg in the proximal tibiofibular syndesmosis, compression in the anterior epiphyseal cartilage of the tibia and its deformation during growth. In favor of using a proximal osteotomy of the tibia, there are strong arguments such as a shorter period of bone consolidation in the area of the osteotomy and correction directly in the deformation zone.

Conclusions

A direct relationship between the degree and duration of the clinical course of knee flexion contracture and the amount of external torsion of the tibial bone was noted. The main reason for the formation of external torsion of the lower leg is the imbalance of the flexor muscles of the knee joint. The thesis of compensatory torsion of the tibia in response to internal rotation contracture of the hip joint or pathological antetorsion of the femoral neck is not confirmed. In most cases, external torsion of the lower leg is accompanied by a pronation position of the feet. An imbalance between the foot supinator and pronator muscles is an additional factor affecting the formation of external torsion of the tibial bone and pronation deformations of the feet.

The problem of pathological torsion of the tibial bone requires further study. Research into the causes of exter-

nal torsion of the tibia and pronation of the foot will contribute to the improvement of methods of operative treatment of knee contractures and the reduction of the number of recurrences.

Financing. The work was carried out at the expense of the authors' own funds.

No conflict of interests was declared by the authors.

References/Література

1. Aiona M, Calligeros K, Pierce R. (2012). Coronal plane knee moments improve after correcting external tibial torsion in patients with cerebral palsy. *Clin Orthop Relat Res.* 470 (5): 1327–1333.
2. Alyakin LN. (1969). Pathological torsion of the leg bones in patients with the consequences of poliomyelitis. Author's abstract Ph.d. L: 18. [Алякин ЛН. (1969). Патологическая торсия костей голени у больных с последствиями остеомиелита. Автореферат дис канд мед наук. Л: 18].
3. Andrisevic E, Westberry DE, Pugh LI et al. (2016). Correction of tibial torsion in children with cerebral palsy by isolated distal tibia rotation osteotomy: a short-term, in vivo anatomic study. *J Pediatr Orthop.* 36 (7): 743–748.
4. Carriero A, Zavatsky A, Stebbins J et al. (2009). Correlation between lower limb bone morphology and gait characteristics in children with spastic diplegic cerebral palsy. *J Pediatr Orthop.* 29 (1): 73–79.
5. Chapman MW. (2000). *Orthopedic surgery.* Philadelphia. 3: 1422.
6. Chen BP-J. (2018). Measuring Femoral and Tibial Torsion in Children with Cerebral Palsy. In book: *Cerebral Palsy: 1–20.* doi: 10.1007/978-3-319-50592-3_203-1.
7. Danylov AA, Pylypchuk OR, Mashurenko VI, Neh AA. (2007). Anatomicheskie izmeneniya bedrennykh i bolshhebercovykh kostey u bolnykh cerebralnum paralichom. *Khirurgiia dytiachoho viku.* III-2: 8–13. [Данилов АА, Пилипчук ОР, Машуренко ВІ, Нех АА. (2007). Анатомические изменения бедренных и большеберцовых костей у больных церебральным параличом. Хирургия дитячого віку. III-2: 8–13].
8. Danylov OA. (2015). Mechanizm formirovaniya i klinicheskoe techenie sgiбатelnykh kontraktur kolennykh susnavov u bolnykh s cerebralnum paralichom. *Khirurgiia dytiachoho viku.* 50–51 (1–2): 61–67. [Данилов АА. (2015). Механизм формирования и клиническое течение сгибательных контрактур коленных суставов у больных с церебральным параличом. Хирургия дитячого віку. 50–51 (1–2): 61–67].
9. Dodgin DA, De Swart RJ, Stefko RM et al. (1998). Distal tibial/fibular derotation osteotomy for correction of tibial torsion: review of technique and results in 63 cases. *J Pediatr Orthop.* 18 (1): 95–101.
10. Engel GM, Staheli LT. (1974). The natural history of torsion and other factors influencing gait in childhood. A study of the angle of gait, tibial torsion, knee angle, hip rotation and development of the arch in normal children. *Clin Orthop Relat Res.* 99: 12–17.
11. Flack NAMS, Nicholson HD, Woodley SJ. (2012). A review of the anatomy of the hip abductor muscles, gluteus medius, gluteus minimus, and tensor fascia lata. *Clin Anat.* 25 (6): 697–708.
12. Gafarov KhZ. (1990). Treatment of foot deformities in children. *Kazan: 176.* [Гафаров ХЗ. (1990). Лечение деформаций стоп у детей. Казань: 176].
13. Gafarov HZ. (2012). Biomechanics of torsion development of the tibial bones and foot bones in children. *Aktualne problem medicine.* 8 (64): 37–40. [Гафаров ХЗ. (2012). Биомеханика торсионного развития берцовых костей и костей стопы у детей. Актуальные проблемы медицины. 8 (64): 37–40].
14. Hazlewood ME, Simmons AN, Johnson WT et al. (2007). The Footprint method to assess transmalleolar axis. *Gait Posture.* 25 (4): 597–603.

Оригінальні дослідження. Ортопедія

15. Helal AM, El-Negmy EH, Zaky NA. (2022). Impact of femoral anteversion and tibial torsion on balance in children with spastic diplegic cerebral palsy. *International Journal of Health Sciences*. 6 (S7): 4572–4584.
16. Kim HY, Lee SK, Lee NK, Choy WS. (2012). An anatomical measurement of medial femoral torsion. *J Pediatr Orthop B*. 21 (6): 552–557.
17. King HA et al. (2016). Torsion Problems in Cerebral Palsy. *SAGE Journals*. 4: 4. <https://doi.org/10.1177/107110078400400403>.
18. Krengel 3rd WF, Staheli LT. (1992). Tibial rotational osteotomy for idiopathic torsion. A comparison of the proximal and distal osteotomy levels. *Clin Orthop Relat Res*. 283: 285–289.
19. Lee SH, Chung CY, Park MS, Choi IH, Cho T-J. (2009). Tibial torsion in cerebral palsy: validity and reliability of measurement. *Clin Orthop Relat Res*. 467 (8): 2098–2104.
20. Liu X, Kim W, Drerup B, Mahadev A. (2005). Tibial torsion measurement by surface curvature. *Clin Biomech*. 20 (4): 443–450.
21. Lofterod B, Terjesen T. (2010). Changes in lower limb rotation after soft tissue surgery in spastic diplegia. *Acta Orthop*. 81 (2): 245–249.
22. Manouel M, Johnson LO. (1994). The role of fibular osteotomy in rotational osteotomy of the distal tibia. *J Pediatr Orthop*. 14 (5): 611–614.
23. Min JJ, Kwon S-S, Kim TK et al. (2021). Evaluation of factors affecting external tibial torsion in patients with cerebral palsy. *BMC Musculoskelet Disord*. 12; 22 (1): 684.
24. Park H-S, Wilson NA, Zhang L-Q. (2008). Gender differences in passive knee biomechanical properties in tibial rotation. *Orthop Res*. 26 (7): 937–944.
25. Ryan DD, Rethlefsen SA, Skaggs DL, Kay RM. (2005). Results of tibial rotational osteotomy without concomitant fibular osteotomy in children with cerebral palsy. *J Pediatr Orthop*. 25 (1): 84–88.
26. Schrock RD. (1969). Peroneal nerve palsy following derotation osteotomies for tibial torsion. *Clin Orthop*. 62: 172–177.
27. Staheli LT, Engel GM. (1972). Tibial torsion: a method of assessment and a survey of normal children. *Clin Orthop Relat Res*. 86: 183–186.
28. Sutherland DH, Davids JR. (1993). Common gait abnormalities of the knee in cerebral palsy. *Clin Orthop Relat Res*. 288: 139–147.
29. Turner MS, Smillie IS. (1981). The effect of tibial torsion of the pathology of the knee. *J Bone Joint Surg Br*. 63-B (3): 396–398.

Відомості про авторів:

Данилов Олександр Андрійович – д.мед.н., проф., каф. дитячої хірургії НУОЗ України імені П.Л. Шупика. Адреса: м. Київ, вул. Дорогожицька, 9. <https://orcid.org/0000-0002-4605-7032>.

Горелик Валерія Володимирівна – к.мед.н., доц. каф. дитячої хірургії НУОЗ України імені П.Л. Шупика. Адреса: м. Київ, вул. Дорогожицька, 9. <https://orcid.org/0000-0002-2702-7946>.

Шульга Олександр Володимирович – Phd, лікар ортопед-травматолог дитячий Київської обласної дитячої лікарні №2. Адреса: м. Біла Церква, Київської обл., вул. Шолом-Алейхема, 46. <https://orcid.org/0000-0002-9962-2816>.

Ячна Катерина Валеріївна – лікар ортопед-травматолог дитячий КНП «КДЦД Дніпровського району м.Києва». Адреса: м.Київ, вул. Микільсько-Слобідська, 4Б. <https://orcid.org/0000-0003-4023-3733>.

Стаття надійшла до редакції 04.10.2022 р., прийнята до друку 14.03.2023 р.

УДК 616.36-089.8-053.2+616.62-007.46

О.П. Джам, О.К. Слепов, В.П. Сорока

Хірургічне лікування повного тубулярного подвоєння товстої кишки, асоційованого з природженою аноректальною вадою розвитку – ректовестибулярною норницею та аномаліями сечостатевої системи

Центр неонатальної хірургії вад розвитку та їх реабілітації ДУ «Інститут педіатрії, акушерства і гінекології імені академіка О.М. Лук'янової НАМН України», м. Київ

Paediatric Surgery(Ukraine).2023.1(78):119-126; doi 10.15574/PS.2023.78.119

For citation: Dzham OP, Slepov OK, Soroka VP. (2023). Surgical treatment of complete tubular doubling of the colon associated with congenital anorectal malformation – rectovestibular fistula and anomalies of the urogenital system. Paediatric Surgery (Ukraine). 1(78):119-126. doi: 10.15574/PS.2023.78.119.

Подвоєння товстої кишки є рідкісною, складною природженою аномалією, як у плані діагностики, так і у виборі лікувальної тактики. Пацієнти з цією патологією потребують ретельного комплексного обстеження для визначення типу подвоєння (кістозного, дивертикулярного або тубулярного) та діагностики можливих асоційованих вад розвитку, зокрема сечостатевої системи.

Аноректальні дуплікації в більшості випадків являють собою тубулярні подвоєння, які закінчуються дистальними норницями / норницею на промежину або в сечостатеву систему. Хірургічне лікування цієї вади розвитку потребує диференційованого підходу в кожного пацієнта. Дотепер застосовуються різні методи хірургічної корекції цієї вади: розсічення загальної стінки, резекція лише дублюючого відділу, резекція обох ділянок подвоєної товстої кишки, мукозектомія дублюючої кишки. Головним їхнім завданням є максимальне збереження анатомічної цілісності основної кишки, з адекватним її кровопостачанням. У післяопераційному періоді пацієнти обов'язково потребують постійного контролю та проведення реабілітаційного лікування.

Мета – провести аналіз методів корекції цієї вади та оцінити їх ефективність; навести випадок власного етапного хірургічного лікування повного тубулярного подвоєння ТК, асоційованого з природженою аноректальною вадою розвитку – ректовестибулярною норницею та аномаліями сечостатевої системи.

Запропонована нами етапність хірургічного лікування повного тубулярного подвоєння товстої кишки, з ректовестибулярною норницею, дала змогу нормалізувати моторно-евакуаторну функцію сформованої основної кишки та утримуючу функцію анального сфінктерного апарату з хорошим функціональним результатом.

Дослідження виконано відповідно до принципів Гельсінської декларації. Протокол дослідження ухвалено Локальним етичним комітетом зазначеної в роботі установи. На проведення досліджень отримано інформовану згоду батьків дитини.

Автори заявляють про відсутність конфлікту інтересів.

Ключові слова: подвоєння товстої кишки, природжена аноректальна вада розвитку, ректовестибулярна норниця, аномалія сечостатевої системи, хірургічне лікування, діти.

Surgical treatment of complete tubular doubling of the colon associated with congenital anorectal malformation – rectovestibular fistula and anomalies of the urogenital system

O.P. Dzham, O.K. Slepov, V.P. Soroka

Center for neonatal surgery for malformations and their rehabilitation SI «Institute of Pediatrics, Obstetrics and Gynecology named after academician O.M. Lukyanova of the NAMS of Ukraine», Kyiv

Doubling of the colon is a rare, complex congenital anomaly, both in terms of diagnosis and in the choice of treatment tactics. Patients with this pathology need a thorough comprehensive examination to determine the type of doubling (cystic, diverticular or tubular) and to diagnose possible associated malformations, in particular, the genitourinary system.

Огляди

Anorectal duplications in most cases are tubular doublings that end in distal fistula / fistula on the perineum, or in the genitourinary system. Surgical treatment of this malformation requires a differentiated approach for each patient. Until now, various methods of surgical correction of this defect are used: dissection of the common wall, resection of only the duplicate section, resection of both parts of the double colon, mucosectomy of the duplicate intestine. Their main task is to maximize the anatomical integrity of the colon, with adequate blood supply. In the postoperative period, patients definitely need constant monitoring and rehabilitation treatment.

Purpose – to analyze the methods of correction of this defect and evaluate their effectiveness; to present a case of our own staged surgical treatment of complete tubular doubling of the TC associated with congenital anorectal malformation – rectovestibular fistula and anomalies of the genitourinary system.

Our proposed phased surgical treatment of complete tubular doubling of the colon, with rectovestibular fistula, allowed to normalize of the motor-evacuatory function of the formed main intestine and the retaining function of the anal sphincter apparatus with good functional results. The study was conducted in accordance with the principles of the Declaration of Helsinki. The research protocol was approved by the Local Ethics Committee of the institution mentioned in the work. Informed consent from the child's parents was obtained for the research.

No conflict of interests was declared by the authors.

Keywords: doubling of the colon, congenital anorectal malformation, rectovestibular fistula, anomaly of the genitourinary system, surgical treatment, children.

Вступ

Подвоєння шлунково-кишкового тракту (ШКТ) можуть виникати в будь-якому його відділі і зустрічаються з частотою від 1 на 4500 до 1 на 10 тис. живонароджених дітей та становлять 0,2% усіх природжених вад розвитку (ПВР) [2,3,16].

Подвоєння товстої кишки (ТК), за даними різних досліджень, становить 4–13% усіх дуплікацій ШКТ. Воно може бути кістозним, дивертикулярним або тубулярним, а дублююча частина може розміщуватися на брижовому або антибрижовому боці. Винятковим варіантом подвоєння ТК є так звана «Y- або T-подібна форма» [12,14,20,26,27,30].

Аноректальні дуплікації становлять 5% усіх подвоєнь ШКТ. Вони являють собою тубулярні подвоєння, які з'єднані з ТК дистальними норицями / норицею, закінчуються в сечостатевоу систему або на промежину і відкриваються допереду від прямої кишки (ПК) та позаду сечового міхура і піхви [6,9,25].

Крім аномалій сечостатевої системи, дуплікації ТК можуть поєднуватися з іншими асоційованими вадами: аномаліями хребта та лобкового симфізу, омфалоцеле [3,19]. Також є повідомлення, що в дорослих пацієнтів діагностується гетеротопія слизової оболонки, що може спричинити розвиток кровотечі та злоякісних новоутворень [8,15,17,22].

У літературі описано різні терміни і методи лікування цієї рідкісної та складної вади розвитку ШКТ, які різняться між собою.

У цьому дослідженні наводимо ще один випадок етапного хірургічного лікування повного тубулярного подвоєння ТК з ректовестибулярною норицею, згідно з класифікацією J.J. Kottra і W.J. Doodds (Тип II Б), а Mukul Kothari та співавт. (Група I, A1), з добрим віддаленим функціональним результатом.

Мета дослідження – провести аналіз методів корекції цієї вади та оцінити їх ефективність; навести

випадок власного етапного хірургічного лікування повного тубулярного подвоєння ТК, асоційованого з природженою аноректальною вадою розвитку – ректовестибулярною норицею та аномаліями сечостатевої системи.

Дослідження виконано відповідно до принципів Гельсінської декларації. Протокол дослідження ухвалено Локальним етичним комітетом зазначеної в роботі установи. На проведення досліджень отримано інформовану згоду батьків дитини.

Клінічний випадок

У відділенні хірургічної корекції природжених вад розвитку в дітей ДУ «Інститут педіатрії, акушерства і гінекології імені академіка О.М. Лук'янової НАМН України» (ДУ «ІПАГ імені академіка О.М. Лук'янової НАМН України») перебувала на лікуванні *дівчинка О.*, 1 міс., з рідкісними, асоційованими ПВР: повним тубулярним подвоєнням ТК, аноректальною мальформацією з ректовестибулярною норицею та аномаліями сечостатевої системи.

Народилася в одному з обласних центрів України, від I вагітності, I пологів, природним шляхом, у терміні гестації 40 тижнів, з масою тіла 3400 г. Спадковість не обтяжена. Перебіг вагітності – без ускладнень. Під час планових пренатальних ультразвукових досліджень ПВР не діагностовані. Після народження дитини меконій відійшов у 1-шу добу життя. Після виписки з пологового будинку виявлено збільшення в об'ємі живота на 5-ту добу, за наявності самостійного випорожнення, кашоподібної консистенції, через анус. Перше виділення калу з піхви діагностовано лише через 2 тижні. Дитину консультовано дитячим хірургом за місцем проживання – діагностовано ректовестибулярну норицю.

Дівчинку госпіталізовано до клініки зі скаргами на виділення калу зі статевих шляхів, схильність до

закрепів, здуття живота. Розвиток дитини відповідав віку. За 1 місяць і 1 тиждень прибавила в масі тіла 1400 г. Живіт був збільшений в об'ємі, пальпаторно м'який і безболісний. За самостійної дефекації, кратністю 1 раз на добу, кашоподібної консистенції, дитина сильно тужилася, відмічалася виділення рідкого калу і газів через піхву. Сечовипускання було вільне, безболісне, але відмічалася гіперемія в ділянці промежини та навколо піхви. Під час огляду зовнішніх статевих органів, праворуч і ліворуч від клітора, діагностовано дві уретри, які в подальшому катетеризовані. Окремо з кожного катетера отримано сечу. Також діагностовано два входи у піхву. Ректальна нориця шириною до 3 мм відкривалася у вестибулум. Розміщення її ексцентричне, розташоване на 2–3 мм праворуч від входу у праву половину піхви. Анальний отвір – в анатомічному місці. При калібровочному бужуванні (буж Гегара № 10) стенозу не виявлено.

Дитині проведено комплексне обстеження. Загальноклінічні дослідження відповідали віковій нормі. За даними ультразвукового дослідження органів черевної порожнини та малого таза діагностовано подвоєння сечового міхура. З боку інших органів і систем патології не виявлено. За даними фістулографії виявлено ректовестибулярну норицю неправильної звивистої форми, з нерівним чітким контуром, сполучену з просвітом дублюючої ПК. За даними рентгенконтрастного дослідження через анальний канал відмічено: просвіт прямої та дистальна частина сигмоподібної кишки помірно звужені, їхні стінки ригідні, вищерозташовані відділи незначно розширені. Сигмоподібна та низхідна частина ободової кишки (ОК) розміщені звичайно. Сліпа, висхідна, поперечноободова кишки (ПОК) розміщені горизонтально, у центральній частині черевної порожнини. Ілеоцекальний кут (ІЦК) розміщений праворуч, ближче до проекції зв'язки Трейца. Під час ректороскопії тубус ректоскопа вільно введено в просвіт ПК. На відстані 3 см від ануса (дитина на спині) по передній стінці визначено вип'ячування слизової – загальна стінка основної та дублюючої ПК.

Після обстеження встановлено діагноз «Множинні вади розвитку: повне тубулярне подвоєння ТК з ректовестибулярною норицею, тип II Б, незавершений поворот кишечника, II ст., подвоєння сечового міхура, уретри і піхви».

Проведено етапне хірургічне лікування. У віці 1 місяць – **операція №1**: резекція правих відділів дублюючої ОК (сліпої, висхідної, правого відділу ПОК) та виведення кінцевої трансверзостоми. *Особливості операції*. Середина лапаротомія. Під час

ревізії виявлено, що вся ТК, від сліпої до прямої, подвоєна. Сліпа, висхідна та праві відділи ПОК – у вигляді двох ізольованих трубок, загальним діаметром до 5 см, і розділені на всьому протязі маленькою борозною. Основна кишка – ширша, має власну брижу, яка відходить від загальної. Дублююча кишка – вузла, але також має власне кровопостачання. У подальшому подвоєна кишка утворює спільну брижу. У малому тазі вона прилягає до піхви і утворює ректовестибулярну норицю, діагностовано шляхом введення катетера. Сечовий міхур розділений борозною на дві частини, у кожній з яких пальпується свій сечовий катетер. На обох яєчниках виявлено кісти, з прозорим вмістом, до 1,0 см у діаметрі – вони не видалялися. Оцінивши стан подвоєної ТК, вирішено видалити дублюючу кишку, до місця закінчення окремої брижі. Використовуючи гідропрепарування, проведено її розділення на протязі 20 см від рівня баугіневої заслінки до тих пір, поки кишкові трубки почали розділятися тільки слизовою оболонкою. На цьому рівні ОК пересічено. Привідну кишку виведено в ліву половину живота у вигляді однодульної трансверзостоми. Відвідну кишку закрито і фіксовано до брижі привідної петлі. Основна кишка візуально мала нормальну структуру, включаючи серозном'язовий шар. Дефекти серозного шару, що утворилися при її розділенні в ділянці сліпої та висхідної кишки, ушиті дворядним швом.

На 5-ту добу післяопераційного періоду розвинулася гостра рання злукова кишкова непрохідність. Проведено екстрену **операцію №2**: релапаротомію, розділення злук, ушивання перфорацій сліпої кишки. *Особливості операції*. Під час ревізії виявлено злукові зрощення петель голодної кишки на відстані 35 см від зв'язки Трейца, а також у ділянці ІЦК та навколо швів, накладених на сліпу кишку. Петлі тонкої кишки нижче перешкоди були в нормальному стані. Зрощення розділено. Під час проведення декомпресії кишкового вмісту в напрямку трансверзостоми, у трьох місцях на сліпій кишці виявлено мікроперфоратії, розміром 1–2 мм (у ділянці розділення подвоєної кишки під час першої операції). Перфоративні отвори ушиті. У післяопераційному періоді ускладнень не виявлено, дівчинка почувалася добре. Виділення по стомі регулярні. Після виписки з клініки росла і розвивалася відповідно до віку.

За сімейними обставинами, наступний етап хірургічного лікування проведено лише у віці 2 років. **Операція №3**: видалення дублюючої ПК з ректовестибулярною норицею. Задньосагітальна аноректопластика за Пеня. *Особливості операції*. Заднім сагітальним доступом пошарово розкрито ретро-

Огляди

ректальний простір. Виділено саму дистальну частину ПК, разом з анальним каналом, і відведено доверху. Розкрито задню стінку дублюючої ПК, яка закінчувалась у вигляді нориці і відкривалась у вестибулум піхви. Зовні з'єднання обох кишок становило єдине ціле (розділяючих борозн не було). Дублюючу ПК у дистальній частині разом із норицею виділено і відділено від основної. У місці їхнього зрощення вони мали одну повноцінну стінку. Тому відділення дублюючої ПК проведено по підслизовому шарі, а серозном'язовий – відновлено вузловими швами. Видалено 12 см дублюючої ПК з проксимальним рівнем резекції в черевній порожнині. Проведено задньосагітальну аноректопластику за Пеня основної ПК. Анальний отвір сформовано в анатомічному місці, у центрі зовнішнього сфінктера. У післяопераційному періоді проведено бужування до вікового бужа, ускладнень не виявлено.

Наступну операцію проведено у віці 2 років 6 місяців. **Операція №4:** серединна лапаротомія, резекція і видалення лівої дублюючої ТК. *Особливості операції.* Проведено інтубацію основної ТК через анальний отвір. Діагностовано, що по брижовому краю розміщена повностінна ТК, а над нею, по тєнії – дублююча, без брижі. Видалено 15 см дублюючої ОК шляхом її десерезації, по лінії зрощення з основною, та проведено відновлення серозном'язового шару вузловими швами. Проксимальні відділи подвоєної кишки (10 см – ПОК і низхідна кишка) у ділянці селезінкового кута не мали чіткої диференціації кишкових шарів і кровопостачання. Тому проведення адекватного їх розділення з формуванням цілісної основної ТК було неможливим. Цей відділ видалено та закрито. Перебіг післяопераційного періоду – без ускладнень.

Наступну пластичну операцію на ТК проведено у віці 2 років 9 місяців. **Операція №5:** лапаротомія, ліквідація стоми, формування трансверзо-сигмоподібного анастомозу. *Особливості операції.* Лапаротомія з локального стомічного доступу. Виділено привідну ділянку ПОК і відвідну ділянку сигмоподібної кишки, яка у 2,5 раза була вужчою за привідну. Сформовано адаптаційний трансверзо-сигмоподібний анастомоз. У післяопераційному періоді ускладнень не виявлено. Пасаж по ШКТ відновлено. Випорожнення самостійне до 3–5 разів на добу.

Протягом першого року, після останньої органозберігаючої операції, дівчинка проходила курси реабілітації кожні 3 місяці. Під час контрольного огляду через 6 місяців та 1 рік виявлено, що дефекація відбувалась на горщик, позив відчувала, випорожнення самостійне, до 3 разів на добу, густе, кашоподібне. Не-

перетравленої їжі в калі батьки не відмічали. Каломазання епізодичне, і лише при рідкому калі. Утримуюча функція анальних сфінктерів задовільна.

У подальшому реабілітаційне консервативне лікування дитина проходила кожні 6 місяців. Враховуючи супутню природжену патологію сечостатевої системи, дівчинка постійно перебувала під спостереженням дитячого уролога та гінеколога. Через відсутність клінічних порушень з боку асоційованих вад розвитку хірургічну корекцію вирішено не виконувати, за умови проведення контрольних оглядів.

За 10 років після закінчення етапного хірургічного лікування: стан дитини задовільний, психофізичний розвиток відповідає віку, соматичний статус – без особливостей. Позив на дефекацію є. Випорожнення самостійні, від 1 до 4 разів на добу. Відмічається залежність консистенції калу від вживаної їжі, що, на нашу думку, більш обумовлене постколектомічним синдромом. Каломазання епізодичне, до дефекації, і тільки за наявності рідкого калу. У подальшому консультована дитячим гінекологом. Проведено пластику піхви – видалення септального дефекту як завершальний етап етапного лікування. Консультована дитячим урологом – порушення виділення та утримання сечі не діагностовано. Загальний результат хірургічної корекції в цієї пацієнтки оцінено як добрий.

За результатами контрольного огляду у віці 17 років: випорожнення самостійне, від 1 до 2 разів на добу. Утримуюча функція анальних сфінктерів після проведення курсів реабілітаційного лікування поліпшилася. Каломазання не відмічається. Позив на дефекацію має. Дані іриграфії: контрастостована уся ТК, гаустрація збережена. Праві відділи помірно розширені. Ліві відділи – за спастичним типом. ПК не розширена. Після самостійного випорожнення ОК – звільнилася від контрасту повністю. Анальний канал протяжністю до 35 мм. Оцінка стану континенції, яка проводилася за тестом Holschneider, – 13 балів. Консультована урологом: сечовиділення вільне, безболісне, сечу утримує. Гострої патології з боку подвоєння уретри та сечового міхура за період спостереження не діагностовано. Рекомендовано контрольне ультразвукове дослідження нирок та сечового міхура 1 раз на 1 рік. Проходить обстеження в дитячого гінеколога: місячні регулярні. Віддалений результат хірургічного лікування добрий.

Обговорення

Подвоєння ШКТ зазвичай виявляється в неонатальному періоді або пізніше і, за даними літератури, у 67–80% випадків діагноз встановлюється у віці до 2 років. За даними дослідників, до 2018 р. в англо-

мовній літературі знайдено тільки 50 таких випадків. Подвоєння ТК встановлено до операції у 38% (19/50) пацієнтів. Найчастішим помилковим діагнозом були пухлини або кісти, діагностовані у 40% (20/50) пацієнтів, а найчастішою ділянкою подвоєння – ПОК [27]. Також відмічено випадки, зокрема кістозного подвоєння, що перебігають безсимптомно, і тоді така аномалія залишається не діагностованою до дорослого віку. Первинне хірургічне лікування в таких пацієнтів зазвичай проводиться за наявності ускладнень: завороту, кровотечі, інвагінації, перфорації та злоякісної трансформації, і в більшості випадків вада діагностується інтраопераційно [5,16]. У нашому дослідженні цю аномалію запідозрено у віці 2 тижнів, а остаточний діагноз встановлено в 1 місяць.

Патогенез подвоєння ТК досі до кінця не з'ясований. Термін «caudal duplication syndrome» (синдром каудальної дуплікації) описаний А. Dominguez та співавт. у 1993 р. і використовується для опису зв'язку між подвоєнням задньої кишки, статевих органів і вадами розвитку спинного мозку та хребців. При цьому дівчатка за частотою аномалії переважають хлопчиків – у співвідношенні 2:1 [13]. Існують різні теорії виникнення такого синдрому. Серед них – неповне відокремлення моноулярних близнюків; пошкодження каудальної клітинної маси, до 23–25 днів розвитку ембріона; аномальне прилягання між ектодермою та ентодермою. Дотепер жодна з теорій не може повністю пояснити усі типи подвоєння ШКТ, через те що в його формуванні можуть брати участь багато різних факторів [9,19,23].

В історичному плані про перший випадок подвоєння товстої кишки повідомив Suppiger у 1876 р. [3,18]. Дівчинка мала повну дуплікацію ТК з двома анусами і з одним ЦК та одним червоподібним відростком. Вона померла у віці 1 рік 9 місяців від кишкової непрохідності.

Щодо класифікації, то з плином часу та накопиченням досвіду хірургічного лікування цієї аномалії, вона змінювалася і доповнювалася.

R.I. Macpherson та співавт. [27] у 1969 р. описали подвоєння ТК як: тип I – прості кісти; тип II – дивертикули; тип III – тубулярне подвоєння ТК. J.J. Kottra і W.J. Doodds [11] у 1971 р., описуючи дуплікацію ТК з окремою брижею і кровопостачанням, уперше вжили термін «Loop duplication» (дублювання петлі). Вони зазначили, що дотепер повідомлення про цей тип вади були лише для тонкої кишки. Також ці автори запропонували власну класифікацію на основі аномалії ТК, клінічних симптомів та пов'язаних із ними аномалій сечостатевої системи

[11]. Згідно з цією класифікацією, наш варіант аномалії відноситься до Типу II Б. D.K. Yousefzadh та співавт. [28] у 1983 р. повідомили про 3 власні випадки подвоєння ТК та 54, що описані в англійській літературі. Більшість із них різнилися за варіантом дуплікації ТК, сечостатевих органів і наявності інших супутніх вад розвитку. Автори запропонували терміни для однієї з них, як «proreg» (власна), що закінчується анальним отвором на промежині, а для іншої – «duplication colon» (дублююча ТК) та описали 5 їх варіантів. M. Kothari та співавт. [10] у 2015 р. також зазначили, що в більшості випадків повного тубулярного подвоєння ТК дистальний відділ основної ПК закінчується нормально розташованим анусом, а дубльованої – вестибулярною, вульварною або вагінальною норницею. Вони запропонували використовувати єдину термінологію. Термін «hindgut duplication» (дуплікація задньої кишки) вживали лише тоді, коли дублювання ембріологічно включає задню кишку, тобто за межами дистальної половини ПОК, а «total colon or complete colon duplication» (повна дуплікація ТК) – до дублювання, яке включає чотири або більше сегментів кишки, без залучення клубової. Дуплікацію ТК і клубової кишки слід описувати терміном «tubular duplication of colon and terminal ileum» (тубулярна дуплікація ТК і термінальної клубової кишки). Інші кістозні, сегментарні та трубчасті подвоєння слід позначати залученим сегментом. На основі вивчення власних спостережень та повідомлень у літературі ці автори запропонували класифікацію, що ґрунтувалася на наявності або відсутності розміщення ануса основної кишки та варіанта дублюючої ПК [10]. Ця класифікація є простою, зрозумілою і включає усі можливі варіанти, а також дає змогу діагностувати тип анатомічного розташування та пов'язані з ним аномалії. Згідно з цією класифікацією, наш варіант аномалії відноситься до Групи 1, А1.

Існує багато способів хірургічного лікування дуплікації ТК: за допомогою лапаротомії або з використанням мініінвазивних методик [24,25]. Перше повідомлення про хірургічне лікування цієї аномалії описав Riedel у 1900 р. [10,28]. Він розділив перегородку між двома ПК, а також тканини між анальними отворами та реконструював промежину. Описана також методика А. Brunschwig та співавт. у 1948 р., при якій автори виконали бічний анастомоз між двома сигмоподібними кишками, а нижче анастомозу розділили дистальні відділи та залишили кишковий мішок для відходження слизу через норлицю. Подібна техніка використана і у випадку, описаному у 2005 р. U. Sarpel та співавт. [21]. S. Yucesan

Огляди

та співавт. [29] у 1986 р. повідомили про метод, при якому норицевий хід висікали знизу і створювали великий анастомоз між дублюючою і основною ТК. N. Kaug та співавт. [7] у 2004 р. також запропонували створити широкий анастомоз, до 8 см, між двома сигмоподібними ПК, не нижче можливого висічення нориці знизу, при цьому в пацієнтки відмічали рецидив ректовагінальної нориці. M. Kothari та співавт. [10] у 2015 р. використали такі ж принципи, що описані McPherson та співавт. у 1969 р., та провели формування анастомозу між подвоєною сигмоподібною кишкою і застосували демукозацію нижнього сегмента дублюючої кишки. S.C. Gopal та співавт. у 1997 р. [4] описали випадок лікування хлопчика з подвоєнням ТК та брижі, окрім дистального відділу ПК. Йому провели повне видалення дублюючої кишки без порушення основної.

Ще про один клінічний випадок повідомили A.A. AbouZeid та співавт. [1], у 2019 р. Це була 2-річна дівчинка з повним подвоєнням ТК, у якої в неонатальному періоді провели первинну мінімальну сагітальну аноректопластику (без колостоми) з приводу ректопромежної нориці. У подальшому в дитини відмітили виділення калу через піхву. Це розцінили як ятрогенну ректovesтибулярну норицю. Анус у неї розміщувався в анатомічному місці, вікового діаметра. Однак діагностували неглибокий урогенітальний синус у вестибулум піхви з її перетинкою. Після натискання на нижню частину живота з нього виділявся кал. Рекомендували виведення колостоми. Під час операції діагностували подвоєну ТК, що мала загальну брижу. Сформували подвійні колостоми на ліві відділи ОК. Перед радикальною операцією провели рентгенконтрасте дослідження ТК та магнітно-резонансну томографію органів малого таза. Підтвердили повне подвоєння ТК: основна кишка закінчувалася неанусом, а дублююча – ректовагінальною норицею. Супутніх аномалій хребта та малого тазу не виявили. Пацієнтці провели етапне лікування: видалення дистального відділу дублюючої ТК і ПК з норицею (шляхом демукозації), з подальшим серозно-м'язовим закриттям. Наступним етапом сформували анастомоз між проксимальним відділом дублюючої ТК і збереженим дистальним відділом основної, у формі літери Y. Перед цим автори перетворили привідну подвоєну ОК в один широкий просвіт із застосуванням степлерного розсічення дистальної її стінки, довжиною 7 см (обмежена септотомія). Післяопераційний період – без ускладнень. За результатами спостереження протягом 3 років у дитини відмічали задовільний функціональний результат в утриманні калу та сечі,

але були закрепи, що потребувало застосування проносних засобів. Про функціональний стан товстої кишки в подальшому автори не повідомляли.

R. Perveen та I. Jester [16] у 2022 р. повідомили про власний випадок лікування дівчинки з цією аномалією. Після народження в дитини не було природжених аномалій, у віці 12 годин її виписали з місцевої лікарні. Дитину повторно госпіталізували до хірургічного відділення через 22 години зі скаргами на виділення калу через піхву. При цьому був нормально сформований анальний отвір та самостійна дефекація. За даними ультразвукового дослідження нирок і хребта, а також ехокардіографії серця аномалій не виявили. Під час етапного хірургічного лікування (формування сигмостоми) діагностували подвоєння ТК і вивели подвійні колостоми. Перед радикальною операцією, у віці 10 місяців, за даними рентгенконтрастного дослідження підтвердили повне тубулярне подвоєння ТК із ректovesтибулярною норицею. Під час проведення наступного етапу хірургічного лікування автори виконали повне розділення загальної стінки дублюючої і основної ТК за допомогою лінійного степлера. У подальшому дівчинці виконали задньосагітальну аноректопластику за Пеня. Під час закриття стоми діагностували зрощення дистальної перегородки, яке повторно розділили. За результатами контрольного огляду, у віці 18 місяців, у пацієнтки виявили поганий приріст маси тіла, закрепи та нетримання сечі. За даними магнітно-резонансної томографії в дівчинки у віці 3 років діагностували природжену аномалію хребта. Корекцію закреплів проводили за допомогою проносних засобів, але в подальшому це було не ефективно. За даними контрастного дослідження діагностували виражене розширення ПК, з нормальним діаметром проксимальних відділів ТК. У віці 3,5 років дитині виконали antegrade continence enema (операція Мелоуна), яка допомогла поліпшити випорожнення кишечника. Наразі дитині майже 10 років. Постійно перебуває під нейрохірургічним наглядом (щодо аномалії хребта), але хірургічної корекції не потребує. Проаналізувавши власні спостереження та дані літератури, ці автори об'єднали і описали переваги та ризики різних методик хірургічної корекції, які застосовуються за подвоєння ТК дотепер [16] і які ми цілком підтримуємо.

Серед них: 1) розсічення загальної стінки, для отримання єдиного ширшого просвіту (це зберігає довжину кишки та запобігає виникненню постколектомічного синдрому, при видаленні великих ділянок; можна використовувати, якщо уражена більша частина ТК і є загальне кровопостачання між дублюю-

чою та основною; проте методика підвищує ризик таких ускладнень, як кровотеча з будь-якої ектопованої ділянки слизової оболонки та пов'язане з цим злоякісне новоутворення); 2) резекція лише дублюючого відділу (використовується, якщо чітко визначається подвоєний відділ ТК, а дублююча і основна мають окреме кровопостачання; проте існує ризик видалення нормальної ТК або порушення її кровопостачання, за умови, якщо дублюючий просвіт чітко не ідентифікується); 3) резекція обох ділянок ТК, основної та дублюючої, у місці подвоєння, при сегментарному (короткому) ураженні частини ТК; проте можливий розвиток постколектомічного синдрому в разі видалення великої частини ТК та імовірні пов'язані з ним ускладнення); 4) мукозектомія – висічення слизової оболонки, зі збереженням м'язового та серозного шарів (запобігає великій резекції кишки та виникненню виразок і кровотечі, за наявності ділянок ектопованої слизової оболонки; використовується в разі підозри на ектопію слизової оболонки, якщо неможлива резекція цього сегмента, через загальне кровопостачання обох кишок, але необхідно видалити дублюючу; недоліком методу є неможливість розширити звужений просвіт ТК).

Висновки

Подвоєння ТК є рідкісною, складною аномалією розвитку як у плані діагностики, так і у виборі лікування, особливо при анатомічно правильно сформованому задньому проході основної кишки та аноректальної аномалії дублюючої кишки з норицею у сечостатевої системі. Це потребує ретельного комплексного обстеження для діагностики асоційованих вад розвитку.

Хірургічне лікування цієї патології потребує диференційованого підходу в кожного пацієнта. Головним завданням є повне видалення дублюючої кишки, з максимальним збереженням анатомічної цілісності основної і адекватним її кровопостачанням. Застосування відомих способів корекції або їхніх комбінацій може бути ідеальним варіантом у кожного пацієнта.

У післяопераційному періоді пацієнти обов'язково потребують постійного контролю і проведення реабілітаційного лікування: на 1-му році – кожні 3 місяці, а в подальшому – кожні 6 місяців. Це дає змогу нормалізувати моторику сформованої основної ТК і утримуючу функцію анального сфінктерного апарату, що, своєю чергою, поліпшує віддалений функціональний результат лікування.

Автори заявляють про відсутність конфлікту інтересів.

References/Література

1. AbouZeid AA, Mohammad SA, Ibrahim SE, Fagelnor A, Zaki A. (2019). Late diagnosis of complete colonic and rectal duplication in a girl with an anorectal malformation. *Eur. J. Pediatr. Surg.* 7; 1: 47–50.
2. Chaudhary S, Raju U, Harjai M, Gupta M. (2006). Intestinal duplication cyst. *Medical J. Armed Forces India.* 62: 87–88.
3. Destro F, La Pergola E, Maestri L, Meroni M, Vella C, Riccipetoni G. (2019). Total colonic tubular duplication causing severe constipation. *J. Pediatr. Surg. Case Reports.* 48 (101274): 1–5.
4. Gopal SC, Gangopadhyay AN, Gupta DK, Sinha CK, Sahoo SP, Sharma LB. (1997). A unique presentation of atypical complete duplication of terminal ileum, colon, rectum, and urinary bladder. *J. Pediatr. Surg.* 32 (8): 1250–1251.
5. Jung HI, Lee HU, Ahn TS, Lee JE, Lee HJ, Mun ST, Baek M-J, Bae SH. (2016). Complete tubular duplication of colon in an adult: a rare cause of colovaginal fistula. *J. Ann. Surg. Treatm. Res.* 91 (4): 207–211.
6. Karkera PJ, Bendre P, D'souza F, Ramchandra M, Nage A, Palse N. (2015). Tubular colonic duplication presenting as rectovesitubular fistula. *J. Pediatr. Gastroenterol. Hepatol. Nutr.* 18 (3): 197–201.
7. Kaur N, Nagpal K, Sodhi P, Minocha VR. (2004). Hindgut duplication – case report and literature review. *J. Pediatr Surg Int.* 20: 640–642.
8. Kilincaslan H, Aydogdu I, Donmez T. (2015). Anal canal duplication: case report and literature review. *Abant. Medical J.* 4 (1): 95–100.
9. Kim JY, Youn JK, Kim SH, Kim HJ, Jung SE, Park KW. (2017). Anterior anorectocolonic tubular duplication presenting as rectovesitubular fistula in an infant. *J. Korean Assoc. Pediatr. Surg.* 23 (2): 55–58.
10. Kothari M. (2015). Tubular duplication of colon and terminal ileum in a female child, case report, review of literature and proposal of a new classification. *J. Pediatr. Surg. Case Rep.* 3: 512–516.
11. Kottra JJ, Doodds WJ. (1971). Duplication of the large bowel. *Am. J. Roentgenol. Radium Ther Nucl. Med.* 113 (2): 310–315.
12. Liu R, Adler DG. (2014). Duplication cysts: diagnosis, management, and the role of endoscopic ultrasound. *J. Endoscopic Ultrasound.* 3: 152–160.
13. Mustafa Y, Dalati H, Othman K, Alomar M. (2021). Caudal duplication syndrome: complete duplication of the hindgut and genitourinary system. *J. Pediatr. Surg. Case Rep.* 66 (101789): 1–7.
14. Okur MH, Arslan MS, Arslan S, Aydogdu B, Turku G, Goya C et al. (2014). Gastrointestinal tract duplications in children. *J. Eur. Rev. Med. Pharmacol. Sci.* 18: 1507–1512.
15. Parvaiz A, Stevens RJ, Lamparelli MJ, Jeffery PJ. (2005). A rare case of adenocarcinoma arising within a duplication cyst of the rectum: curative excision with 9-year follow-up. *Ann Royal Coll. Surg. Engl.* 87 (5): 8–10.
16. Perveen R, Jester I. (2022). Complete tubular colonic duplication ending in a common channel as a rectovesitubular fistula: a case report and literature review of management options. *J. Indian Assoc. Pediatr. Surg.* 27 (1): 103–105.
17. Prasil P, Nguyen LT, Laberge JM. (2000). Delayed presentation of a congenital recto-vaginal fistula associated with a recto-sigmoid tubular duplication and spinal cord and vertebral anomalies. *J. Pediatr. Surg.* 35 (5): 733–735.
18. Ravitch MM. (1953). Hindgut gut duplication – doubling of colon and genital urinary tracts. *J. Ann. Surg.* 137 (5): 588–601.
19. Samuk I, Levitt M, Dlugy E, Kravarusic D, Ben-Meir D, Rajz G, Konen O, Freud E. (2016). Caudal duplication syndrome: the vital role of a multidisciplinary approach and staged correction. *Eur. J. Pediatr. Surg. Rep.* 4 (1): 1–5.
20. Saraç M, Tartar T, Bakal U, Kazez A. (2021). Total colonic tubular duplication including terminal ileum and appendix: a rare case. *J. Pediatr. Res.* 8 (4): 510–513.

Огляди

21. Sarpel U, Le MN, Morotti RA, Dolgin SE. (2005). Complete colorectal duplication. *J. Am. Coll. Surg.* 200 (2): 304–305.
22. Sobhani R, Fatemi MJ, Yazdi NA, Alsaedi S. (2015). Tubular Duplication of the Sigmoid Colon with Acute Abdomen: An Adult Case Report. *Indian J. Surg.* 77 (3): 1005–1007.
23. Sur A, Sardar SK, Paria A. (2013). Caudal Duplication Syndrome. *J. Clin. Neonatol.* 2 (2): 101–102.
24. Tabari AK, Mirshemirani A, Tabari NK. (2012). Complete colonic duplication in children. *Caspian J. Intern. Med.* 3 (2): 436–439.
25. Takrouney MH, Abdelmohsen SM, Osman MA, Mostafa MM. (2020). Tubular colonic duplications. *J. Pediatr. Surg. Case Rep.* 61 (101499): 1–5.
26. Troya ACH, Gebara S, Bloom DA, Chan W. (2011). Occult colonic duplication. *J. Clin. Pediatr.* 50 (6): 550–552.
27. Wu X, Xu X, Zheng C, Li B. (2018). Tubular colonic duplication in an adult: case report and brief literature review. *J. Int. Med. Res.* 46 (7): 2970–2975.
28. Yousefzadh DK, Bickers GH, Jackson Jr JH, Benton C. (1983). Tubular colonic duplication – review of 1876–1981 literature. *J. Pediatr. Radiol.* 13 (2): 65–71.
29. Yucesan S, Zorludemir U, Olcay I. (1986). Complete duplication of the colon. *J. Pediatr. Surg.* 21 (11): 962–963.
30. Zhang Z, Huang Y, Wang D, Su P. (2010). Rectosigmoid tubular duplication presenting as perineal sepsis in a neonate. *J. Pediatr. Surg.* 45: 627–629.

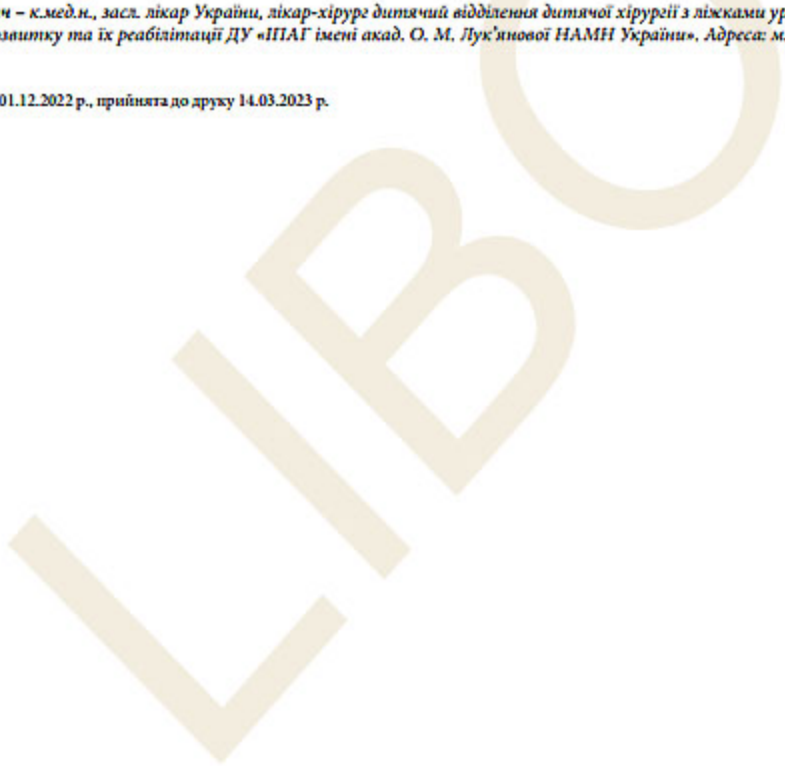
Відомості про авторів:

Джам Олег Петрович – к.мед.н., ст.н.с. відділення хірургічної корекції природжених вад розвитку у дітей Центру неонатальної хірургії вад розвитку та їх реабілітації ДУ «ІПАГ імені акад. О.М. Лук'янової НАМН України». Адреса: м. Київ, вул. П. Майбороди, 8; тел. (044) 483–22–80. <https://orcid.org/0000-0003-0271-2936>.

Степов Олексій Костянтинович – чл.-кор. НАМН України, лауреат Національної премії України імені Б. Патона, засл. лікар України, проф., керівник Центру неонатальної хірургії вад розвитку та їх реабілітації ДУ «ІПАГ імені акад. О.М. Лук'янової НАМН України». Адреса: м. Київ, вул. П. Майбороди, 8; тел. (044) 483–22–80. <https://orcid.org/0000-0002-6976-1209>.

Сорока Василь Петрович – к.мед.н., засл. лікар України, лікар-хірург дитячий відділення дитячої хірургії з ліжками урогінекології та Центру неонатальної хірургії вад розвитку та їх реабілітації ДУ «ІПАГ імені акад. О.М. Лук'янової НАМН України». Адреса: м. Київ, вул. П. Майбороди, 8; тел. (044) 483–22–80.

Стаття надійшла до редакції 01.12.2022 р., прийнята до друку 14.03.2023 р.



УДК 616.26:616.8-009.11-031.3]-018.8-089.844-085.847-053.3

О.М. Ленів¹, А.А. Переяслов², Р.Я. Ковальський¹, Л.Ю. Гижа², О.М. Никифорок², Р.І. Дац²

Перший досвід імплантації стимулятора діафрагмального нерва в немовляти з білатеральним парезом діафрагми

¹КНП ЛОР Львівська обласна дитяча клінічна лікарня «ОХМАТДИТ», Україна²Львівський національний медичний університет імені Данила Галицького, Україна

Paediatric Surgery(Ukraine).2023.1(78):127-130; doi 10.15574/PS.2023.78.127

For citation: Leniv OM, Pereyaslov AA, Kovalskyi RY, Hyzha LY, Nykyforuk OM, Dats RI. (2023). First experience of implantation of diaphragm pacemakers in infant with bilateral diaphragmatic paralysis. Paediatric Surgery (Ukraine). 1(78): 127-130. doi: 10.15574/PS.2023.78.127.

Ушкодження діафрагмального нерва є нечастим, проте добре відомим ускладненням пологової травми, яке спричинюється травмуванням плечового сплетення. Найчастіше виявляють односторонній парез купола діафрагми, а білатеральні ушкодження – рідше. Параліч діафрагми зумовлює розвиток тяжких респіраторних розладів, що потребує тривалої інтенсивної терапії, часто з використанням штучної вентиляції легень. Хоча існує вірогідність самостійного відновлення функції діафрагми, проте це потребує тривалої респіраторної підтримки. Загальноприйнятих протоколів лікування немовлят з парезом/паралічем діафрагми немає. Основним методом хірургічного лікування в цих пацієнтів вважається плікація діафрагми, переважно в дітей з одностороннім ураженням, проте вона не у всіх пацієнтів приводить до позитивного ефекту.

Метою роботи було представити нову можливість у лікуванні немовлят з білатеральним паралічем діафрагми.

Клінічний випадок. Наведено перший досвід трансторакальної імплантації стимулятора діафрагмального нерва в немовляти з білатеральним паралічем діафрагми.

Новонароджений госпіталізований із синдромом дихальних розладів. Під час рентгенологічного дослідження виявлено парез обох куполів діафрагми. Упродовж 7 місяців потребував штучної вентиляції легень, оскільки спроби перевести дитину на самостійне дихання зумовлювали падіння сатурації. Для відновлення самостійного дихання, під контролем торакаскопії, імплантовано стимулятор діафрагмального нерва спочатку справа, а потім зліва. За результатами електронейроміографії та ультрасонографії підтверджено ефективність лікування після імплантації стимулятора діафрагмального нерва.

Висновки. Імплантація стимулятора діафрагмального нерва може бути методом лікування новонароджених із білатеральним паралічем діафрагми.

Дослідження виконано відповідно до принципів Гельсінської декларації. На проведення досліджень отримано інформовану згоду батьків дитини.

Автори заявляють про відсутність конфлікту інтересів.

Ключові слова: новонароджений, білатеральний параліч діафрагми, лікування.

First experience of implantation of diaphragm pacemakers in infant with bilateral diaphragmatic paralysis

O.M. Leniv¹, A.A. Pereyaslov², R.Y. Kovalskyi¹, L.Y. Hyzha², O.M. Nykyforuk², R.I. Dats²¹CNE of LRC Lviv Regional Children's Clinical Hospital «OKHMATDYT», Ukraine²Danylo Halytsky Lviv National Medical University, Ukraine

Phrenic nerve injury is not frequent, but well recognized complication of birth trauma caused by brachial plexus injury. Diaphragmatic paresis is usually unilateral, and cases of bilateral damage are rare. Diaphragmatic paralysis led to development of severe respiratory disorders, which required the prolonged intensive care, often with the applying of mechanical ventilation. Although it is possible the spontaneous restoration the function of the diaphragm, this requires the long-term of respiratory support. The general accepted guidelines of the treat-

Клінічний випадок

ment of infants with paresis/paralysis of diaphragm is absent. Diaphragmatic plication considered as the main surgical method of treatment. By that, diaphragmatic plication not always had a positive effect.

The aim of the study was to present new possibility in the treatment of infants with bilateral diaphragmatic paralysis.

Clinical case. We presented the first experience of transthoracic implantation of diaphragm pacemaker in infant with bilateral diaphragmatic paralysis.

The newborn was hospitalized with the respiratory disorders' syndrome. The paresis of both hemidiaphragms was revealed on chest X-ray. For 7 months child required the mechanical ventilation, due to unsuccessful attempts to transfer the child to spontaneous breathing caused the decrease of saturation. With the aim to restore spontaneous breathing, the implantation of diaphragm pacemaker, under the thoracoscopic control, was performed initially at the right side and next at the left side. The effectiveness of the treatment was confirmed by the electroneuromyography and ultrasonography.

Conclusions. Implantation of the diaphragmatic pacemaker may be the method of treatment in infants with bilateral diaphragmatic paralysis. The research was carried out in accordance with the principles of the Helsinki Declaration. The informed consent of the patient was obtained for conducting the studies.

No conflict of interests was declared by the authors.

Keywords: newborn, bilateral diaphragmatic paralysis, treatment.

Вступ

Ушкодження діафрагмального нерва є нечастим, проте добре відомим ускладненням пологової травми, яке спричинюється травмуванням плечового сплетіння [14,16]. Найчастіше виявляють односторонній парез правого купола діафрагми [9], а білатеральні ушкодження трапляються рідше [1,4]. Діафрагмальний нерв – єдиний, який забезпечує рухову активність діафрагми, а його ушкодження може зумовити розвиток паралічу або парезу діафрагми, що призводить до зниження вентиляційної здатності, дихальної недостатності, а також до необхідності в тривалій штучній вентиляції легень, особливо при білатеральному ушкодженні [1,11,12]. Лікування цих немовлят передбачає тривалу респіраторну підтримку, медикаментозне лікування та хірургічну плікацію діафрагми, найчастіше в разі одностороннього ураження [14,15]. Слід зазначити, що можливе і спонтанне відновлення функції діафрагми [5,7,8], проте це потребує тривалої респіраторної підтримки.

Наводимо клінічний випадок першого застосування в Україні трансторакальної імплантації стимулятора діафрагмального нерва в немовляти з білатеральним паралічем діафрагми.

Метою роботи було представити нову можливість у лікуванні немовлят з білатеральним паралічем діафрагми.

Клінічний випадок

Хлопчик Б., народився 11.09.2020, на 37–38-му тижні гестації, шляхом фізіологічних пологів. Маса тіла при народженні – 2750 г. Діагностовано тяжку асфіксію, зумовлену обвиттям пуповини, із розвитком синдрому дихальних розладів. Одразу після народження дитину переведено до реанімаційного

відділення новонароджених КНП ЛОР Львівської обласної дитячої клінічної лікарні «ОХМАТДИТ».

На момент госпіталізації стан дитини був тяжкий, зумовлений дихальними розладами, дихання парадоксальне. Проведено інтубацію трахеї, і дитину переведено на штучну вентиляцію легень у режимі допоміжної вентиляції з параметрами FiO_2 – 40%, РЕЕР (позитивний тиск при закінченні видиху – positive end-expiratory pressure) – 15 мм водного стовпчика, частота дихання – 30/хв.

Проведено рентгенологічне обстеження (12.09.2020): правий купол діафрагми на рівні III ребра, а лівий – на рівні V ребра; асинхронні рухи діафрагми.

Дитині призначено симптоматичне лікування: цереброкурін – по 2 мг 1 раз на 2 доби, левокарнітин – 1 мл (200 мг) на добу, бендазол – 1 мг на добу.

Встановлено діагноз «Синдром Кофферата – травма плечового сплетення спинного мозку на рівні III–IV шийних хребців».

Дитина потребувала постійної респіраторної підтримки. Спроби перевести дитину на спонтанне дихання призводили до падіння сатурації.

Виконано магнітно-резонансну томографію (30.10.2020): випрямлений шийний лордоз; тіла шийних хребців звичайної конфігурації зі збереженим кірковим шаром.

У зв'язку з тривалою штучною вентиляцією 11.11.2020 проведено трахеостомію, протягом наступних 7 місяців вентиляцію продовжено через трахеостому.

Проведено електроміографію (27.05.2021): за результатами дослідження діафрагмального нерва М-відповідь нестабільна, різко зменшеної амплітуди справа; ішемічна шийна мієлопатія і часткове ураження діафрагмальних нервів (більше справа).

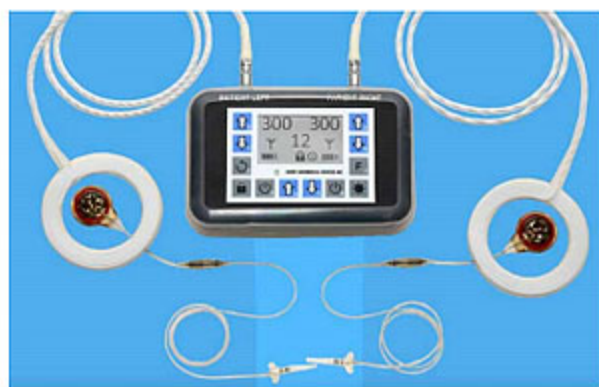

Рис. 1. Стимулятор діафрагмального нерва Diaphragm Pacemaker (Avery Biomedical Devices, Inc. США)

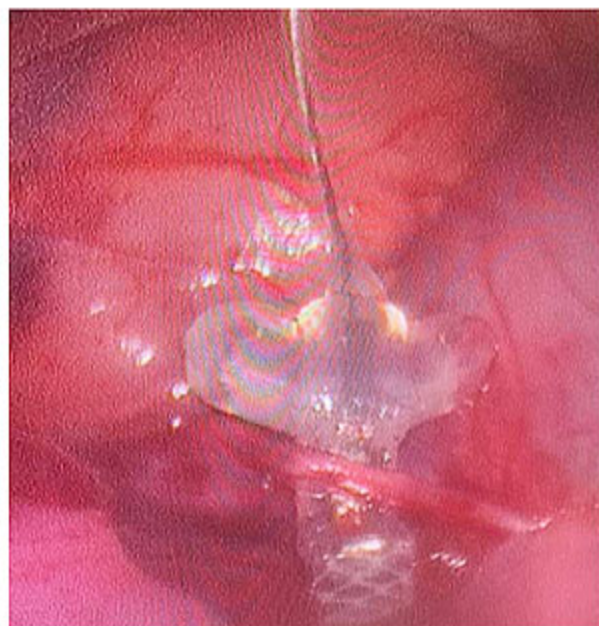


Рис. 2. Торакоскопія. Встановлення стимулятора

Враховуючи білатеральний характер ураження, неможливість самостійного дихання та ушкодження діафрагмальних нервів, вирішено не проводити плікацію діафрагми, а встановити стимулятор діафрагмального нерва Diaphragm Pacemaker (Avery Biomedical Devices, Inc. США) (рис. 1).

20.06.2021 під торакоскопічним контролем виділено правий діафрагмальний нерв, до якого фіксований стимулятор (рис. 2).

Виконано контрольну електронейроміографію (26.06.2021): зростання амплітуди М-відповіді справа; під час роботи стимулятора – збільшення амплітуди відповіді.

14.07.2021 проведено імплантацію стимулятора зліва.

У дитини відновилося самостійне дихання без потреби в респіраторній підтримці. Виписана в задовільному стані на амбулаторне лікування 18.07.2021.

За даними електронейроміографії (09.08.2021) виявлено позитивну динаміку з обох боків.

Проведено контрольну ультрасонографію (07.10.2021): під час огляду діафрагми в «М-режимі» відмічено синхронні рухи діафрагми з рухами грудної клітки.

На даний час дитина дихає самостійно, не потребує респіраторної підтримки, фізично активна.

Обговорення та висновки

Параліч діафрагми, якщо він не зумовлений наявністю діафрагмальної грижі, спричиняється в переважній більшості новонароджених дітей пологовою травмою плечового сплетення на рівні 3–5-го шийного хребця [14,16]. Частота перинатального паралічу діафрагми становить 1 випадок на 15000–30000 живих новонароджених із летальністю в межах 10–15% [17].

Діафрагма є важливим інспіраторним м'язом у новонароджених, особливо в передчасно народжених, і разом із міжреберними м'язами створює ту силу, що забезпечує нормальне дихання дитини. Відповідно при парезі одного або двох куполів діафрагми міжреберні м'язи повинні виконувати подвійну функцію. У новонароджених є відносно невелика кількість у дихальних м'язах волокон, стійких до втоми I типу (fatigue-resistant type I), що зумовлює їх обмежену витривалість [1,10]. Крім того, новонароджений проводить більше часу на спині, що особливо ускладнює дихання при парезі або паралічі діафрагми, а міжреберні м'язи, які належать до постуральних м'язів, під час сну пригнічуються, що обмежує їхню можливість компенсувати функцію діафрагми, при її парезі/паралічі [6,10]. Усе це зумовлює розвиток тяжких дихальних розладів у новонародженого при парезі/паралічі діафрагми.

Протоколів лікування новонароджених із тривалим респіраторним дистрес-синдромом, зумовленого паралічем діафрагми, немає [3]. Первинне лікування новонароджених із парезом/паралічем діафрагми полягає в респіраторній підтримці – оксигенація через маску, переважно при односторонньому ураженні, або штучна вентиляція легенів при тяжких респіраторних розладах, симптоматичній медикаментозній терапії та хірургічній корекції – плікація діафрагми [3,14,15].

Основним методом хірургічного лікування дітей з паралічем діафрагми незалежно від генезу ураження вважається плікація діафрагми [2,5,14,15]. Проте плікація діафрагми, зокрема в новонароджених із білатеральним ураженням, часто не поліпшує рес-

Клінічний випадок

піраторної функції і потребує продовження штучної вентиляції легень [18].

У 1976 р. L.L. Radecki і L.A. Tomatis повідомили про використання стимулятора діафрагмального нерва в новонародженого з білатеральним парезом діафрагми [13]. Автори відмітили поліпшення респіраторної функції після встановлення стимулятора, проте дитина померла у віці 11,5 місяця від сепсису, спричиненого бронхопневмонією [13]. У нашому випадку дитина відновила фізичну активність і не потребує респіраторної підтримки упродовж 18 місяців після імплантації стимулятора.

Імплантація стимулятора діафрагмального нерва може бути методом лікування новонароджених із білатеральним паралічем діафрагми.

Автори заявляють про відсутність конфлікту інтересів.

References/Література

1. Aldrich TK, Herman JH, Rochester DF. (1980). Bilateral diaphragmatic paralysis in the newborn infant. *J Pediatr*. 97 (6): 988–991. doi: 10.1016/s0022-3476(80)80442-2.
2. Bhaskar P, Lone RA, Sallehuddin A et al. (2016). Bilateral diaphragmatic palsy after congenital heart surgery: management options. *Cardiol Young*. 26 (5): 927–930. doi: 10.1017/S1047951115001559.
3. Bowerson M, Nelson VS, Yang LJ. (2010). Diaphragmatic paralysis associated with neonatal brachial plexus palsy. *Pediatr Neurol*. 42 (3): 234–236. doi: 10.1016/j.pediatrneurol.2009.11.005.
4. Commare MC, Kurstjens SP, Barois A. (1994). Diaphragmatic paralysis in children: a review of 11 cases. *Pediatr Pulmonol*. 18 (3): 187–193. doi: 10.1002/ppul.1950180311.
5. Dagan O, Nimri R, Katz Y et al. (2006). Bilateral diaphragm paralysis following cardiac surgery in children: 10-years' experience. *Intensive Care Med*. 32 (8): 1222–1226. doi: 10.1007/s00134-006-0207-5.
6. Gibson GJ. (1989). Diaphragmatic paresis: pathophysiology, clinical features, and investigation. *Thorax*. 44 (11): 960–970. doi: 10.1136/thx.44.11.960.
7. Hoeksma AF, ter Steeg AM, Nelissen RGHH et al. (2004). Neurological recovery in obstetric brachial plexus injuries: an historical cohort study. *Dev Med Child Neurol*. 46 (2): 76–83. doi: 10.1111/j.1469-8749.2004.tb00455.x.
8. Joho-Arreola AL, Bauersfeld U, Stauffer UG et al. (2005). Incidence and treatment of diaphragmatic paralysis after cardiac surgery in children. *Eur J Cardiothorac Surg*. 27 (1): 53–57. doi: 10.1016/j.ejcts.2004.10.002.
9. Kraaijenga JV, Hutten GJ, de Jongh FH, van Kaam AH. (2015). Diagnosis of hemidiaphragmatic paresis in a preterm infant with transcutaneous electromyography: A case report. *Neonatology*. 108 (1): 38–41. doi: 10.1159/000381207.
10. Muller NL, Bryan AC. (1979). Chest wall mechanics and respiratory muscles in infants. *Pediatr Clin North Am*. 26 (3): 503–516. doi: 10.1016/s0031-3955(16)33745-2.
11. Murty VSSY, Ram KD. (2012). Phrenic nerve palsy: a rare cause of respiratory distress in newborn. *J Pediatr Neurosci*. 7 (3): 225–227. doi: 10.4103/1817-1745.106487.
12. Qureshi A. (2009). Diaphragm paralysis. *Semin Respir Crit Care Med*. 30 (3): 315–320. doi: 10.1055/s-0029-1222445.
13. Radecki LL, Tomatis LA. (1976). Continuous bilateral electrophrenic pacing in an infant with total diaphragmatic paralysis. *J Pediatr*. 88 (6): 969–971. doi: 10.1016/s0022-3476(76)81051-7.
14. Rizeq YK, Many BT, Vacek JC et al. (2020). Diaphragmatic paralysis after phrenic nerve injury in newborns. *Pediatr Surg*. 55 (2): 240–244. doi: 10.1016/j.jpedsurg.2019.10.038.
15. Shimizu M. (2003). Bilateral phrenic-nerve paralysis treated by thoracoscopic diaphragmatic plication in a neonate. *Pediatr Surg Int*. 19 (1–2): 79–81. doi: 10.1007/s00383-002-0737-z.
16. Shiohama T, Fujii K, Hayashi M et al. (2013). Phrenic nerve palsy associated with birth trauma – case reports and a literature review. *Brain Dev*. 35 (4): 363–366. doi: 10.1016/j.braindev.2012.06.002.
17. Stramrood CA, Blok CA, van der Zee DC, Gerards LJ. (2009). Neonatal phrenic nerve injury due to traumatic delivery. *J Perinat Med*. 37 (3): 293–296. doi: 10.1515/JPM.2009.040.
18. Van Smith C, Jacobs JP, Burke RP. (1998). Minimally invasive diaphragm plication in an infant. *Ann Thorac Surg*. 65 (3): 842–844. doi: 10.1016/s0003-4975(98)00008-3.

Відомості про авторів:

Ленів Олег Михайлович – керівник клініки торакальної хірургії, нефрологічної та реконструктивної урології у дітей КНП ЛОР Львівська обласна дитяча клінічна лікарня «ОХМАТДИТ». Адреса: м. Львів, вул. Лисенка, 31.

Переяслов Андрій Анатолійович – д.мед.н., проф., проф. каф. дитячої хірургії Львівського НМУ імені Д. Галицького. Адреса: м. Львів, вул. Лисенка, 31. <http://orcid.org/0000-0002-1225-0299>.

Ковальський Роман Ярославович – ординатор клініки торакальної хірургії, нефрологічної та реконструктивної урології у дітей КНП ЛОР ЛОДКЛ «ОХМАТДИТ». Адреса: м. Львів, вул. Лисенка, 31.

Гижя Лілія Юрівна – к.мед.н., асистент каф. дитячої хірургії Львівського НМУ імені Д. Галицького. Адреса: м. Львів, вул. Лисенка, 31. <https://orcid.org/0000-0003-1916-9108>.

Никифоров Олександр Мирославівна – к.мед.н., асистент каф. дитячої хірургії Львівського НМУ імені Д. Галицького. Адреса: м. Львів, вул. Лисенка 31. <https://orcid.org/0000-0003-2967-5653>.

Дац Роман Ігоревич – к.мед.н., асистент каф. дитячої хірургії Львівського НМУ імені Д. Галицького. Адреса: м. Львів, вул. Лисенка 31. <https://orcid.org/0000-0001-9628-5458>.

Стаття надійшла до редакції 13.12.2022 р., прийнята до друку 14.03.2023 р.

УДК 616.61-003.4-007.17-053.36-039.42

Д.В. Шевчук^{1,2,3}, Т.П. Вівчарівський¹, Р.Г. Собечко¹, Р.А. Наконечний^{1,4}, Л.М. Рудоман¹

Мультикістозна дисплазія верхнього сегмента подвоєної нирки з іпсилатеральним уретероцеле та міхурово-мисковим рефлюксом у грудної дитини: випадок із практики

¹ВП «Лікарня Святого Миколая» КНП «Перше ТМО м. Львова», Україна²Житомирський державний університет імені І. Франка, Україна³Національний університет охорони здоров'я України імені П.Л. Шупика, м. Київ⁴Львівський національний медичний університет імені Данила Галицького, Україна

Paediatric Surgery(Ukraine).2023.1(78):131-134; doi 10.15574/PS.2023.78.131

For citation: Shevchuk DV, Vivcharivskiy TP, Sobechko RH, Nakonechniy RA, Rudoman LM. (2023). Multicystic dysplasia of the upper segment of the double kidney with ipsilateral ureterocele and vesicoureteral reflux in an infant: a case report. Paediatric Surgery (Ukraine). 1(78): 131-134. doi: 10.15574/PS.2023.78.131.

Мультикістозна дисплазія нирки – це поширена неспадкова аномалія розвитку. Однак мультикістозна дисплазія при подвоєннях сечових шляхів – доволі рідкісна патологія, яка часто супроводжується уретероцеле та високим міхурово-мисковим рефлюксом. У сучасній літературі описано досить мало клінічних випадків і відсутня однозначна тактика ведення таких хворих.

Мета – навести рідкісний випадок комбінованої аномалії розвитку сечовивідних шляхів, щоб привернути увагу дитячих урологів до можливих аномалій розвитку сечовивідної системи.

Клінічний випадок. Описано випадок хірургічного лікування дитини грудного віку із зазначеною патологією. Первинно дитину закваліфіковано до оперативного втручання з приводу рецидивної інфекції сечових шляхів та афункціонального верхнього сегмента лівої нирки при її повному подвоєнні. Попередньо проведено розсічення уретероцеле з іпсилатерального боку.

Враховуючи те, що мультикістозна дисплазія при подвоєннях сечових шляхів з уретероцеле та рефлюксом є рідкісною патологією, її діагностовано інтраопераційно. Виконано лапароскопічне видалення кістозного утворення та сечоводу. Післяопераційний період – без особливостей.

Висновки. Мультикістозна дисплазія при подвоєннях сечових шляхів з уретероцеле та рефлюксом є рідкісною патологією. Завжди слід звертати увагу на особливості діагностики в разі підозри на комбіновану аномалію сечовивідних шляхів.

Дослідження виконано відповідно до принципів Гельсінської декларації. Протокол дослідження ухвалено Локальним етичним комітетом зазначеної в роботі установи. На проведення досліджень отримано інформовану згоду батьків дитини.

Автори заявляють про відсутність конфлікту інтересів.

Ключові слова: мультикістозна дисплазія нирки, уретероцеле, міхурово-мисковий рефлюкс, діти.

Multicystic dysplasia of the upper segment of the double kidney with ipsilateral ureterocele and vesicoureteral reflux in an infant: a case report

D.V. Shevchuk^{1,2,3}, T.P. Vivcharivskiy¹, R.H. Sobechko¹, R.A. Nakonechniy^{1,4}, L.M. Rudoman¹¹SS «St. Nicholas Hospital» of the CNE «The First Territorial Medical Association of Lviv», Ukraine²Zhytomyr Ivan Franko State University, Ukraine³Shupyk National University of Healthcare of Ukraine, Kyiv⁴Danylo Halytsky Lviv National Medical University

Multicystic kidney dysplasia is a common nonhereditary developmental anomaly. However, multicystic dysplasia with doubling of the urinary tract is a rather rare pathology, which is often accompanied by the presence of ureterocele and high vesicoureteral reflux. Few clinical cases have been described in the current literature and there is no unambiguous tactic for the management of such patients.

Клінічний випадок

Purpose – to present a rare case of combined urinary tract anomaly to draw the attention of paediatric urologists to possible anomalies of the urinary system.

Clinical case. A case of surgical treatment of an infant with the above pathology is described. The child was initially qualified for surgery for recurrent urinary tract infection and a functional upper segment of the left kidney with complete duplication. A ureterocele dissection on the ipsilateral side was performed beforehand.

Given that multicystic dysplasia in urinary tract doubling with ureterocele and reflux is a rare pathology, it was diagnosed intraoperatively. Laparoscopic removal of the cystic mass and ureterocele was performed. The postoperative period was uneventful.

Conclusions. Multicystic dysplasia with ureterocele and reflux is a rare pathology. It is always necessary to pay attention to the peculiarities of diagnostics in case of suspected combined anomaly of the urinary tract.

The study was conducted in accordance with the principles of the Declaration of Helsinki. The study protocol was approved by the Local Ethics Committee of the institution mentioned in the work. The informed consent of the child's parents was obtained for the study.

No conflict of interests was declared by the authors.

Keywords: multicystic kidney dysplasia, ureterocele, vesicoureteral reflux, children.

Вступ

Мультикістозна дисплазія нирки – це поширена неспадкова аномалія розвитку (1:4300 живонароджених), яка є наслідком або ранньої внутрішньо-утробної обструкції сечовивідних шляхів, або неспроможності з'єднання між зачатком сечоводу та метанефральною бластемою [4,5]. Мультикістозна дисплазія при подвоєннях сечових шляхів – доволі рідкісна патологія [3]. Так, F. Diard та співавт. (1984) описали досвід спостереження та лікування чотирьох новонароджених із мультикістозною дисплазією верхнього сегмента подвоєної нирки [2]. J.G. Corrales, J.S. Elder (1996) описали досвід лікування трьох новонароджених із мультикістозною дисплазією верхнього сегмента подвоєної нирки, причому з уретероцеле та високим міхурово-сечовідним рефлюксом [1]. Lisa Raviv-Zilka та співавт. (2016) описали доволі велику когорту хворих із мультикістозною дисплазією (28 дітей) і встановили, що у 35% випадків було іпсилатеральне уретероцеле. У 29% мультикістозна дисплазія мала вигляд сегментарної, у всіх із залученням верхнього полюса подвійної нирки (праворуч – 50%, ліворуч – 50%). Усі сегментарні мультикістозні дисплазії з лівого боку мали асоційоване іпсилатеральне уретероцеле [6].

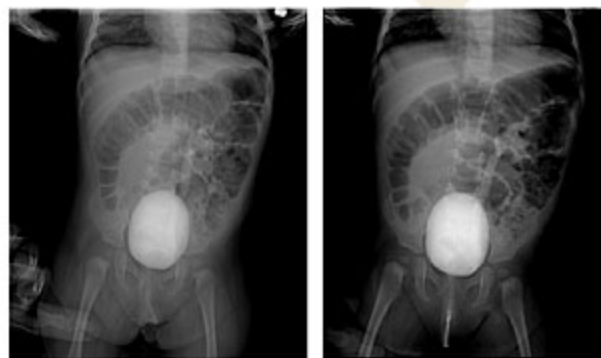

Рис. 1. Серія рентгенівських знімків (мікційна цистографія): рефлюкс високого ступеня в нижній сегмент лівої подвоєної нирки (15.11.2022)

Пропонуємо власний досвід спостереження дитини грудного віку з такою доволі рідкісною патологією.

Мета дослідження – навести рідкісний випадок комбінованої аномалії розвитку сечовивідних шляхів, щоб привернути увагу дитячих урологів до можливих аномалій розвитку сечовидільної системи.

Клінічний випадок

Пацієнтка Р. 02.05.2022 (у віці 7 місяців) госпіталізована до урологічного відділення ВП «Лікарня Святого Миколая» КНП «Перше територіальне медичне об'єднання м. Львова» для стаціонарного обстеження та лікування.

Анамнез захворювання. Дитина хворіє від народження. З 3 тижнів лікується стаціонарно з рецидивною інфекцією сечових шляхів. За даними ультразвукового дослідження (УЗД) виявлено аномалію розвитку сечовивідних шляхів. 04.07.2022 дитині виконано ендоскопічне розсічення уретероцеле. У листопаді 2022 року здійснено планове обстеження (рис. 1,2). Дитину госпіталізовано до урологічного стаціонару на оперативне лікування.

Діагноз: «Афункціуючий уретерогідронефроз верхнього сегмента лівої нирки. Міхурово-мисковий рефлюкс III ст. у нижній сегмент лівої нирки. Хронічний пієлонефрит. Уретероцеле зліва».

УЗД органів заочеревинного простору (13.12.2022). **Права нирка:** розмір – 66×31×30 мм, товщина паренхіми – 10 мм; розміри нормальні, контури чіткі, паренхіма достатня; чашково-мискова система не розширена. **Ліва нирка:** розмір – 55×27×30 мм з ознаками повного подвоєння; товщина паренхіми нижнього сегмента – 8 мм; миска нижнього сегмента – 4 мм; паренхіма верхнього сегмента – 3 мм; миска верхнього сегмента – 14 мм. **Сечовий міхур:** об'єм – 52 см³; контур чіткий, рівний; стінки не ущільнені, не потовщені; вміст однорід-

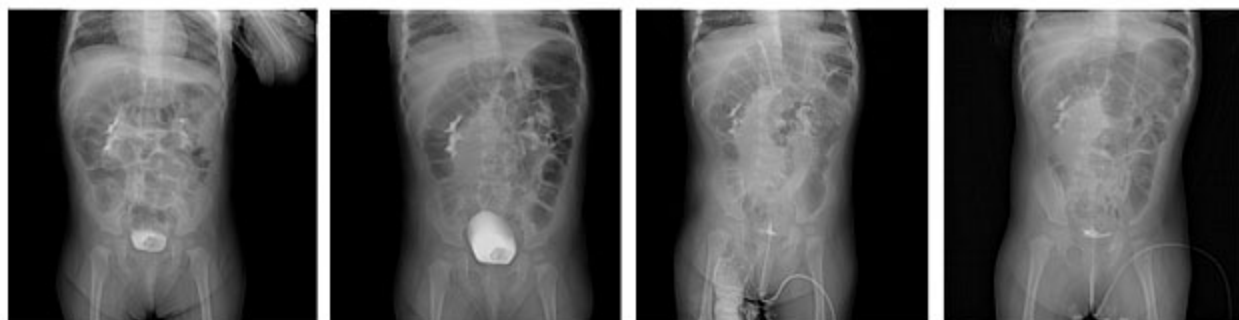


Рис. 2. Серія рентгенівських знімків (екскреторна урографія): відсутність функції верхнього сегмента подвоєної нирки зліва (16.11.2022)

ний; у лівому вічку – залишки уретероцеле; лівий сечовід у нижній третині – 4 мм.

Висновок: ехо-ознаки термінального уретерогідронефрозу верхнього полюса подвоєної лівої нирки.

Електрокардіограма (13.12.2022). Висновок: синусова тахікардія; ознаки неповної блокади передньої ніжки пучка Гіса (НБПНПГ); помірні метаболічні зміни в міокарді.

Загальний аналіз крові (13.12.2022) (табл. 1).

Біохімія крові (13.12.2022) (табл. 2).

Загальний аналіз сечі (13.12.2022): білок – 0,066 г/л, епітелій – 4–5 у полі зору (п/з), лейкоцити – 48–50 у п/з.

Враховуючи отримані результати обстежень та ознаки рецидивної інфекції сечових шляхів, дитину закваліфіковано до оперативного втручання.

Операція: лапароскопічна гемінефроуретеректомія зліва (14.12.2022).

Хід операції. Поперечним розрізом під пупком поставлено троакар 5 Ch, через який створено пневмоперитонеум 8 мм рт. ст. Проведено ревізію черевної порожнини. По серединній лінії над пупком і по латеральному краю прямого м'язу живота зліва поставлено ще два троакари для маніпуляторів. Ліва нирка на-

крита поперечно-ободовою кишкою. Через утворене вікно в її брижі виявлено два сечоводи, які змобілізовані. З'ясовано, що ліва нирка розташована під селезінкою. Товстий кишечник у селезінковому куті відмобілізований і відведений. Відпрепаровано верхній полюс нирки. Виявлено перекодування судинного пучка нирки через сечовід верхнього сегмента. Над верхнім полюсом виявлено конгломерат кіст (рис. 3), які візуально не пов'язані з жодними анатомічними структурами. Під час подальшої мобілізації встановлено, що сечовід сліпо закінчується в ділянці кіст. Сечовід верхнього сегмента пересічено, проведено під судинами та видалено з кістозно зміненим верхнім полюсом. Дистальний кінець сечоводу перев'язано. Кісти і сечовід видалено з черевної порожнини. Дренажна трубка до місця операції – через троакарний доступ. Контроль гемостазу. Знято пневмоперитонеум. Пошарово накладено шви на рану. Асептична пов'язка.

Патологогістологічне дослідження № 14279/22 (дата дослідження: 21.12.2022)

Методика забарвлення: гематоксилін-еозин. Макроскопічний опис: чотири сірі фрагменти тканини – від 0,5 см до 0,8 см. Гістологічний висновок: досліджуваний

Таблиця 1

Загальний аналіз крові

Показник	Значення	Одиниця виміру	Норма
Лейкоцити (WBC)	9,3	10 ⁹ /л	3,50–9,50
Еритроцити (RBC)	4,4	10 ¹² /л	3,80–5,80
Гемоглобін у цільній крові (HGB)	108	г/л	115–175
Тромбоцити (PLT)	305	10 ⁹ /л	125–350
Швидкість осідання еритроцитів (ШОЕ)	6	мм/год	<15 (жінки) <10 (чоловіки)
Паличкоядерні нейтрофіли	2	%	1,0–6,0
Сегментоядерні	35	%	47,0–72,0
Еозинофіли	5	%	1,0–5,0
Моноцити	1	%	3–11
Лімфоцити	57	%	19–37

Клінічний випадок

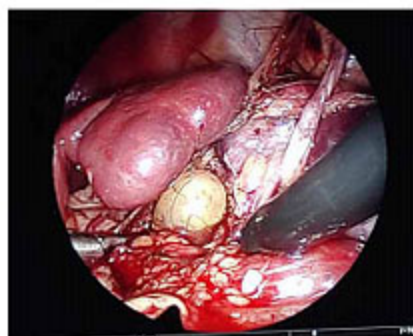


Рис. 3. Інтраопераційне фото

Таблиця 2
Біохімія крові (13.12.2022)

Показник	Значення	Одиниця виміру	Норма
Загальний білок	77,57	г/л	66,0–83,0
Креатинін	20	мкмоль/л	61,0–123,7 (чоловіки) 53,0–97,2 (жінки)
Сечовина	2,35	ммоль/л	1,7–8,3

матеріал представлений фрагментами нирки з атрофією паренхіми та гіалінозом, ділянками фіброзу, набряком і кістозними порожнинами, просвіти яких вкриті однорядним циліндричним епітелієм, що морфологічно та, враховуючи локалізацію процесу, може відповідати елементам педіатричної кістозної нефроми.

Післяопераційний період не ускладнений, дитину виписано додому в задовільному стані під нагляд педіатра за місцем проживання.

Обговорення

У статті описано випадок хірургічного лікування дитини грудного віку з комбінованою урологічною патологією. Первинно дитину закваліфіковано до оперативного втручання з приводу рецидивної інфекції сечових шляхів та афункціонального верхнього сегмента лівої нирки при її повному подвоєнні. Попередньо проведено розсічення уретероцеле з іпсилатерального боку. Враховуючи те, що мультикістозна дисплазія при подвоєннях сечових шляхів з уретероцеле та рефлюксом є рідкісною патологією, її діагностовано інтраопераційно.

Висновки

Отже, мультикістозна дисплазія верхнього сегмента подвоєної нирки є досить рідкісною аномалією

розвитку сечовивідних шляхів. У разі діагностування афункціонального верхнього сегмента подвоєної нирки, іпсилатерального уретероцеле та високого міхурово-мискового рефлюксу, у діагностичному пошуку слід мати на увазі ймовірність наявності мультикістозу. Тактика ведення потребує виваженого підходу.

Автори заявляють про відсутність конфлікту інтересів.

References/Література

- Corrales JG, Elder JS. (1996). Segmental multicystic kidney and ipsilateral duplication anomalies. *J Urol.* 155 (4): 1398–401. PMID: 8632595.
- Diard F, Le Dosseur P, Cadier L, Calabet A, Bondonny JM. (1984). Multicystic dysplasia in the upper component of the complete duplex kidney. *Pediatr Radiol.* 14 (5): 310–313. doi: 10.1007/BF01601882. PMID: 6472915.
- Jeon A, Cramer B, Walsh E et al. (1999). A spectrum of segmental multicystic renal dysplasia. *Pediatr Radiol.* 29: 309–315. <https://doi.org/10.1007/s002470050595>.
- Peters CA, Mandell J. (1989). The multicystic dysplastic kidney. *AUA Update Series.* 8: 50–55.
- Pope JC. (2012). *Renal dysgenesis and cystic disease of the kidney.* Campbell–Walsh Urology (10th edition). Philadelphia: Elsevier Saunders. 4 (118): 3161–3196.
- Raviv-Zilka L, Zilberman DE, Jacobson J, Lotan D, Mor Y. (2016). Multicystic dysplastic kidney associated with ipsilateral ureterocele – An imaging finding that may shed light on etiology. *Urological Science.* 27 (3): 158–160. <https://doi.org/10.1016/j.urols.2016.07.002>.

Відомості про авторів:

Шевчук Дмитро Володимирович – к.мед.н., доц., зав. урологічного відділення ВП «Лікарня Св. Миколая» КНП «Перше територіальне медичне об'єднання м. Львова»; доц. каф. медико-біологічних дисциплін Житомирського державного університету імені І. Франка; доц. каф. урології НУОЗ України імені П.Л. Шуплика. Адреса: м. Львів, вул. Пилипа Орлика, 4. <https://orcid.org/0000-0002-3466-3430>.

Вівчарівський Тарас Петрович – лікар-уролог дитячий урологічного відділення ВП «Лікарня Св. Миколая» КНП «Перше територіальне медичне об'єднання м. Львова». Адреса: м. Львів, вул. Пилипа Орлика, 4.

Собечко Роман Григорович – лікар-уролог дитячий урологічного відділення ВП «Лікарня Св. Миколая» КНП «Перше територіальне медичне об'єднання м. Львова». Адреса: м. Львів, вул. Пилипа Орлика, 4.

Наконечний Ростислав Андрійович – к.мед.н., асистент каф. дитячої хірургії Львівського НМУ імені Д. Галицького; лікар-уролог дитячий урологічного відділення ВП «Лікарня Св. Миколая» КНП «Перше територіальне медичне об'єднання м. Львова». Адреса: м. Львів, вул. Пилипа Орлика, 4. <https://orcid.org/0000-0003-0645-3361>.

Рудоман Людмила Миколаївна – лікар-уролог дитячий урологічного відділення ВП «Лікарня Св. Миколая» КНП «Перше територіальне медичне об'єднання м. Львова». Адреса: м. Львів, вул. Пилипа Орлика, 4.

Стаття надійшла до редакції 13.12.2022 р., прийнята до друку 14.03.2023 р.

УДК 616.711-007.54-053.1-089-053.2-039.42

А.О. Мезенцев^{1,2}, Д.Є. Петренко^{1,2}, Д.О. Демченко^{1,2}

Хірургічна корекція вродженого кіфозу в дітей. Клінічний випадок

¹Навчально-науковий медичний центр «Університетська клініка» Харківського національного медичного університету, Україна

²КНП «Міська багатoproфільна клінічна лікарня матері та дитини імені професора М.Ф. Руднева» Дніпровської міської ради, Україна

Paediatric Surgery(Ukraine).2023.1(78):135-139; doi 10.15574/PS.2023.78.135

For citation: Mezentsev AO, Petrenko DS, Demchenko DO. (2023). Surgical correction of congenital kyphosis in children. Clinical case. Paediatric Surgery (Ukraine). 1(78): 135-139; doi 10.15574/PS.2023.78.135.

Вроджений кіфоз виникає внаслідок порушення формування або сегментації хребців. Існує ряд наукових праць, у яких оцінюються та порівнюються різні методи хірургічного лікування пацієнтів з вродженим кіфозом, а також аналізуються ускладнення в цієї групи хворих. У сучасній літературі перевага надається методикам з агресивнішою корекцією кутоподібної кіфотичної деформації, зокрема, коригуючим остеотоміям хребта та різним видам вертебректомії. Ці методи дають змогу досягти значної корекції деформації, але мають високий ризик ускладнень, пов'язаних із переломами фіксуючих стержнів у віддаленому післяопераційному періоді.

Мета – навести клінічний випадок хірургічного лікування хворої з вродженим кіфозом, що дало змогу досягти значної корекції деформації і зменшити кількість ускладнень, пов'язаних із нестабільністю метало-конструкції.

Клінічний випадок описує лікування хворої віком 16 років з активним клиноподібним Th11 напівхребцем за допомогою методу деканцеляції останнього і фіксації хребта транспедикулярною метало-конструкцією. Особливість хірургічного втручання полягає у використанні фрагментів ребер в якості ауто-трансплантату для формування заднього спондилодезу.

Висновки. Використання фрагментів ребер в якості ауто-трансплантату створює умови для формування заднього кісткового блоку, що зменшує ризик перелому фіксуючих стержнів у віддаленому післяопераційному періоді.

Дослідження виконано відповідно до принципів Гельсінської декларації. На проведення досліджень отримано інформовану згоду батьків дитини.

Автори заявляють про відсутність конфлікту інтересів.

Ключові слова: вроджений кіфоз, корекція деформації, деканцеляція хребця, задній кістковий блок, перелом стержнів.

Surgical correction of congenital kyphosis in children. Clinical case

A.O. Mezentsev^{1,2}, D.S. Petrenko^{1,2}, D.O. Demchenko^{1,2}

¹University Medical Centre «University Clinic» of Kharkiv National Medical University, Ukraine

²Dnipropetrovsk Specialized Clinical Medical Center of Mother and Child named after Professor M.F. Rudnev of Dnipropetrovsk Regional Council, Ukraine

Congenital kyphosis occurs as a result of a disorder of vertebral formation or segmentation. There are a number of scientific papers that evaluate and compare various methods of surgical treatment of patients with congenital kyphosis, as well as analyze complications in this group of patients. In the current literature, preference is given to methods with more aggressive correction of angular kyphotic deformity, in particular, corrective spinal osteotomies and various types of vertebrectomy. These methods can achieve significant deformity correction, but have a high risk of complications associated with fractures of the fixation rods in the long-term postoperative period.

Purpose – to present a clinical case of surgical treatment of a patient with congenital kyphosis, which allowed to achieve significant correction of the deformity and reduce the number of complications associated with the instability of the metal structure.

Клінічний випадок

Пацієнтка Г., віком 16 років, госпіталізована до ортопедично-травматологічного відділення Навчально-наукового медичного центру «Університетська клініка» Харківського національного медичного університету 28.01.2019 зі скаргами на кіфотичну деформацію хребта. На момент огляду виявлено кутоподібну кіфотичну деформацію на рівні грудного відділу хребта (рис. 2).

За результатами рентгенологічного дослідження, кут кіфотичної деформації становив 66° за Cobb, вершинний кут деформації – 59° . Величина сколіотичного компонента деформації дорівнювала 25° (рис. 3).

На вершині кутоподібної деформації виявлено активний напівхребець.

На основі клініко-рентгенологічного обстеження хворій встановлено діагноз «Вроджений грудно-поперековий кіфоз» і виявлено показання до хірургічного втручання: деканцеляція Th11 хребця та корекція кіфотичної деформації хребта з фіксацією транспедикулярною конструкцією на рівні Th7-L3 і формуванням заднього аутоспондилодезу, яке проведено 01.02.2019 (рис. 4).

Особливість цього втручання полягає в тому, що видалені під час деканцеляції задні елементи патологічного хребця були заміщені аутогранулятами з фрагментів ребер, отриманих при хірургічному доступі, і притиснуті до сформованих кісткових лож восьмиподібними швами (рис. 5).

Рентгенометричні вимірювання післяопераційних рентгенограм показали, що сколіотичний компонент деформації зменшився до 7° , величина грудного кіфозу – 40° , вершинний кут деформації – 23° . Інтраопераційні та післяопераційні ускладнення не виявлені.

На контрольному огляді через 4 роки пацієнтка скарг не висловлювала. На рентгенограмах хребта у двох проекціях (рис. 6) втрати корекції не відмічено.

Обговорення

Під час виконання коригуючих остеотомій із заднього доступу основними ускладненнями є інтраопераційний неврологічний дефіцит, а також перелом фіксуючих стержнів у віддаленому післяопераційному періоді.

У роботі K.F. Willems зі співавторами [16] проведено порівняння результатів лікування за такими методиками, як педикулярна субстракційна остеотомія та полісегментарна клиноподібна остеотомія. Педикулярну субстракційну остеотомію (група 1) виконано 62 пацієнтам, полісегментарну клиноподібну остеотомію (група 2) – 20 пацієнтам. Нестабільність металофіксатора відмічено в 10 пацієнтів групи 1 та в 4 пацієнтів групи 2. Усім хворим необ-

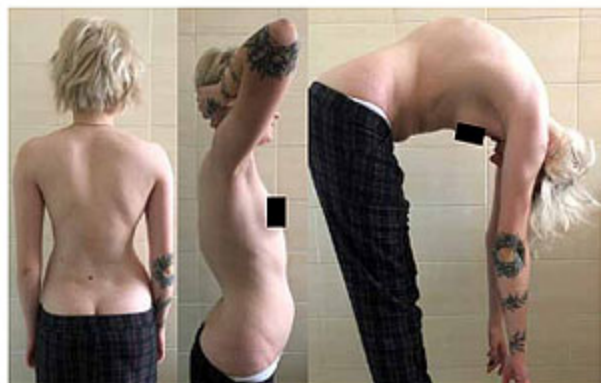

Рис. 2. Зовнішній вигляд хворої Г. до хірургічного втручання

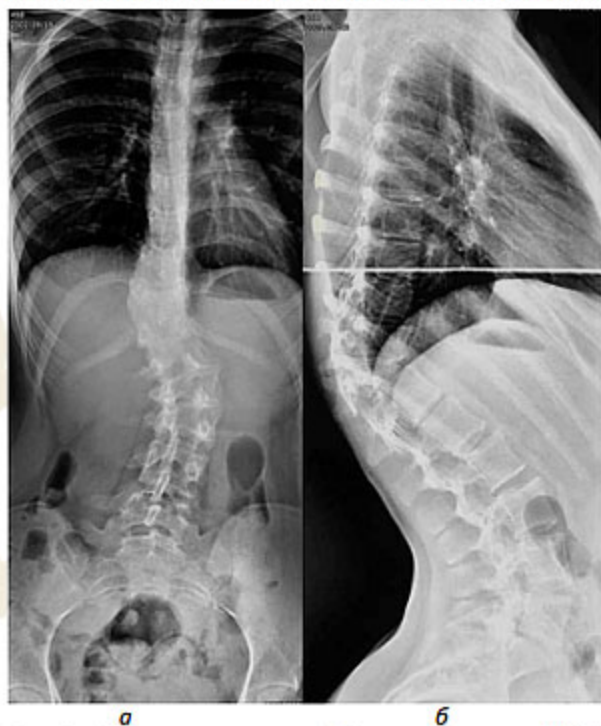


Рис. 3. Рентгенограми хворої Г. у передньо-задній (а) і бічній (б) проекціях до хірургічного лікування

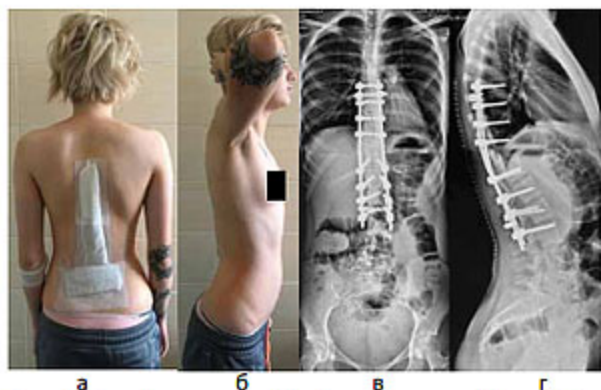


Рис. 4. Фото інтраопераційної рани спереду (а), зовнішнього вигляду хворої Г. (б, в) та рентгенограми в передньо-задній (г) і бічній проекціях (д) після хірургічного лікування

Клінічний випадок

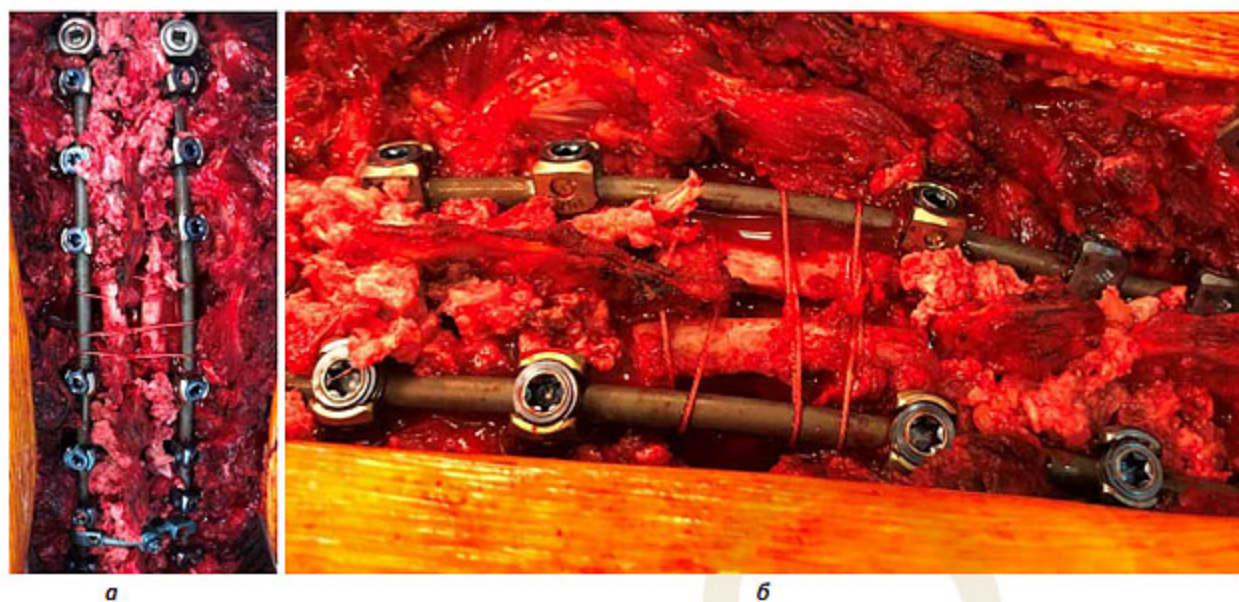


Рис. 5. Фото інтраопераційної рани спереду (а) і збоку (б) хворої Г.

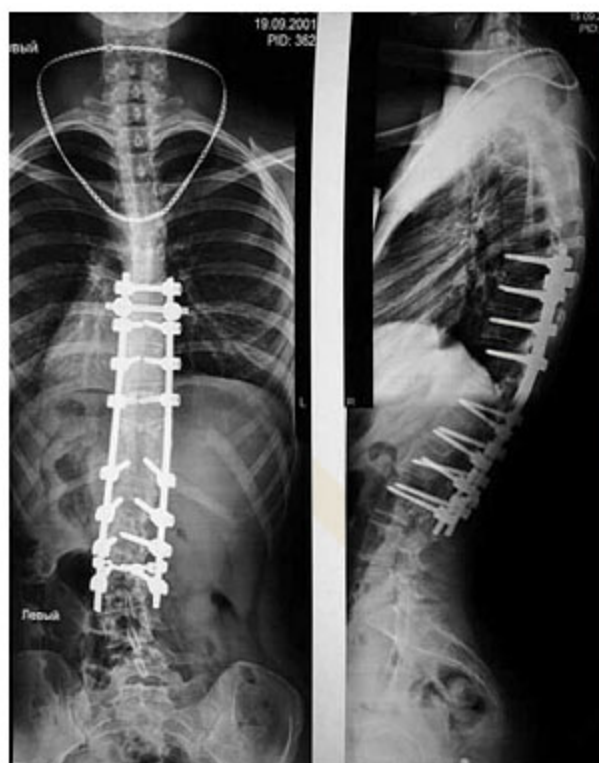

Рис. 6. Рентгенограми хворої Г. у передньо-задній і бічній проєкціях через 4 роки після хірургічного лікування

хідно було проводити ревізійні хірургічні втручання з повторним формуванням кісткового блока.

М. Ruf зі співавторами [11] описано лікування 41 пацієнта з вродженим кіфосколиозом за допомогою резекції напівхребця. Середній строк спостереження за хворими в післяопераційному періоді становив 6 років

2 місяці. У 3 хворих виявлено ускладнення, пов'язані з нестабільністю металоконструкції. Усім хворим виконано ревізійні операції через 1, 3 і 6 років після первинної корекції кіфотичної деформації.

G. Jianwei зі співавторами [3] не тільки описано ускладнення, пов'язані з нестабільністю конструкції, але й виділено фактори, які, на їхню думку, спричинили розвиток цих ускладнень. Серед 116 пацієнтів із вродженою деформацією хребта у 7 виникли ускладнення, пов'язані з нестабільністю металоконструкції. Середній вік на момент операції дорівнював 9,8 року (від 2 до 19 років). Середня тривалість спостереження за пацієнтами в післяопераційному періоді становила 67 місяців (від 24 до 133 місяців). Величина корекції деформації – 79,5%. Серед факторів, які спричинили розвиток нестабільності металоконструкції, автори виділили вік пацієнтів (до 5 років), наявність напівхребця в поперековому відділі хребта та бісегментарну фіксацію (фіксацію транспедикулярною конструкцією на 1 рівень вище та нижче резеційованого напівхребця).

Z. Jianguo та співавторами [2] описано результат лікування 56 пацієнтів із вродженою деформацією хребта. Усім пацієнтам виконано резекцію напівхребця із заднього доступу з фіксацією транспедикулярною конструкцією. Середній вік на момент операції становив 9,9 року (від 1,5 до 17 років). Середня тривалість спостереження за пацієнтами в післяопераційному періоді дорівнювала 32,9 місяців (від 24 до 58 місяців). У двох пацієнтів виявлено перелом фіксуючого стержня. В одного пацієнта перелом стрижня виявлено через 6 місяців після операції. Проте

О.Є. Кононов, О.О. Погорелов, О.В. Ніколаєнко, О.К. Толстанов, М.А. Трищинська

Особливості ведення пацієнтів з абсцесом надгортанника на всіх етапах медичної допомоги

Національний університет охорони здоров'я України імені П.Л. Шупика, м. Київ

Paediatric Surgery(Ukraine).2023.1(78):140-143; doi 10.15574/PS.2023.78.140

For citation: Kononov OY, Pogorelov OO, Nikolayenko OV, Tolstanov OK, Trishchinska MA. (2023). Peculiarities of patients with epiglottitis abscess management at all stages of medical care. Paediatric Surgery (Ukraine). 1(78):140-143. doi: 10.15574/PS.2023.78.140.

Абсцес надгортанника зазвичай є завершальною стадією запалення надгортанника (епіглотиту) та прилеглих надгортанних структур і без лікування може прогресувати до небезпечної для життя обструкції дихальних шляхів. Етіологія захворювання може бути інфекційної та неінфекційної природи. Як при інфекційній, так і при неінфекційній етіології набряк надгортанника виникає внаслідок скупчення запальних клітин у просторі між шаром плоского епітелію та надгортанним хрящем. Язикова поверхня надгортанника та навколонадгортанні тканини мають велику мережу лімфатичних і кровоносних судин, що призводить до поширення інфекції та подальшої запальної реакції. Як тільки починається інфекція, набряк швидко прогресує, захоплюючи всю надгортанну частину гортані (у тому числі черпалонадгортанні складки та черпалоподібні хрящі). Клінічні ознаки епіглотиту різняться залежно від віку, тяжкості та етіології.

Мета – описати клінічний випадок успішного надання допомоги дитині з абсцесом надгортанника та оптимальний маршрут пацієнта на усіх ланках медичної допомоги.

Клінічний випадок. Каретою швидкої допомоги до ургентного оториноларингологічного відділення КНП «Київська міська дитяча клінічна лікарня 1» доставлено пацієнта Г. 2005 року народження (17 років). Під час огляду в приймальні відділенні за результатами непрямой ларингоскопії встановлено діагноз «Абсцес надгортанника». В ургентному порядку під ендотрахеальним наркозом виконано розтин абсцесу надгортанника. Складність діагностики абсцесу надгортанника полягала в тому, що візуалізація гортаноглотки можлива лише із застосуванням інструментальних методів обстеження, таких як непряма ларингоскопія. Цей метод не входить до компетенції сімейного лікаря. Відповідно, сімейний лікар у межах своїх компетенцій доцільно використав міжнародну класифікацію ICD-10, розділ «R» дихальна система та коди «76», та встановив діагноз «Гострий тонзиліт», тим самим припустивши інфекційну природу захворювання дитини, з огляду на тяжкість стану, згідно з маршрутом пацієнта виписав направлення на ургентну госпіталізацію, що відповідало стану середньої тяжкості дитини.

На нашу думку, основною причиною досягнення хорошого клінічного результату став міждисциплінарний підхід: поєднання правильно виконаної діагностики та своєчасно виконаного хірургічного втручання. Ми сподіваємося, що цей клінічний приклад, який показує особливості міждисциплінарної взаємодії фахівців, дасть змогу поліпшити якість надання медичної допомоги пацієнтам з абсцесом надгортанника.

Дослідження виконано відповідно до принципів Гельсінської декларації. На проведення досліджень отримано інформовану згоду батьків, пацієнта.

Автори заявляють про відсутність конфлікту інтересів.

Ключові слова: епіглотит, маршрут пацієнта, диференційна діагностика, запальні захворювання гортаноглотки.

Peculiarities of patients with epiglottitis abscess management at all stages of medical care

O.Y. Kononov, O.O. Pogorelov, O.V. Nikolayenko, O.K. Tolstanov, M.A. Trishchinska

Shupyk National Healthcare University of Ukraine, Kyiv

An epiglottitis abscess is usually the final stage of epiglottitis (epiglottitis) and surrounding tissues inflammation and can progress to life-threatening airway obstruction without treatment. The etiology of the disease can be infectious or non-infectious nature. Both with infectious

and non-infectious etiology, swelling of the epiglottis occurs as a result of the accumulation of inflammatory cells in the space between the layer of squamous epithelium and the epiglottis cartilage. The lingual surface of the epiglottis and peri-epiglottis tissues have a large network of lymphatic and blood vessels, which promotes the spread of infection and the subsequent inflammatory reaction. Once the infection begins, the swelling rapidly progresses, involving the entire epiglottis of the larynx (including the epiglottis folds and the epiglottis cartilages). Clinical signs of epiglottitis vary depending on age, severity, and etiology.

Purpose – is to describe a clinical case of successful care for a child with an epiglottis abscess and the optimal route of the patient at all levels of medical care.

Clinical case. An ambulance delivered a patient G., born in 2005 (17 years old), to the emergency otorhinolaryngology department of the Kyiv City Children's Clinical Hospital 1. During the examination in the emergency department with indirect laryngoscopy the diagnosis was established: abscess of the epiglottis. An epiglottis abscess was urgently dissected under endotracheal anesthesia. The difficulty of diagnosing an epiglottis abscess was that visualization of the larynx is possible only with the use of instrumental examination methods, such as indirect laryngoscopy. This method is not within the competence of a family doctor. Accordingly, the family doctor, within the limits of his competencies, appropriately used the ICD-10 international classification, section «R» – respiratory system and code – «76» and made a diagnosis of acute tonsillitis, thereby assuming the infection etiology of the disease. The family doctor, taking into account the severity of the condition, according to the patient's itinerary, issued a referral for urgent hospitalization, according to the child's moderate condition.

In our opinion, the main reason for achieving a good clinical result was an interdisciplinary approach: a combination of correctly performed diagnostics and timely surgical intervention. We hope that this clinical example, which demonstrates the features of interdisciplinary interaction between specialists, will improve the quality of medical care for patients with epiglottis abscess.

The research was carried out in accordance with the principles of the Helsinki Declaration. The informed consent of the patient was obtained for conducting the studies.

No conflict of interests was declared by the authors.

Keywords: epiglottitis, patient route, differential diagnosis, inflammatory diseases of the larynx.

Абсцес надгортанника зазвичай є завершальною стадією запалення надгортанника (епіглотиту) та прилеглих надгортанних структур і без лікування може прогресувати до небезпечної для життя обструкції дихальних шляхів [6].

Етіологія захворювання може бути інфекційної та неінфекційної природи. Інфекційні етіологічні чинники, зокрема бактеріальні – *Haemophilus influenzae* типу b (Hib), залишаються важливою причиною, передусім у невакцинованих або не повністю імунізованих дітей. Більше того, судячи з невеликих серій випадків, Hib все ще може бути виділений у повністю імунізованих дітей та дорослих. Крім того, викликати розвиток цього захворювання можуть: *Staphylococcus aureus* (включно штами, стійкі до метициліну), *Streptococcus pneumoniae*, *Streptococcus pyogenes* та інші стрептококи, *Neisseria meningitidis*, *Pasteurella multocida*, а також *Pseudomonas aeruginosa*, *Serratia spp.*, *Enterobacter spp.* та анаеробна флора. Вірусні інфекції надзвичайно рідко викликають абсцес надгортанника. При цьому є відомості про: вірус грипу типу a, вірус грипу типу b, вірус простого герпесу типу 1 та 2, вірус парагрипу типу 3, вірус Епштейна-Барра, ВІЛ, SARS-CoV-2 [2–4,8,9]. Грибкові інфекції як причина абсцесу надгортанника зустрічаються нечасто і виникають у пацієнтів із пригніченим імунітетом: різновиди *Candida* та *Histoplasma capsulatum*.

Серед неінфекційних причин фігурують такі стани. Місцеві травми дихальних шляхів, такі як: термічна травма від застосування гарячих напоїв або

їжі [5], електронних сигарет [1] або вдихання нагрітих предметів під час вживання заборонених наркотиків, таких як крек; пряма травма надгортанника; проковтування або вдихання їдких речовин. Лімфопроліферативне захворювання або реакція «трансплантат проти господаря» після трансплантації кісткового мозку або паренхіматозних органів. Хронічні гранулематозні захворювання, у тому числі поліангіїт, саркоїдоз, системний червоний вовчак, рецидивний поліхондрит і захворювання, пов'язані з імуноглобуліном G4 (IgG4).

Епіглотит виникає внаслідок бактеріємії та/або прямої інвазії епітеліального шару патогенним організмом [10]. Задня частина носоглотки є основним джерелом збудників епіглотиту. Фактором ризику може бути мікроскопічна травма поверхні епітелію (наприклад, ушкодження слизової оболонки при вірусній інфекції або потрапляння їжі під час ковтання). Рідше неінфекційні стани викликають місцеві опіки або екхімози надгортанника та прилеглих структур. Як при інфекційній, так і при неінфекційній етіології набряк надгортанника виникає внаслідок скупчення запальних клітин у просторі між шаром плоского епітелію та надгортанним хрящем. Язикова поверхня надгортанника та навколнадгортанні тканини мають велику мережу лімфатичних і кровоносних судин, що спричиняє поширення інфекції та подальшу запальну реакцію. Як тільки починається інфекція, набряк швидко прогресує, захоплюючи всю надгортанну частину гортані (у тому числі черпалонадгортанні складки та черпалоподіб-

Клінічний випадок

ні хрящі). Підв'язувальні ділянки зазвичай не уражуються; набряк зупиняється щільним епітелієм на рівні голосових зв'язок. Надгортанний набряк зменшує діаметр верхніх дихальних шляхів, викликаючи турбулентний потік повітря під час вдиху (стридор). Додаткові механізми обструкції дихальних шляхів можуть включати заднє та нижнє загинання надгортанника (який діє як кульовий клапан, перешкоджаючи потоку повітря під час вдиху, але дозволяючи видих) та аспірацію ротоглоткового секрету [10]. Обструкція дихальних шляхів, що може призводити до серцево-легеневої зупинки, може швидко прогресувати. Ознаки тяжкої обструкції верхніх дихальних шляхів (наприклад, стридор/стертор, міжреберна та надгрудинна ретракція, тахіпноє та ціаноз) можуть не виявлятися до пізніх стадій захворювання, коли обструкція дихальних шляхів майже завершена. Є повідомлення про позалікарняну зупинку дихання через гостру обструкцію дихальних шляхів, яка спричинила виникнення смерті в дітей та дорослих [7].

Клінічні ознаки епіглотиту різняться залежно від віку, тяжкості та етіології.

У маленьких дітей (віком до 5 років) з епіглотитом вірусу грипу типу b можуть спостерігатися респіраторний дистрес, тривожність і характерна поза «треноги» або «принюхування», в якій вони приймають сидяче положення з нахилом тулуба вперед, надмірно витягнутою шиєю та висунутим уперед підборіддям, щоб максимізувати діаметр закупорених дихальних шляхів [10]. Зовнішній вигляд може бути субтильний. Часто наявна слинотеча. Кашлю зазвичай немає.

У дітей старшого віку, підлітків і дорослих з інфекційним або неінфекційним епіглотитом можуть спостерігатися сильний біль у горлі, дисфагія та слинотеча; відносно нормальні результати огляду ротоглотки та мінімальний респіраторний дистрес.

Мета дослідження – описати клінічний випадок успішного надання допомоги дитині з абсцесом надгортанника та оптимальний маршрут пацієнта на усіх ланках медичної допомоги.

Наведений клінічний випадок успішної діагностики та лікування дитини з абсцесом надгортанника становить великий інтерес для дитячих отоларингологів та інших фахівців, які надають екстрену допомогу не тільки дітям, але й дорослому населенню як приклад міждисциплінарної співпраці та оптимального маршруту пацієнта.

Дослідження виконано відповідно до принципів Гельсінської декларації. На проведення досліджень отримано інформовану згоду батьків, пацієнта.

Клінічний випадок

Каретою швидкої допомоги до ургентного оториноларингологічного відділення КНП «Київська міська дитяча клінічна лікарня 1» доставлений пацієнт Г. 2005 року народження (17 років). Скарги на момент госпіталізації: біль у горлі під час ковтання, загальна слабкість, підвищення температури тіла до 39°C, утруднення ковтання, навіть води.

Анамнез захворювання: вважає себе хворим протягом трьох діб, коли заболіло горло. Понад рік носить брекети. Лікувався самотужки. На другу добу захворювання зранку підвищилася температура до 38°C, застосовував ібупрофен. До вечора другої доби з'явилися різко виражені труднощі під час ковтання з посиленням болю. Звернувся до сімейного лікаря на третю добу захворювання і терміново був направлений до ургентного ЛОР-відділення. Доставлений у лікарню каретою швидкої медичної допомоги з попереднім діагнозом «Гострий тонзиліт». Під час огляду в приймальному відділенні за результатами непрямої ларингоскопії встановлений діагноз «Абсцес надгортанника».

В ургентному порядку під ендотрахеальним наркозом виконано розтин абсцесу надгортанника. У цьому випадку анестезіологічною бригадою прийнято рішення проводити оротрахеальну інтубацію зі збереженням спонтанним диханням, використовуючи наркотичні анальгетики та пропофол як індукційний агент. У премедикації застосовано глюкокортикостероїди та інсуфляцію 100% киснем через носові канюлі. Для інтубації використано відеоларингоскоп і трубку діаметром 6,5 з манжетою і провідником. На випадок неуспішної інтубації – в операційній підготовлено доступний фібробронхоскоп і набір для екстреної трахеотомії. Інтубація трахеї була успішною з першої спроби, за допомогою помірної, зовнішньої компресії гортані пацієнта – рукою помічника, після чого використано м'язові релаксанти. За допомогою ларингоскопа забезпечено доступ до язикової поверхні надгортанника та під візуальним контролем серпоподібним ножом проведено розтин абсцесу поздовжнім розрізом слизової оболонки. Отримано понад 3 мл гною. Порожнину абсцесу промито розчином антисептика з одночасним видаленням патологічного вмісту за допомогою електровідсмоктування. Після хірургічного втручання, повноцінної санації (кров, гній, слина), враховуючи повністю відновлений м'язовий тонус, спонтанне дихання, кашльовий рефлекс, а також відсутність вираженого набряку в області надгортанника та голосової щілини проведено екстубацію трахеї. Маніпуляції проведено без усклад-

вень, пацієнта переведено для подальшого спостереження до відділення інтенсивної терапії, з подальшим переведенням до профільного відділення. Призначено цефтріаксон 2,0 г з урахуванням маси тіла пацієнта внутрішньовенно 2 рази на добу протягом 7 діб. За 2 години після розтину абсцесу виявлено значне зменшення болю під час ковтання, зниження температури тіла до 36,1°C. У процесі лікування відмічено позитивну динаміку. Пацієнта виписано на сьому добу з одужанням.

Складність діагностики абсцесу надгортанника полягала в тому, що візуалізація гортаноглотки можлива лише із застосуванням інструментальних методів обстеження, таких як непряма ларингоскопія. Цей метод не входить до компетенції сімейного лікаря. Відповідно, сімейний лікар у межах своїх компетенцій доцільно використав міжнародну класифікацію ICD-10, розділ «R» дихальна система та коди «76», встановив діагноз «Гострий тонзиліт», тим самим припустивши інфекційну природу захворювання дитини, з огляду на тяжкість стану, згідно з маршрутом пацієнта виписав направлення на ургентну госпіталізацію, що відповідало стану середньої тяжкості дитини.

Висновки

Отже, на нашу думку, основною причиною досягнення хорошого клінічного результату став міждисциплінарний підхід: поєднання правильно виконаної діагностики та своєчасно виконаного хірургічного втручання. Ми сподіваємося, що цей клінічний приклад, який показує особливості між-

дисциплінарної взаємодії фахівців, дасть змогу підвищити якість надання медичної допомоги пацієнтам з абсцесом надгортанника.

Автори заявляють про відсутність конфлікту інтересів.

References/Література

- Bozzella MJ, Magyar M, DeBiasi RL, Ferrer K. (2020). Epiglottitis Associated with Intermittent E-cigarette Use: The Vagaries of Vaping Toxicity. *Pediatrics*. 145. doi: 10.1542/peds.2019-2399.
- Cordial P, Le T, Neuenschwander J. (2022). Acute epiglottitis in a COVID-19 positive patient. *Am J Emerg Med*. 51: 427.e1. doi: 10.1016/j.ajem.2021.06.077.
- Emberley J, Velala SS, Marshall B et al. (2021). Acute Epiglottitis Due to COVID-19 Infection. *Eur J Case Rep Intern Med*. 8: 002280. doi: 10.12890/2021_002280.
- Fondaw A, Arshad M, Batool S et al. (2020). COVID-19 infection presenting with acute epiglottitis. *J Surg Case Rep*. 2020: rjaa280. doi: 10.1093/jscr/rjaa280.
- Inaguma Y, Matsui S, Kusumoto M et al. (2019). Thermal epiglottitis: Acute airway obstruction caused by ingestion of hot food. *Pediatr Int*. 61(9): 927-929. doi: 10.1111/ped.13948.
- Klein MR. (2019). Infections of the Oropharynx. *Emerg Med Clin North Am*. 37(1): 69-80. doi: 10.1016/j.emc.2018.09.002.
- Morton E, Prahlow JA. (2020). Death related to epiglottitis. *Forensic Sci Med Pathol*. 16(1): 177-179. doi: 10.1007/s12024-019-00142-1.
- Renner A, Lamminmäki S, Ilmarinen T et al. (2021). Acute epiglottitis after COVID-19 infection. *Clin Case Rep*. 9(7): e04419. doi: 10.1002/ccr3.4419.
- Smith C, Mobarakai O, Sahra S et al. (2021). Case report: Epiglottitis in the setting of COVID-19. *IDCases*. 24: e01116. doi: 10.1016/j.idcr.2021.e01116.
- Padua LJT, Cherry JD. (2019). Croup (laryngitis, laryngotracheitis, spasmodic croup, laryngotracheobronchitis, bacterial tracheitis, and laryngotracheobronchopneumonitis) and epiglottitis (supraglottitis). In: Feigin and Cherry's Textbook of Pediatric Infectious Diseases. 8th edition. Cherry JD, Harrison GJ, Kaplan SL, Steinbach WJ, Hotz PJ (Eds). Elsevier, Philadelphia, Vol 1: 175. eBook ISBN: 9780323392815.

Відомості про авторів:

Кононов Олександр Євгенович – к.мед.н., доц. каф. сімейної медицини та амбулаторно-поліклінічної допомоги НУОЗ України імені П.Л. Шупика. Адреса: м. Київ, вул. Дорогожицька, 9. <https://orcid.org/0000-0003-0505-0296>.

Погорслов Олександр Олександрович – лікар анестезіолог КНП КМДКЛ 1. Адреса: м. Київ, вул. Богатирська, 30. <https://orcid.org/0000-0001-7666-0783>.

Ніколаєнко Олександр Вікторович – лікар отоларинголог КНП КМДКЛ 1. Адреса: м. Київ, вул. Богатирська, 30. <https://orcid.org/0000-0002-3178-4050>.

Толстанов Олександр Костянтинович – д.мед.н., проф., чл.-кор. НАМН України, засл. лікар України, проректор з науково-педагогічної роботи НУОЗ України імені П.Л. Шупика. Адреса: м. Київ, вул. Дорогожицька, 9; тел.: (044) 205-48-62. <https://orcid.org/0000-0002-7459-8629>.

Трициньська Марина Анатоліївна – д.мед.н., проф. каф. анестезіології та інтенсивної терапії НУОЗ України імені П.Л. Шупика. Адреса: м. Київ, вул. Дорогожицька, 9. <https://orcid.org/0000-0002-1022-0635>.

Стаття надійшла до редакції 09.12.2022 р., прийнята до друку 14.03.2023 р.

Вічна пам'ять дитячому хірургу Володимиру Георгійовичу ФОМІНУ



1 грудня 2022 року, після тяжкої тривалої хвороби, у віці 60 років пішов у Вічність дитячий хірург Володимир Георгійович ФОМІН.

З 1988 р. життя Володимира Георгійовича було присвячене дитячій хірургії. Сотні маленьких пацієнтів завдячують йому здоров'ям і життям.

Володимир Георгійович був одним із засновників першого в Україні «Хірургічного стаціонару одного дня». Також значну частину свого професійного життя Володимир Георгійович присвятив пластичній та естетичній хірургії, розробляючи та впроваджуючи в практику сучасні хірургічні технології та новітні оперативні втручання в дітей та дорослих.

Світла пам'ять про Володимира Георгійовича назавжди залишиться в серцях рідних, колег, друзів і всіх, хто його знав.

*Співробітники Дитячої міської клінічної лікарні
Полтавської міської ради
редакція журналу «Хірургія дитячого віку (Україна)»*

Правила подачі та оформлення статей

Авторська стаття направляється до редакції електронною поштою у форматі MS Word. Стаття супроводжується офіційним направленням від установи, в якій була виконана робота, з візою керівництва (наукового керівника), завереним круглою печаткою установи, експертним висновком про можливість відкритої публікації, висновком етичного комітету установи або національної комісії з біоетики. На останній сторінці статті мають бути власноручні підписи всіх авторів та інформація про відсотковий внесок у роботу кожного з авторів.

Приймаються оригінали супровідних документів з примірником рукопису, підписаного автором(ами), надіслані поштою, або скановані копії вищезазначених документів і першої (титульної) сторінки статті з візою керівництва, печаткою установи і підписами всіх авторів у форматі Adobe Acrobat (*.pdf), надіслані на електронну адресу редакції.

Статті приймаються українською, російською або англійською мовами.

Структура матеріалу: вступ (стан проблеми за даними літератури не більше ніж 5–7-річної давності); мета, завдання, матеріали та методи; результати дослідження та їх обговорення (висвітлення статистично опрацьованих результатів дослідження); висновки; перспективи подальших досліджень у даному напрямку; список літератури (два варіанти); реферати українською, російською та англійською мовами.

Реферат є незалежним від статті джерелом інформації, коротким і послідовним викладенням матеріалу публікації за основними розділами і має бути зрозумілим без самої публікації. Його обсяг не повинен перевищувати 200–250 слів. Обов'язково подаються ключові слова (від 3 до 8 слів) у порядку значущості, що сприятиме індексуванню статті в інформаційно-пошукових системах.

Реферат до оригінальної статті повинен мати структуру, що повторює структуру статті: мета дослідження; матеріали і методи; результати; висновки; ключові слова. Усі розділи у рефераті мають бути виділені в тексті жирним шрифтом.

Для інших статей (огляд, лекція, клінічний випадок тощо) реферат повинен включати короткий виклад основної концепції статті та ключові слова.

Оформлення статті. На першій сторінці зазначаються: індекс УДК ліворуч, ініціали та прізвища авторів, назва статті, назва установ, де працюють автори та виконувалось дослідження, місто, країна.

За умови проведення досліджень із залученням будь-яких матеріалів людського походження, в розділі «Матеріали і методи» автори повинні зазначити, що дослідження проводилися відповідно до стандартів біоетики, були схвалені етичним комітетом установи або національною комісією з біоетики. Те саме стосується і досліджень за участю лабораторних тварин.

Наприклад: «Дослідження виконані відповідно до принципів Гельсінської Декларації. Протокол дослідження ухвалений Локальним етичним комітетом (ЛЕК) всіх зазначених у роботі установ. На проведення досліджень було отримано поінформовану згоду батьків дітей (або їхніх опікунів)».

«Під час проведення експериментів із лабораторними тваринами всі біоетичні норми та рекомендації були дотримані».

Кількість ілюстрацій (рисунок, схеми, діаграми, фото) має бути мінімальною. Діаграми, графіки, схеми будуються у програмах Word або Excel; фотографії повинні мати один із наступних форматів: PDF, TIFF, PSD, EPS, AI, CDR, QXD, INDD, JPG (150–600 dpi).

Таблиці та рисунки розташовують у тексті статті відразу після першого згадування. У підпису до рисунку наводять його назву, розшифровують усі умовні позначки (цифри, літери, криві тощо). Таблиці мають бути оформлені відповідно до вимог ДАК, бути компактними, пронумерованими, мати назву. Номери таблиць, їхні заголовки і цифрові дані, оброблені статистично, повинні точно відповідати наведеному у тексті статті.

Посилання на літературні джерела у тексті позначаються цифрами у квадратних дужках та відповідають нумерації у списку літератури. Статті зі списком літературних джерел у вигляді посилань на кожній сторінці або кінцевих посилань не приймаються.

Необхідно подавати два варіанти списку літератури.

Перший варіант подається відразу після тексту статті, джерела розташовуються за алфавітом (спочатку праці, опубліковані українською або російською мовами, далі – іншими мовами).

Другий варіант повністю відповідає першому, але джерела українською та російською мовами **ПЕРЕКЛАДАЮТЬСЯ!** на англійську мову. Цей варіант необхідний для сайту, підвищення індексу цитування та аналізу статті у міжнародних наукометричних базах даних.

Обидва варіанти оформлюються за стилем APA (American Psychological Association style), який використовується у дисертаційних роботах.

Приклад оформлення для обох варіантів:

Автор АА, Автор ВВ, Автор СС. (2005). Назва статті. Назва журналу. 10(2); 3: 49-53.

Автор АА, Автор ВВ, Автор СС. (2006). Назва книги. Місто: Видавництво: 256.

У тексті статті допускаються загальноприйняті скорочення, а також авторські скорочення, які обов'язково розшифровуються у тексті при першому згадуванні та залишаються незмінними по всьому тексту.

У кінці статті автори мають заявити про наявність будь-яких конкуруючих фінансових інтересів щодо написання статті. Зазначення конфлікту інтересів або його відсутності у статті є **обов'язковим**.

Приклад: «Автори заявляють про відсутність конфлікту інтересів» або «Матеріал підготовлений за підтримки компанії...»

Стаття закінчується відомостями про **усіх авторів**. Зазначаються прізвище, ім'я, по батькові (повністю), вчений ступінь, вчене звання, посада в установі/установах, робоча адреса з поштовим індексом, робочий телефон і адреса електронної пошти; ідентифікатор ORCID (<https://orcid.org/register>). Автор, відповідальний за зв'язок із редакцією, надає свій мобільний/контактний номер телефона.

Відповідальність за достовірність та оригінальність наданих матеріалів (фактів, цитат, прізвищ, імен, результатів досліджень тощо) несуть автори.

Редакція забезпечує рецензування статей, виконує спеціальне та літературне редагування, залишає за собою право скорочувати обсяг статей. Відмова авторам у публікації статті може здійснюватись без пояснення причин і не вважається негативним висновком щодо наукової та практичної значущості роботи.

Статті, оформлені без дотримання правил, не розглядаються і не повертаються авторам.

Редколегія



WORLD THROMBOSIS DAY
13 OCTOBER

#Ukraine_support WTD 2023

Шановний колего!

Ми прагнемо підвищити обізнаність про тромбоз, включаючи його причини, фактори ризику, симптоми та доказову профілактику і лікування. Зрештою, ми прагнемо зменшити смертність та інвалідність, спричинену цим станом.

Наша місія підтримує глобальну ціль Всесвітньої Асамблеї охорони здоров'я щодо скорочення передчасної смертності від неінфекційних захворювань на 25 відсотків до 2025 року.

Долучайтесь! Збережемо здоров'я нації!
Обізнаний сьогодні – врятований завтра!
Разом ми сила!

EYES OPEN TO THROMBOSIS

wtd-ukraine.org

V МІЖНАРОДНИЙ КОНГРЕС
18–19 листопада 2023 on-line

Antibiotic resistance STOP!

Стійкість до антибіотиків зростає до загрозово високих рівнів у всьому світі. Нові механізми стійкості з'являються і поширюються всюди, створюючи перешкоди для лікування розповсюджених інфекційних захворювань

- World Health Organization

ANTIBIOTIC RESISTANCE



Розвиток нових антибіотиків має надзвичайне значення, оскільки еволюція мікробів продовжуватиметься безперервно, а резистентність до лікарських засобів зростає.

Проблема антибіотикорезистентності стала глобальним викликом сьогодення. Головною його причиною вважають нераціональне застосування антибактеріальної терапії.

Тож під час Всесвітнього тижня поінформованості про антибіотики, в Україні традиційно буде проведено

V міжнародний конгрес «Antibiotic resistance STOP!»,
який об'єднає провідних спеціалістів медичної галузі для розробки стратегії контролю розвитку антибіотикорезистентності

antibiotic-congress.com