

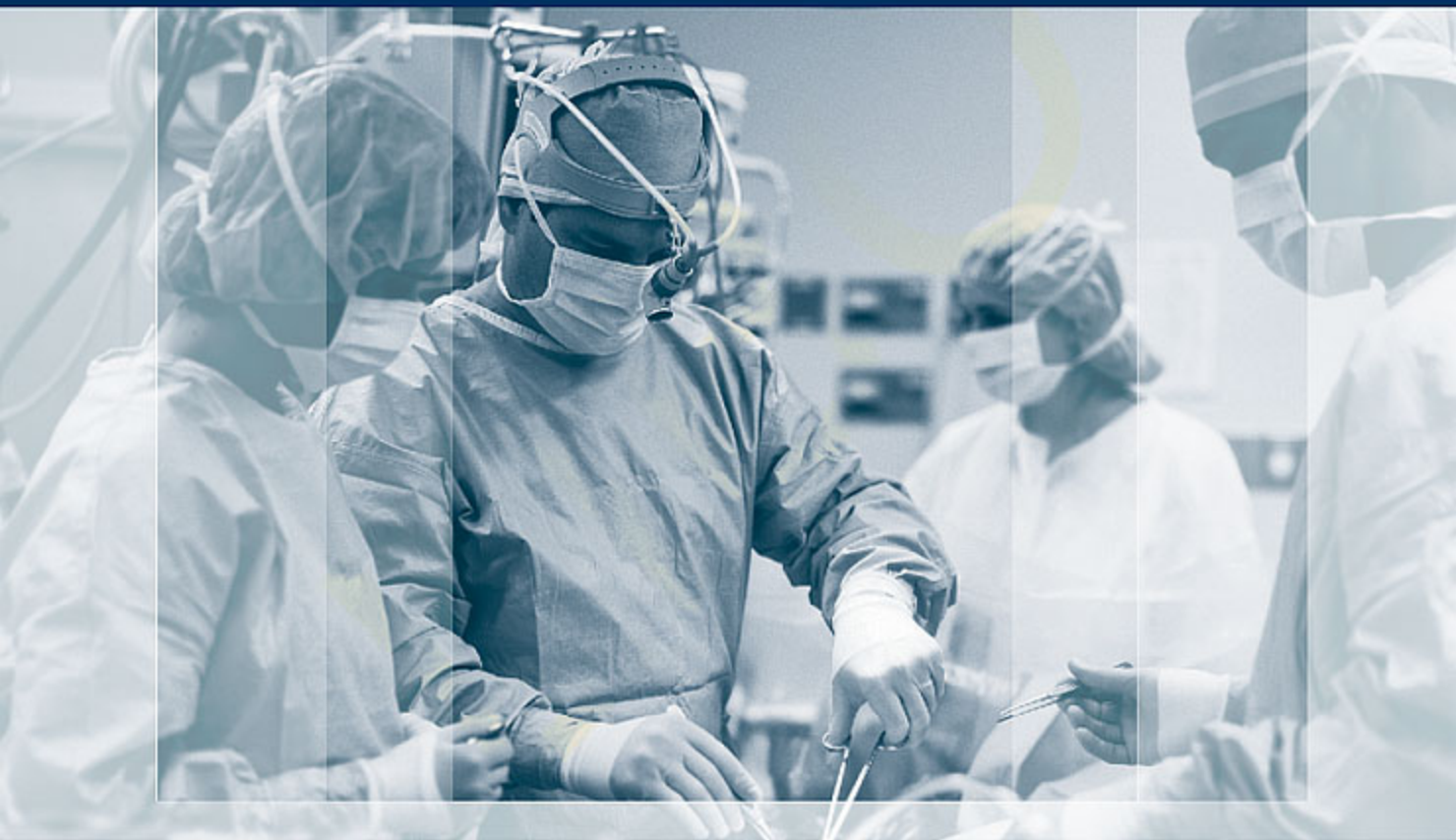

ХІРУРГІЯ

ДИТЯЧОГО ВІКУ (УКРАЇНА)

PAEDIATRIC SURGERY (UKRAINE) 2023 ^{2 (79)}

Передплатний індекс 60162



Київ 2023 р.

ГРУПА КОМПАНІЙ
«МедЕксперт»
медичні видання,
конференції і семінари,
маркетингові дослідження
med-expert.com.ua

Група компаній
ME
МедЕксперт

Контакти редакції
Відповідальний редактор:
Шейко Ірина
Олександрівна
+3 044 498)08)80
+3 097 110)34)20
[pediatr@med\)expert.com.ua](mailto:pediatr@med)expert.com.ua)

ЗАПРОШУЄМО АВТОРІВ НАУКОВИХ СТАТЕЙ ДО СПІВПРАЦІ ПУБЛІКАЦІЯ БЕЗКОШТОВНА

Видавництво ТОВ «Група компаній МедЕксперт» випускає журнали для лікарів різних спеціальностей. Ми створюємо видання європейського зразка з інноваційним для України підходом до формування наповнення кожного випуску і висвітлення профільної тематики. Нашими експертами є не лише визнані українські вчені, але й провідні фахівці країн Балтії, Польщі, Великої Британії, Молдови, Франції, Італії, Туреччини, Ізраїлю, Китаю та інших. Усі наші журнали видаються великими накладками, доступні для читачів і мають авторитет у фаховому середовищі. Кожен з них надійно закріпив за собою позиції кращого у спеціалізованих рейтингах.

«Український
журнал
Перинатологія
і педіатрія»



«Український
журнал
Здоров'я
жінки»



«Сучасна педіатрія.
Україна»



«Хірургія
дитячого віку.
Україна»



Всі журнали включені у Перелік наукових фахових видань України (категорії А та Б), у яких можуть публікуватися результати дисертаційних робіт на здобуття наукових ступенів доктора і кандидата наук.

Визнанням авторитетності наших журналів є те, що всі вони входять у міжнародні наукометричні бази. Статтям присвоюється цифровий ідентифікатор об'єкта DOI.

НАЦІОНАЛЬНИЙ УНІВЕРСИТЕТ ОХОРОНИ ЗДОРОВ'Я УКРАЇНИ ІМЕНІ П.Л. ШУПИКА
ВСЕУКРАЇНСЬКА АСОЦІАЦІЯ ДИТЯЧИХ ХІРУРГІВ
ТОВ «ГРУПА КОМПАНІЙ «МЕД ЕКСПЕРТ»

ХІРУРГІЯ ДИТЯЧОГО ВІКУ (УКРАЇНА)

науково-практичний спеціалізований журнал

ГОЛОВНИЙ РЕДАКТОР

Котенко О.Г., доктор мед. наук, професор, керівник Центру хірургії печінки та підшлункової залози (Київ, Україна)

ШЕФ-РЕДАКТОР

Толстанов О.К., доктор мед. наук, професор, проректор з навчально-педагогічної роботи НУОЗ України імені П.Л. Шупика (Київ)
Русак П.С., доктор мед. наук, професор кафедри дитячої хірургії НУОЗ України імені П.Л. Шупика, завідувач хірургічним відділенням №1 Житомирської обласної дитячої клінічної лікарні (Житомир, Україна)

РЕДАКЦІЙНА КОЛЕГІЯ

Аль Джахдалі А. (Альхобар, Саудівська Аравія)
Бабуці С.І. (Кишинів, Молдова)
Бензар І.М. (Київ, Україна)
Боднар О.Б. (Чернівці, Україна)
Вдовиченко Ю.П. (Київ, Україна)
Веселый С.В. (Лиман, Україна)
Вороненко Ю.В. (Київ, Україна)
Горбатюк О.М. (Київ, Україна)
Гудумак Є.М. (Кишинів, Молдова)
Данилов О.А. (Київ, Україна)
Дігтяр В.А. (Дніпро, Україна)
Ємець І.М. (Київ, Україна)
Запорожан С.Й. (Тернопіль, Україна)
Йокич Р. (Новий Сад, Сербія)
Калічницький П. (Варшава, Польща)
Капуллер В. (Єрусалим, Ізраїль)
Козинець Г.П. (Київ, Україна)
Коноплицький В.С. (Вінниця, Україна)
Косаконський А.Л. (Київ, Україна)
Кривченя Д.Ю. (Київ, Україна)
Ксьонз І.В. (Полтава, Україна)
Левницький А.Ф. (Київ, Україна)
Ліма М. (Болонья, Італія)
Лопез М. (Барселона, Іспанія)
Лосев О.О. (Одеса, Україна)

Мюнтгер Х. (Лондон, Великобританія)
Наконечний А.Й. (Львів, Україна)
Патковський Д. (Вроцлав, Польща)
Переяслов А.А. (Львів, Україна)
Петербургський В.Ф. (Київ, Україна)
Петерсонс А. (Рига, Латвія)
Погорілий В.В. (Вінниця, Україна)
Притула В.П. (Київ, Україна)
Ротенберг С. (Денвер, США)
Руденко Н.М. (Київ, Україна)
Саламон Й. (Клагенфурт, Австрія)
Слепов О.К. (Київ, Україна)
Спахі О.В. (Запоріжжя, Україна)
Теклю С. (Анкара, Туреччина)
Усенко О.Ю. (Київ, Україна)
Фархат В. (Торонто, Канада)
Фофанов О.Д. (Івано-Франківськ, Україна)
Храпач В.В. (Київ, Україна)
Чаудерна П. (Данськ, Польща)
Ченг В. (Пекин, Китай)
Черіан А. (Лондон, Великобританія)
Шевчук Д. (Житомир, Україна)
Юркевич Б. (Варшава, Польща)

НАУКОВІ КОНСУЛЬТАНТИ

Боднар Б.М. (Чернівці, Україна)
Давиденко В.Б. (Харків, Україна)
Лазоришенець В.В. (Київ, Україна)
Макаров А.В. (Київ, Україна)

Момотов А.О. (Київ, Україна)
Ніколаєва Н.Г. (Одеса, Україна)
Сушко В.І. (Дніпро, Україна)

НАУКОВИЙ РЕДАКТОР Верголяс М.Р. (Київ, Україна)

СЕКРЕТАРІАТ

Кузик А. С. (Львів, Україна) – відповідальний секретар
Горелік В.В. (Київ, Україна)
Доманський О.Б. (Київ, Україна)
Мельниченко М.Г. (Одеса, Україна)

Пономаренко О.П. (Київ, Україна)
Рибальченко В.Ф. (Київ, Україна)
Наконечний Р.А. (Львів, Україна)
Колівошко Ю.В. (Львів, Україна)

Видавець ТОВ «Група компаній «Мед Експерт»

Свідоцтво про державну реєстрацію ЗМІ
КВ № 25172-15112ПР від 21.02.2022 р.

Видається з 2003 р.

Періодичність виходу — 4 рази на рік

Наказом МОН України №185 від 20.02.2023 р. журнал «Хірургія дитячого віку» включено до Переліку наукових фахових видань України, **категорія А**, в яких можуть публікуватися результати дисертаційних робіт на здобуття наукових фахових ступенів доктора і кандидата наук

Затверджено Вченою радою Національного університету охорони здоров'я України імені П.Л. Шупика Протокол №06 від 14.06.2023 р.
Підписано до друку 26.06.2023 р.

Журнал «Хірургія дитячого віку (Україна)» реферується Інститутом проблем реєстрації інформації НАН України

Адреса для листування:

ТОВ «Група компаній Мед Експерт»,
«Хірургія дитячого віку (Україна)»,
а/с 80, м. Київ-211, Україна, 04211
Тел./факс: +38 044 498-08-80
E-mail: pediatric.surgery.ukraine@gmail.com;
pediatr@med-expert.com.ua
<http://med-expert.com.ua/>

Формат 60x90/8. Папір офсетний.
Ум. друк. арк. 16. Обл.-вид. арк. 13,95.
Загальний наклад 1 000 прим.
Зам. 27.06/01 від 27.06.2023 р.
Надруковано з готових фотоформ у типографії «Аврора-принт», м. Київ, вул. Причальна, 5, тел. +38 (044) 550-52-44
Свідоцтво суб'єкта видавничої справи:
А00 № 777897 від 06.07.2009 р.

Всі статті рецензовані. Повний або частковий передрук або тиражування у будь-який спосіб матеріалів, опублікованих у цьому виданні, допускається лише за письмовим дозволом редакції. Відповідальність за зміст рекламних матеріалів несе рекламодавець.

Журнал «Хірургія дитячого віку (Україна)» включений у наукометричні, реферативні та пошукові бази даних: Scopus, DOAJ, WorldCat, BASE, Sherpa Romeo, Google Scholar, CrossRef, Джерело. Статтям журналу присвоюється DOI.

© Національний університет охорони здоров'я України імені П.Л. Шупика, 2023

© Всеукраїнська асоціація дитячих хірургів, 2023

© ТОВ «Група компаній «Мед Експерт», 2023

Київ 2023

SHUPYK NATIONAL HEALTHCARE UNIVERSITY OF UKRAINE

UKRAINIAN ASSOCIATION PAEDIATRICS SURGERY

GROUP OF COMPANIES MED EXPERT, LLC

PAEDIATRIC SURGERY (UKRAINE)

Scientific and Practical Journal

EDITOR-IN-CHIEF

Kotenko O.G., Doctor of Medical Sciences, Professor, Shief of Hepatopancreatic Surgery Centr (Kyiv, Ukraine)

CHIEF EDITOR

Tolstano O.K., Doctor of Medical Sciences, Professor, First Deputy Rector of the Shupyk National Healthcare University of Ukraine (Kyiv)

Rusak P.S., Doctor of Medical Sciences, Professor of Pediatric Surgery Department Shupyk National Healthcare University of Ukraine ; Head of Department pediatric surgery of Zhytomyr Regional Children's Clinical Hospital (Zhytomyr, Ukraine)

EDITORIAL BOARD

Aljhdali A. (Alkhobar, Saudi Arabia)	Munther H. (London, Great Britain)
Babuci S. (Kishinev, Moldova)	Nakonechnyi A.Y. (Lviv, Ukraine)
Benzar I.M. (Kyiv, Ukraine)	Patkowski D. (Wroclaw, Poland)
Bodnar O.B. (Chernivtsi, Ukraine)	Pereyaslov A.A. (Lviv, Ukraine)
Vdovichenko Yu.P. (Kyiv, Ukraine)	Peterburgskiy V.F. (Kyiv, Ukraine)
Veselyi S.V. (Liman, Ukraine)	Petersons A. (Riga, Latvia)
Voronenko Yu.V. (Kyiv, Ukraine)	Pogoriliy V.V. (Vinnytsia, Ukraine)
Gorbatyuk O.M. (Kyiv, Ukraine)	Pritula V.P. (Kyiv, Ukraine)
Gudumak E.M. (Chisinau, Moldova)	Rothenberg S. (Denver, USA)
Danylov O.A. (Kyiv, Ukraine)	Rudenko N.M. (Kyiv, Ukraine)
Digtyar V.A. (Dnipro, Ukraine)	Shalomon J. (Klagenfurt, Austria)
Emetc I.M. (Kyiv, Ukraine)	Slieпов O.K. (Kyiv, Ukraine)
Zaporozhan S.Y. (Ternopil, Ukraine)	Spahy O.V. (Zaporizhzhia, Ukraine)
Jokic R. (Novi Sad, Serbia)	Tekgul S. (Ankara, Turkey)
Kaliciński P. (Warsaw, Poland)	Usenko O.Yu. (Kyiv, Ukraine)
Kapuller V. (Jerusalem, Israel)	Farhat W. (Toronto, Canada)
Kozinetc G.P. (Kyiv, Ukraine)	Fofanov O.D. (Ivano-Frankivsk, Ukraine)
Konopliński B.S. (Vinnytsia, Ukraine)	Hrapach V.V. (Kyiv, Ukraine)
Kosakov's'kiy A.L. (Kyiv, Ukraine)	Czaundera P. (Gdansk, Poland)
Krivchenya D.Yu. (Kyiv, Ukraine)	Cheng W. (Beijing, China)
Ksyonz I.V. (Poltava, Ukraine)	Cherian A. (London, Great Britain)
Kutcenok Ya.B. (Kyiv, Ukraine)	Shevchuk D. (Zhytomyr, Ukraine)
Levitckiy A.E. (Kyiv, Ukraine)	Jurkiewicz B. (Warsaw, Poland)
Lima M. (Bologna, Italy)	
Lopez M. (Barcelona, Spain)	
Losov O.O. (Odesa, Ukraine)	

SCIENTIFIC ADVISERS

Bodnar B.M. (Chernivtsy, Ukraine)	Momotov A.O. (Kyiv, Ukraine)
Davidenko V.B. (Kharkiv, Ukraine)	Nikolaeva N.G. (Odesa, Ukraine)
Lazorishenetc V.V. (Kyiv, Ukraine)	Sushko V.I. (Dnipro, Ukraine)
Makarov A.V. (Kyiv, Ukraine)	

SCIENTIFIC EDITOR Vergolyas M.R. (Kyiv, Ukraine)

SECRETARIAT

Kuzyk A.S. (Lviv, Ukraine) – Executive Secretary	Ponomarenko O.P. (Kyiv, Ukraine)
Gorelyk V.V. (Kyiv, Ukraine)	Rybalchenko V.F. (Kyiv, Ukraine)
Domanskiy O.B. (Kyiv, Ukraine)	Nakonechnyi R.A. (Lviv, Ukraine)
Melnichenko M.G. (Odesa, Ukraine)	Kolivoshko Yu.V. (Lviv, Ukraine)

Publisher - Group of companies MedExpert, LLC

Certificate of registration of KB No. 25172-15112IP of 21.02.2022

Published since 2003 p.

Periodicity - 4 times a year

By the order of the Ministry of Education and Science of Ukraine No. 185 from February 20, 2023, the journal «Paediatric Surgery. Ukraine» was included in the List of specialized scientific editions of Ukraine in the field of medical sciences, category A

Recommended by the Shupyk National Healthcare University of Ukraine, Protocol No.06 from 14.06.2023

Signed for publication 26.06.2023

The journal «Paediatric Surgery (Ukraine)» abstracted by the Institute of Information Recording Problems of Ukraine

Mailing address:

Group of Companies Med Expert, LLC,

«Paediatric Surgery (Ukraine)»,

p/b 80, Kyiv, 04211, Ukraine,

Tel./fax: +38 044 498-08-80

E-mail: pediatric.surgery.ukraine@gmail.com;

pediatr@med-expert.com.ua;

<http://med-expert.com.ua>

Format 60x90/8. Offset paper.

Conventional printed sheet. 13,95.

Total circulation is 1 000 copies.

Ord. No. 27.06/01 from 27.06.2023

Printed in the «Aurora-print» printing house,

5, Prichal'naya Str., Kyiv, tel. (044) 550-52-44

Certificate A00 No. 777897 from 06.07.2009 y.

All articles reviewed. Total or partial copy of materials published in this publication at any way is available only by the letter of permission of the journal staff. Advertiser is responsible for the content of advertising materials.

Indexed and/or presented in: Scopus, DOAJ, World-Cat, BASE, Sherpa Romeo, Google Scholar, Cross-Ref, Djerelo.

© Shupyk National Healthcare University of Ukraine, 2023

© Ukrainian Association Paediatric Surgery, 2023

© Group of Companies MedExpert, LLC, 2023

Kyiv 2023

Зміст

ПОДІЇ

- 5 З'їзд хірургів Австрії, м. Зальцбург,
14-16.06.2023 р.

ОРИГІНАЛЬНІ ДОСЛІДЖЕННЯ. ЗАГАЛЬНА ХІРУРГІЯ

- 7 Семкович Я.В.
Ефективність регіонарної аналгезії у профілактиці
хронічного післяопераційного болю в дітей за
оцінкою якості життя PEDS QL General Well-Being
scale та Pediatric Pain Questionnaire (англійською)

ОРИГІНАЛЬНІ ДОСЛІДЖЕННЯ. ЩЕЛЕПО-ЛИЦЬОВА ХІРУРГІЯ

- 19 Ододюк В.В., Єгоров Р.І.
Методи лікування кіст щелеп у дітей.
Ретроспективний аналіз (українською)

ОРИГІНАЛЬНІ ДОСЛІДЖЕННЯ. КОМБУСТИОЛОГІЯ

- 23 Фармага Т.І., Лукавецький О.В., Чемерис О.М.
Переваги тангенціального висічення з
одночасною аутодермопластиком для
лікування опікових ран (українською)

ОРИГІНАЛЬНІ ДОСЛІДЖЕННЯ. АБДОМІНАЛЬНА ТА ТОРАКАЛЬНА ХІРУРГІЯ

- 28 Мезенцев А.О., Петренко Д.Є., Демченко Д.О.
Аналіз результатів лікування грудного
ідіопатичного сколіозу з кутом Cobb 80°-100°
(українською)

- 35 Муравйов П.Т., Запорожченко Б.С., Бородаєв І.Є.,
Колодій В.В., Шевченко В.Г., Кіричницька К.П.
Досвід виконання розширених
панкреатодуоденальних резекцій у хворих
на злоякісні новоутворення панкреатобіліарної
зони, ускладнені синдромом механічної
жовтяниці (українською)

- 44 Герасимчук П.О., Осадчук Д.В., Фіра Д.Б.,
Павлишин А.В.
Відеолапароскопія при закритій травмі живота
з пошкодженням печінки та селезінки
(українською)

ОРИГІНАЛЬНІ ДОСЛІДЖЕННЯ. ОРТОПЕДІЯ

- 50 Данилов О.А., Горелік В.В., Шульга О.В.
Аналіз ефективності методів корекції
пронаційних деформацій стоп у дітей з дитячим
церебральним паралічем (українською)

Content

EVENTS

- 5 Congress of Austrian Surgeons, Salzburg,
June 14-16, 2023

ORIGINAL ARTICLES. GENERAL SURGERY

- 7 Semkovych Ya.V.
Efficacy of regional analgesia in prevention of chronic
postsurgical pain in children on the PEDSQL General
Well-Being Scale and Pediatric Pain Questionnaire
(in English)

ORIGINAL ARTICLES. MAXILLOFACIAL SURGERY

- 19 Ododyuk V.V., Yegorov R.I.
Methods of treating jaw cysts in children.
Retrospective analysis (in Ukrainian)

ORIGINAL ARTICLES. COMBUSTIOLOGY

- 23 Farmaha T.I., Lukavetskyi O.V., Chemerys O.M.
Advantages of tangential excision with simultaneous
autodermoplasty for treating burn wounds
(in Ukrainian)

ORIGINAL ARTICLES. ABDOMINAL AND THORACIC SURGERY

- 28 Mezentssev A.O., Petrenko D.E., Demchenko D.O.
Analysis of the results of surgical treatment in
idiopathic thoracic scoliosis with Cobb angle 80°-100°
(in Ukrainian)

- 35 Muraviov P.T., Zaporozhchenko B.S., Borodaiev I.Ye.,
Kolodiy V.V., Shevchenko V.H., Kirpichnikova K.P.
Experience in extended pancreatoduodenal resections
performing in patients with malignant neoplasms
of the pancreatobiliary zone complicated by
obstructive jaundice syndrome
(in Ukrainian)

- 44 Gerasymchuk P.O., Osadchuk D.V., Fira D.B.,
Pavlyshyn A.V.
Video laparoscopy for closed abdominal trauma
with liver and spleen damage
(in Ukrainian)

ORIGINAL ARTICLES. UROLOGY AND GYNECOLOGY

- 50 Danilov O.A., Gorelik V.V., Shulga O.V.
Analysis of the effectiveness of methods of correction
of pronation deformities of the feet in children
with cerebral palsy (in Ukrainian)

ОРИГІНАЛЬНІ ДОСЛІДЖЕННЯ.
КОЛОПРОКТОЛОГІЯ

- 58 *Джам О.П., Сленов О.К.*
Хірургічне лікування ізольованої та асоційованої природженої ректопромежничної пориці в дітей (українською)
- 66 *Фелештинський Я.П., Ноес А.Д.*
Симультанне лікування анальної тріщини та геморою (англійською)
- 71 *Прытла В.П., Курташ О.О., Хуссейні С.Ф., Русак П.С.*
Порівняння клінічних результатів трансанального ендоректального зведення товстої кишки з лапароскопією та без лапароскопічної асистенції в дітей з хворобою Гіршпрунга (англійською)

ОГЛЯДИ

- 78 *Шевчук Д.В., Наконечний Р.А.*
Каменеутворення в аугментованому сечовому міхурі в дитячому віці: сучасний стан проблеми (українською)
- 85 *Лукіянець О.О., Сасюк А.І., Коноплицький В.С., Марункевич Я.Ю., Педоренко К.А.*
Вроджена серединна розщілина шнї (огляд літератури та опис власних клінічних спостережень) (українською)

КЛІНІЧНИЙ ВИПАДОК

- 92 *Рибальченко В.Ф., Русак П.С., Рінзберг Б.С., Нагорнюк Н.М., Саган С.В.*
Непрохідність тонкої кишки продуктами харчування в дітей раннього віку: погляд на проблему, літературні дані та власні клінічні спостереження (українською)
- 99 *Котенко О.Г., Матвієнків А.О., Григорян М.С., Мініч А.А., Котенко І.О., Михайлюк О.С.*
Такролімус-асоційований синдром синусоїдальної обструкції після трансплантації частини печінки від живого родинного донора (українською)
- 105 *Іванчов П.В., Гичка С.Г., Пруднікова О.Б., Переш Є.Є.*
Езофагодуоденостомія за методом Накаяма як реконструктивний етап після гастректомії з приводу раку шлунка, ускладненого гострою кровотечею та метастазами Крукенберга. Клінічний випадок (українською)

ORIGINAL ARTICLES.
COLOPROCTOLOGY

- 58 *Dzham O.P., Slepov O.K.*
Surgical treatment of isolated and associated congenital rectoperineal fistura in children (in Ukrainian)
- 66 *Feleshtynsky J.P., Noyes A.J.*
Simultaneous treatment for anal fissure and hemorrhoids (in English)
- 71 *Prytula V.P., Kurtash O.O., Hussaini S.F., Rusak P.S.*
Comparison of clinical results of Transanal Endorectal Pull-Through of the colon with and without laparoscopic assistance in children with Hirschsprung's disease (in English)

REVIEWS

- 78 *Shevchuk D.V., Nakonechnyy R.A.*
Stone formation in the augmented urinary bladder in childhood: the current state of the problem (in Ukrainian)
- 85 *Lukianets O.O., Sasiuk A.I., Konoplytskiy V.S., Marunkevych Ya. Yu., Pedorenko K.A.*
Congenital midline cervical cleft (literature survey and description of own clinical observations) (in Ukrainian)

CLINICAL CASE

- 92 *Rybalchenko V.F., Rusak P.S., Rinzberg B.S., Nagornyuk N.M., Sagan S.V.*
Small intestinal obstruction by food in young children: a view on the problem, literature data and own clinical observations (in Ukrainian)
- 99 *Kotenko O.G., Matvienkiv A.O., Hryhorian M.S., Minich A.A., Kotenko I.O., Mykhailiuk O.S.*
Tacrolimus-associated sinus obstruction syndrome after liver transplantation from a living related donor (in Ukrainian)
- 105 *Ivanchov P.V., Hychka S.H., Prudnikova O.B., Peresh Ye. Ye.*
Nakayama esophagoduodenostomy as a reconstructive stage after gastrectomy for gastric cancer complicated by acute bleeding and Krukenberg metastases. Clinical case (in Ukrainian)



64. ÖSTERREICHISCHER CHIRURGENKONGRESS

Gemeinsam mit der 55. Jahrestagung der Österreichischen Gesellschaft für Gefäßchirurgie

14.-16. Juni 2023, Salzburg

standards Training Visionen

З'їзд хірургів Австрії

14–16.06.2023 р.
м. Зальцбург, Австрія

З 14.06.2023 по 16.06.2023 у м. Зальцбург, Австрія, відбувся з'їзд хірургів, участь у якому взяли професори, доктори медичних наук **Переяслов А.А.** (м. Львів), **Русак П.С.** (м. Житомир). Представлено доповіді: «Перекрут придатків в невідкладній дитячій хірургії: результати двох центрів», «Віддалені наслідки пілороміотомії в дітей», «Перший досвід імплантації стимулятора діафрагмального нерва в немовляти з білатеральним парезом діафрагми». Матеріали надруковано в журналі «European surgery».

У дискусії та з доповідями виступили хірурги з різних регіонів Австрії.

Доповідь **Georg Singer** із клініки дитячої та підліткової хірургії медичного університету м. Грац присвячено використанню штучного інтелекту в діагностиці переломів променевої кістки без зміщення.

Після навчання з більшими наборами даних штучний інтелект може ефективно виключати переломи дистального відділу променевої кістки, даючи змогу розглянути питання про те, щоб відмовитися від все ще неминучої бічної проекції в дітей. Такий алгоритм, інтегрований у клінічний робочий процес, може зменшити променеве навантаження та сприяти комфорту пацієнтів.

Ще в одній доповіді **Georg Singer** показано, що при неускладнених формах гострого апендициту є значне локальне поширення мікробіомів, які пов'язані з кишечником, а при ускладнених формах є значне поширення оральних бактеріальних патогенів, зокрема, *Fusobacterium spp.*, *Porphyratomonas* і *Parvimonas*, у червоподібному відростку. Не виявлено жодних істотних зв'язків між грибами та тяжкістю захворювання й іншими клінічними параметрами.

У доповіді **Anja Weinhandl** з клініки дитячої та підліткової хірургії медичного університету м. Відень описано результати використання мініінвазивних методів для корекції асиметричної кілеподібної деформації грудної клітки, яка поєднувалась із лійкоподібною деформацією.

З цією метою використано поєднання двох методів – метод **Abramson** (зворотний метод **Nuss**) і метод **Nuss**.

Ця техніка дає змогу коригувати асиметричні деформації та комбіновані вади розвитку грудної клітки у формі кіля/лійки («змішаного типу») мінімально інвазивними та косметичними з відмінними функціональними результатами. Крім того, скорочується час втручання, зменшується післяопераційний біль і скорочуються терміни госпіталізації.

У доповіді **Stefan Ladstätter** з клініки м. Відень наведено результати лікування дітей, які проковтнули магніти. За його даними, проковтування 1-2 магнітів не несе особливої небезпеки для дитини, натомість проковтування більше 2 магнітів може спричинити тяжкі наслідки, зокрема, розвиток кишкової непрохідності або перфорації кишки.

Події



На фото з ліва на право: Петро Русак, Йоханес Саламон, Андрій Переяслов

У доповіді **Maria Stockinger** із колоректального центру відділення дитячої та підліткової хірургії університетської клініки м. Лінц описано досвід використання лапароскопічно-асистованих операцій при хворобі Гіршпрунга.

У доповіді **Eva Amerstorfer** з клініки дитячої та підліткової хірургії медичного університету м. Грац висвітлено досвід використання ультрасонографії з контрастним підсиленням у дітей з аноректальними мальформаціями без видимої фістули. За її даними, цей метод не поступається за ефективністю традиційній колостографії під тиском. У будь-якій оцінці складної аноректальної вади основним є принцип, сформульований А. Реїна: «Ви бачите лише те, що підозрює Ваш розум».

У доповіді **Paolo Gasparella** з клініки дитячої та підліткової хірургії медичного університету м. Грац наведено ретроспективний аналіз результатів лікування дітей з інфантильною гемангіомою волосистої частини голови. За її даними, неускладнені інфантильні гемангіоми можна спостерігати, а при потенційно ускладнених формах слід розпочинати терапію пропранололом, що сприяє чудовим результатам зі збереженням волосся над місцем розташування гемангіоми. В окремих дітей за наявності виразкування або значного росту гемангіоми необхідно використовувати хірургічне лікування.

UDC 615.211+616-084+616-071.4+616-089.168+613.95

Ya. V. Semkovych

Efficacy of regional analgesia in prevention of chronic postsurgical pain in children on the PEDSQL General Well-Being Scale and Pediatric Pain Questionnaire

Ivano-Frankivsk Regional Children's Clinical Hospital of Ivano-Frankivsk Regional Council, Ukraine

Paediatric Surgery(Ukraine).2023.2(79):7-18; doi 10.15574/PS.2023.79.7

For citation: Semkovych Ya.V. (2023). Efficacy of regional analgesia in prevention of chronic postsurgical pain in children on the PEDSQL General Well-Being Scale and Pediatric Pain Questionnaire. Paediatric Surgery (Ukraine). 2(79): 7-18. doi: 10.15574/PS.2023.79.7.

Introduction. In pediatrics, regional anesthesia is one of the most valuable and safest means of perioperative pain management and chronic pain prevention. Pediatric Quality of Life Inventory 3.0 General Well-Being Scale and Pediatric Pain Questionnaire allow for assessing the impact of pain on children and their families via studying changes in Quality of Life scores for the scales of Present Pain and Worst Pain, General Well-Being and General Health.

The aim of the study was to assess the impact of regional analgesia on the prevention of chronic postsurgical pain using PedsQL™ 3.0 questionnaires.

Materials and methods. Following the inclusion and exclusion criteria, a total of 80 children were enrolled in the study. Among them, there were 60 children who underwent anterior abdominal wall surgery with various types of anesthetic management and were treated at the surgical department of a Communal Non-Profit Enterprise «Ivano-Frankivsk Regional Children's Clinical Hospital of Ivano-Frankivsk Regional Council». All patients were divided into 4 groups. The Group 0, the control group, included 20 children who had no surgical pathology and met inclusion criteria. The Group I comprised 20 children who underwent anterior abdominal wall surgery under general anesthesia using the transversalis fascia plane block combined with the quadratus lumborum block-4 via a single injection. The Group II included 20 children who underwent anterior abdominal wall surgery under general anesthesia using morphine. The Group III comprised 20 children who underwent anterior abdominal wall surgery under general anesthesia using the transversalis fascia plane block.

Results. The prevalence of chronic pain syndrome in children who received conventional analgesia was the highest – 19.81±0.21%. Children who underwent conventional analgesia, while staying in the surgical department, had significantly higher the Face, Legs, Activity, Cry, Consolability scale and Visual Analogue Scale scores as compared to those who received other forms of regional analgesia.

Discussion. Three and six months after surgery, in patients who received conventional analgesia, quality of life significantly reduced ($p<0.001$) on the scales of General Well-Being, General Health, Present Pain, and Worst Pain. This shows the need for using effective minimally invasive regional analgesia techniques in the perioperative period.

Conclusions. Chronic pain syndrome reduces quality of life in children by reducing their general well-being and general health due to high indicators of present and worst pain. Regional analgesia techniques are a priority for the prevention of chronic pain syndrome.

The research was carried out in accordance with the principles of the Helsinki Declaration. The study protocol was approved by the Local Ethics Committee of the participating institution. The informed consent of the patient was obtained for conducting the studies.

No conflict of interests was declared by the author.

Keywords: Chronic Pain, Quality of Life, Children, Regional Analgesia, Prevention

Оригінальні дослідження. Загальна хірургія

Ефективність регіонарної аналгезії у профілактиці хронічного післяопераційного болю в дітей за оцінкою якості життя PEDS QL General Well-Being scale та Pediatric Pain Questionnaire

Я.В. Семкович

КНП «Івано-Франківська обласна дитяча клінічна лікарня Івано-Франківської обласної ради», Україна

Вступ. Регіональна анестезія в педіатричній практиці – одна з найбільш цінних і безпечних засобів для лікування периопераційного та профілактики хронічного болю. Pediatric Quality of Life Inventory 3.0 General Well-Being Scale та Pediatric Pain Questionnaire дають змогу оцінити вплив болю на дітей і сім'ю шляхом вивчення зміни значень якості життя за шкалами поточного та найсильнішого болю, загального самопочуття і загального здоров'я.

Мета – оцінити вплив регіонарної аналгезії на профілактику хронічного післяопераційного болю за допомогою опитувальників PedsQL™ 3.0.

Матеріали та методи. 80 дітей взяли участь у цьому дослідженні відповідно до критеріїв залучення та вилучення, у 60 з них проведено оперативне втручання на передній черевній стінці з різними варіантами анестезіологічного знеболювання, які перебували на стаціонарному лікуванні в хірургічному відділенні КНП «Івано-Франківська обласна дитяча лікарня Івано-Франківської обласної ради». Діти були поділені на 4 групи. 0 група – група контролю, склали 20 дітей, які не мали хірургічної патології та відповідали критеріям включення. I групу склали 20 дітей, оперованих на передній черевній стінці, під загальним знеболенням із застосуванням регіонарного блоку поперечної фасції живота (TFPB), в поєднанні з блокадою квадратного м'яза попереку (QLB-4) із одного уколу. II групу склали 20 дітей, оперованих на передній черевній стінці під загальним знеболенням із використанням морфіну. III групу склали 20 дітей, оперованих на передній черевній стінці, під загальним знеболенням із застосуванням регіонарного блоку поперечної фасції живота (TFPB).

Результати. Поширеність хронічного больового синдрому в дітей з групи традиційного знеболювання є найвищою – 19,81±0,21%. Діти групи традиційного знеболювання протягом перебування в хірургічному відділенні мають достовірно вищі показники шкали обличчя, ноги, активність, плач, задоволеність та візуально-аналогової шкали порівняно з дітьми з груп різного регіонарного знеболювання. Якість життя пацієнтів на 3 та 6 місяці після операції на тлі використання традиційних методик знеболювання значно знижувалася ($p < 0,001$) за шкалами загального самопочуття, загального здоров'я, поточного та найсильнішого болю. Цей факт вказує на необхідність застосування в периопераційному періоді мініінвазивних, ефективних методик регіонарної аналгезії.

Висновки. Хронічний больовий синдром знижує якість життя дітей, знижуючи загальне самопочуття, загальне здоров'я за рахунок високих показників поточного та найсильнішого болю. Методики регіонарної аналгезії є пріоритетними для профілактики хронічного больового синдрому.

Дослідження виконано відповідно до принципів Гельсінської декларації. Протокол дослідження ухвалено Локальним етичним комітетом зазначеної в роботі установи. На проведення досліджень отримано інформовану згоду батьків дітей.

Автор заявляє про відсутність конфлікту інтересів.

Ключові слова: хронічний біль, якість життя, діти, регіональна анестезія.

Introduction

Chronic postsurgical pain (CPSP) is a public health problem recognized in the pediatric population [36]. CPSP is defined as pain that develops or increases in intensity after a surgical procedure and persists for at least three months [18]. The reported prevalence of CPSP varies in different studies, some studies have reported its prevalence as varying between 11% and 38% [2,17], while, according to other studies, it has been reported to range from 5% to 54% [13,18]. Such prevalence range of CPSP is due to the assessment of pain and surgical procedures of different types performed at various times after surgery. Chronic pain affects the entire nervous system and leads to central sensitization (increased central nervous system response to painful and non-painful stimuli) [16,37]. Untreated chronic pain in children increases the risk of developing mental disorders later in life. Almost 17% of adult chronic pain patients report a history of chronic pain in childhood or adulthood, with close to 80% indicating that pain from childhood continues today [9]. In the USA, adults with chronic pain have lower family income and higher risk of unemployment [11].

In pediatrics, regional anesthesia (RA) is one of the most valuable and safest means of perioperative pain management and CPSP prevention, being an essential part of modern anesthetic practice. Over the past few years, a significant progress has been made in the development of pediatric RA, including the availability of information on safety, nomenclature, and ultrasound prioritization [12]. Novel RA techniques, especially the anterolateral and the posterolateral trunk blocks, are quite promising today. The benefits of RA in children include: accelerated recovery; reduced opioid use; reduced incidence of postoperative nausea and vomiting; reduced postoperative pain intensity; reduced incidence of respiratory complications; reduced healthcare system costs [15].

Ultrasound-guided quadratus lumborum block (QLB) is one of the interfascial plane blocks used for pain relief in abdominal surgeries in children and adults [1]. Clinical trials have shown that it demonstrates opioid effects [3] and longer postoperative pain relief as compared to more conventional procedures such as transversus abdominis plane (TAP) block [4]. There are

variations in the widths of achieved analgesia depending on the number of dermatomes covered by the QLB. In most cases, analgesia is achieved in T7-L1 dermatomes, although there are data on cranial spread to T4-T5 dermatomes and caudal spread to L2-L3 dermatomes [5,8].

The transversalis fascia plane block (TFPB) is a truncal block that targets the L1 nerve branches, namely the ilioinguinal and iliohypogastric nerves, where they emerge from the lateral border of the psoas major muscle, inferior to the 12th rib. The TFPB was first proposed by Hebbard in 2009 [10]. A local anesthetic injected between the transversus abdominis muscle and its deep investing transversalis fascia spreads over the inner surface of the quadratus lumborum muscle and blocks the proximal portions of the T12 and L1 nerves. The block is used during surgeries on inguinal hernia, trephine biopsy of the iliac spine, chronic neuropathic pain in adults. However, the reports on its routine use in pediatric practice are scarce.

The concept of quality of life (QoL) is today an integral part of the healthcare system and clinical, medical, and social research. The term «health-related quality of life» (HRQoL) allowed for identifying the parameters describing the state of health, care for health, and quality of medical care according to the general QoL concept [14,32]. Furthermore, in children with chronic conditions, the effect of the disease and treatment on family functioning, alongside with the role of the family in child's adaptation to the pathological condition is a serious issue [19,28,35]. Understanding the effect of chronic disease on child's parents and family is critical for delivering comprehensive care to those families. However, the relationship between the disease, its clinical course, and its impact on child's parents and family is complex and dynamic. Moreover, negative parental perception of child's health is associated with higher health care utilization.

The Pediatric Quality of Life Inventory (PedsQL™) General Well-Being Scale and Pediatric Pain Questionnaire (PPQ) provide for using multidimensional tools that could be easily integrated into the PedsQL™ Measurement Model [34]. The PedsQL™ Measurement Model includes general HRQoL indicators [26,31,33], disease-specific QoL measurement tools [21,23–25,30], as well as general indicators of fatigue [27], satisfaction with healthcare services [29,22] and assessment of healthcare built environment.

HRQoL has become a commonly used indicator of health and well-being that demonstrates the impact of health on QoL and reflects the desirability of health states relative to perfect health. We attempted to determine the psychometric properties of the PedsQL™ PPQ and General Well-Being Scale, tools designed to assess the impact of pain on children and their families, via studying

changes in QoL scores for the scales of Present Pain and Worst Pain, General Well-Being, and General Health.

The purpose of the study – to assess QoL in children by means of PedsQL™ General Well-Being Scale and PPQ when using different RA techniques for prevention of chronic pain.

Materials and methods of the research

The study included 80 (45 boys and 35 girls) children at the age of 7–17 years. Among them, there were 60 children who were treated for inguinal hernia, appendicitis and underwent anterior abdominal wall surgery with different analgesic techniques at the surgical department of a Communal Non-Profit Enterprise «Ivano-Frankivsk Regional Children's Clinical Hospital of Ivano-Frankivsk Regional Council», Ukraine, between January 2020 and July 2022. The control group included 20 children with no surgical pathology.

Inclusion criteria were children with inguinal hernia and appendicitis ASA (American Society of Anesthesiologists) grades I-II at the age of 7–18 years, with the mandatory parental consent to involve their child in clinical research. Exclusion criteria included children less than 7 years of age; those with ASA grade III or higher, mental disorders, neoplasms, or tumors, acute or inflammatory processes of any etiology and localization, sepsis, shock; those who previously underwent surgery on the lower abdomen; those who experienced pain for six months prior to surgery; those who refused to participate in the research; children whose parents refused to give consent and children who gave no consent.

All patients were divided into 4 groups:

The Group 0, the control group, included 20 children who had no surgical pathology and met inclusion criteria;

The Group I comprised 20 children who underwent anterior abdominal wall surgery under general anesthesia using the TFPB combined with the QLB (Quadratus lumborum block)-4 via a single injection;

The Group II included 20 children who underwent anterior abdominal wall surgery under general anesthesia using morphine;

The Group III comprised 20 children who underwent anterior abdominal wall surgery under general anesthesia using the TFPB (Transversalis fascia plane block).

All clinical and laboratory studies were conducted in accordance with the World Medical Association Declaration of Helsinki «Ethical Principles for Medical Research Involving Human Subjects». According to the Law, prior to a subject's participation in the study, a written informed consent form was signed by each subject (parents/adult guardians). The manuscript was approved by the Ethics Committee of the Communal Non-Profit

Оригінальні дослідження. Загальна хірургія

Table 1

The length of hospital stay, M±m

Indicator	Group I n=20	Group II n=20	Group III n=20
Length of stay in the department	2.1±0.16	3.28±0.24 * ^Δ	2.35±0.11

Notes: * – a significant difference between Group I and Group II ($p < 0.05$); ^Δ – a significant difference between Group II and Group III ($p < 0.05$).

Table 2

Perioperative pain management, M±m

Indicator	Group I n=20	Group II n=20	Group III n=20
Fentanyl, ml	4.86±0.33	8.8±2.41*	6.03±0.57**
Omnopon, ml	–	3.75±0.25	–
Promedol, ml	–	3.167±0.98 ^Δ	1.92±0.36
Morphine, ml	–	3.25±0.75	–
Paracetamol, ml	166.63±20.05	392±28.53* ^Δ	239.38±47.12**

Notes: * – a significant difference between the Group I and the Group II ($p < 0.05$); ** – a significant difference between the Group I and the Group III ($p < 0.05$); ^Δ – a significant difference between the Group II and the Group III ($p < 0.05$).

Enterprise «Ivano-Frankivsk Regional Children's Clinical Hospital of Ivano-Frankivsk Regional Council», as evidenced by an Excerpt from the Minute of the Committee Meeting No. 2 dated February 24, 2022.

The authors obtained official permission to use a licensed version of the PedsQL™ General Well-Being Scale and PPQ from the Mapi Research Trust, as evidenced by a corresponding letter.

All patients underwent anterior abdominal wall surgery under general anesthesia. Postoperative pain management included multimodal analgesia. The assessment of acute pain and the quality of pain management was carried out by means of the Visual Analogue Scale (VAS), the Face, Legs, Activity, Cry, Consolability (FLACC) scale, the Behavioral Pain Scale (BPS) (facial expression, upper limb movements, compliance with mechanical ventilation). The VAS, BPS, FLACC scores were determined 12, 72 hours after surgery and at discharge in all children. The DN4 neuropathic pain diagnostic questionnaire and the Leeds Assessment of Neuropathic Symptoms and Signs (LANSS) pain scale (Bennett M, 2001) were used to assess the presence of chronic or neuropathic pain.

The results obtained were statistically processed using the IBM SPSS Statistics Version 26.0 for Windows. Descriptive statistics were determined for each interval variable and presented as the mean (mean) ± standard deviation (SD). To determine whether sample data were normally distributed, the Kolmogorov–Smirnov test was used. To compare the means of two independent groups of patients in case of normal and non-normal distribution of the variables, the Mann–Whitney U test and the Independent Samples t-test were used, respectively. To compare two paired samples in case of non-normal data distribution, we used the Wilcox-

on test; to compare two paired samples in case of normal data distribution, the Student's t-test was used. To compare three and more independent variables, the Kruskal–Wallis One-Way MANOVA test was used. Differences were considered statistically significant at $p < 0.05$. The proportions were statistically compared by using a z-test.

Results of the study

The assessment of children's age, body weight, and gender found no difference, indicating a representative sample.

The prevalence of chronic pain syndrome in children of the Group I, the Group II, and the Group III was found to be 9.24±0.35%, 19.81±0.21%, 11.71±0.13%, respectively, with a male predominance.

The analysis of the length of hospital stay in the surgical department revealed that children who underwent conventional anesthesia stayed at the hospital much longer as compared to those who received RA (3.28±0.24 days in the Group II vs 2.1±0.16 and 2.35±0.11 days in the Group I and the Group III, respectively, $p < 0.05$) (Table 1).

During the perioperative period, all patients received anesthesia using opioid and non-opioid analgesics. Thus, the amount of intraoperatively administered fentanyl was the greatest in patients who underwent conventional analgesia (the Group II, $p < 0.05$) and constituted 8.8±2.41 ml vs 4.86±0.33 ml and 6.03±0.57 ml in the Group I and the Group III, respectively ($p < 0.05$). Children who underwent conventional anesthesia required omnopon and morphine injections, while promedol was injected to children of the Group II and the Group III. For non-opioid pain management, paracetamol, as a component of a multimodal analgesic regimen, was in-

Table 3
Acute pain assessment scales, $M \pm m$

Indicator		Group I n=20	Group II n=20	Group III n=20
FLACC	12 hours after surgery	4.7±0.17	5.5±0.22*	4.98±0.37
	72 hours after surgery	3.91±0.28	4.92±0.14*	4.73±0.45
	At discharge	3.22±0.22	4.0±0.16*	3.6±0.28
VAS	12 hours after surgery	4.26±0.28	5.36±0.18**	4.45±0.11
	72 hours after surgery	3.58±0.28	5.0±0.16*	4.12±0.1
	At discharge	2.85±0.1	4.77±0.12**	3.92±0.24

Notes: * – a significant difference between the Group I and the Group II ($p < 0.05$); ** – a significant difference between the Group II and the Group III ($p < 0.05$).

travenously administered, with significantly greater amounts in children of the Group II and the Group III (392 ± 28.53 ml and 239.38 ± 47.12 ml, respectively) as compared to children who received combined regional anesthetic block (166.63 ± 20.05 ml, $p < 0.05$) (Table 2).

On the first, second, and third days of hospital stay, pain intensity on the FLACC scale was greater in the Group II (FLACC – 5.5 ± 0.22 , 4.92 ± 0.14 , 4.0 ± 0.16 , respectively) as compared to the Group I (FLACC – 4.7 ± 0.17 , 3.91 ± 0.28 , 3.22 ± 0.22 , respectively, $p < 0.05$) and the Group III (FLACC – 4.98 ± 0.37 , 4.73 ± 0.45 , 3.6 ± 0.28 , respectively, $p < 0.05$) (Table 3). The analysis of the scores of acute pain assessment scales in children revealed that children of the Group II, while staying in the surgical department, had significantly higher FLACC and VAS scores as compared to those in the Group I and the Group III. There was determined a statistically significant difference in the VAS score at hospital discharge ($p < 0.05$). The Fisher's least significant difference (LSD) test for pairwise comparison of groups found that throughout the entire treatment period the Group I had a significantly lower VAS score as compared to the Group II and the Group III ($p < 0.05$). As can be seen from Table 3, in the Group I, the Group II, and the Group III, the VAS score decreased from the first 12 hours following surgery to discharge by 1.49, 1.12 and 1.13 times, respectively. This may indicate that children who receive combined regional anesthetic block better react to analgesia. The following changes in the VAS scores throughout the treatment were observed: 4.26 ± 0.28 twelve hours following surgery, with a tendency to decrease 72 hours after surgery and at discharge (3.58 ± 0.28 and 2.85 ± 0.1 , respectively, $p < 0.05$).

Children of the Group II also had statistically higher VAS scores throughout the entire treatment period as compared to the Group I and the Group III ($p < 0.05$). When monitoring the VAS scores from the first 12 to 72 hours postoperatively, the tendency to their decrease was observed (Table 3). Despite the decrease in acute

pain intensity at the time of discharge, normal VAS scores were, however, not observed.

The analysis of changes in acute pain and the quality of pain management in the Group III found a positive effect of pain relief, i.e., a decrease in pain intensity both within the first hours following surgery and after discharge. The VAS score ranged from 4.45 ± 0.11 within the first 12 hours postoperatively to 3.92 ± 0.24 at the time of discharge (Table 3).

The comparison of the studied groups revealed a statistically significant difference in the DN4 indicator six months after surgery and the LANSS pain scale indicator three and six months after surgery ($p < 0.001$). The Fisher's LSD test for pairwise comparison of groups found a statistically significant difference in the DN4 indicator six months after surgery between all the studied groups ($p < 0.001$). There was a statistically significant difference in the LANSS pain scale indicator three months after surgery between the Group I and the Group II ($p < 0.001$), as well as the Group II and the Group III ($p < 0.001$). The Fisher's LSD test for pairwise comparison of groups found a statistically significant difference in the LANSS pain scale indicator six months after surgery between all the studied groups ($p < 0.001$) (Table 4).

According to the analysis of questionnaires for acute pain assessment in children (DN4 questionnaire, LANSS pain scale), in children of the Group II, the prevalence of chronic pain was greater (30%) as compared to those in the Group I and the Group III (5% and 15%, respectively), which again confirmed the efficacy of the QLB+TFPB for prevention and treatment of acute pain, as well as chronic pain syndrome (Table 4).

When assessing the PedsQL™ General Well-Being Scale and PPQ on the scales of General Well-Being, General Health, Present Pain, Worst Pain, the following results were found.

On the seventh day of the study, QoL indicators on the General Well-Being scale in the Group I, the Group

Оригінальні дослідження. Загальна хірургія

Table 4

Chronic pain assessment scales, M±m

Indicator		Group I n=20	Group II n=20	Group III n=20
DN4	Three months after surgery	4.85±0.19	4.62±0.18	4.54±0.18
	Six months after surgery	5.46±0.42	13.69±0.38** ^Δ	8.69±0.78*
LANSS pain scale	Three months after surgery	6.62±0.66	12.08±0.31** ^Δ	7.38±0.76
	Six months after surgery	6.38±0.5	13.54±0.33** ^Δ	10.46±0.35*

Notes: * – a significant difference between the Group I and the Group III ($p < 0.001$); ** – a significant difference between the Group I and the Group II ($p < 0.001$); Δ – a significant difference between the Group II and the Group III ($p < 0.001$).

Table 5

Quality of life on General Well-Being scale at different study periods

Study periods	Control group	Group I	Group II	Group III
Seven days after surgery	93.75±3.94	54.17±5.89 ^{Δ,CG}	55.21±7.75 ^{Δ,CG}	53.54±7.31 ^{Δ,CG}
Three months after surgery		94.17±5.47* ^{GII; *GIII}	71.04±9.12 ^{Δ,CG; ΔGIII; *GI}	80.21±6.47 ^{Δ,CG; ΔGI; *GIII}
Six months after surgery		94.58±4.89* ^{GII}	73.33±7.33 ^{Δ,CG; *GI; *GII}	92.08±5.22* ^{GII}

Notes: CG – control group; GI – the Group I; GII – the Group II, GIII – the Group III; Δ – $p < 0.01$; * – $p < 0.001$ – a statistically significant difference in relation to the corresponding groups.

II, and the Group III reduced significantly, by 42.22%, 41.11% and 42.89%, respectively, as compared to the control group ($p < 0.01$). The indicators in the Group I did not differ significantly from those in the Group II and the Group III ($p > 0.05$). There was no significant difference between the indicators in the Group II and the Group III ($p > 0.05$).

Three months after surgery, QoL indicators on the General Well-Being scale in the Group I did not differ significantly from those in the control group ($p > 0.05$). At the same time, QoL indicators on the General Well-Being scale in the Group II and the Group III reduced significantly, by 24.22% and 14.44%, respectively, as compared to the control group ($p < 0.01$). Moreover, the indicators in the Group I increased significantly, by 24.56% and 14.82%, as compared to the Group II and the Group III, respectively ($p < 0.001$). In the Group III, QoL indicators on the studied scale reduced slightly, by 12.9%, as compared to the Group II ($p < 0.01$).

Six months after surgery, QoL indicators on the General Well-Being scale in the Group I and the Group III did not differ significantly from those in the control group ($p > 0.05$). The indicators in the Group II reduced significantly, by 21.78%, as compared to the control group ($p < 0.01$). There was no significant difference between the indicators in the Group I and the Group III ($p > 0.05$). QoL indicators on the studied scale in the Group I increased significantly, by 22.47%, as compared to the Group II ($p < 0.001$). In the Group II, the indicators reduced significantly, by 25.57%, as compared to the Group III ($p < 0.001$) (Table 5).

On the seventh day of the study, QoL indicators on the General Health scale in the Group I, the Group II, and the Group III reduced significantly, by 36.99%, 35.62%, 36.99%, respectively, as compared to the control group ($p < 0.01$). The indicators in the Group I did not differ significantly from those in the Group II and the Group III ($p > 0.05$). In the Group II, QoL indicators on the General Health scale did not differ significantly from those in the Group III ($p > 0.05$).

Three months after surgery, QoL indicators on the General Health scale in the Group I did not differ significantly from those in the control group ($p > 0.05$). At the same time, QoL indicators on the studied scale in the Group II and the Group III reduced slightly, by 19.18% and 9.59%, respectively, as compared to the control group ($p < 0.05$). There was no significant difference between the indicators in the Group I and the Group III ($p > 0.05$). Moreover, the indicators in Group I increased significantly, by 21.33%, as compared to the Group II ($p < 0.01$). There was no significant difference between the indicators in the Group II and the Group III ($p > 0.05$).

Six months after surgery, QoL indicators on the General Health scale in the Group I and the Group III did not differ significantly from those in the control group ($p > 0.05$). The indicators in the Group II reduced slightly, by 9.59%, as compared to the control group ($p < 0.01$). There was no significant difference between the indicators in the Group I and the Group III ($p > 0.05$). QoL indicators on the General Health scale in the Group I increased slightly, by 10.81%, as com-

Table 6
Quality of life on General Health scale at different study periods

Study periods	Control group	Group I	Group II	Group III
Seven days after surgery	91.25±14.68	57.5±16.42 ^{Δ,CG}	58.75±14.68 ^{Δ,CG}	57.5±16.42 ^{Δ,CG}
Three months after surgery		93.75±13.75 ^{Δ,GII}	73.75±22.18 ^{Δ,CG,Δ,GI}	82.5±18.32 ^{*,CG}
Six months after surgery		92.5±11.75 ^{*,GI}	82.5±18.32 ^{*,GI,Δ,CG}	95±10.26 ^{*,GII}

Notes: CG – control group; GI – the Group I; GII – the Group II, GIII – the Group III; * – $p < 0.05$; Δ – $p < 0.01$; – a statistically significant difference in relation to the corresponding groups.

Table 7
Quality of life on Present Pain scale at different study periods

Study periods	Control group	Group I	Group II	Group III
Seven days after surgery	7.75±4.59	65.3±8.52 ^{Δ,CG}	65.45±8.85 ^{Δ,CG}	65.05±8.86 ^{Δ,CG}
Three months after surgery		7.05±4.19 ^{*,GII,*,GIII}	49.15±6.2 ^{Δ,CG,*,GI,*,GIII}	25.4±5.81 ^{Δ,CG,*,GI,*,GII}
Six months after surgery		7.95±4.25 ^{*,GI}	45.2±5.39 ^{Δ,CG,*,GI,*,GIII}	10.1±4.2 ^{*,GI}

Notes: CG – control group; GI – the Group I; GII – the Group II, GIII – the Group III; Δ – $p < 0.01$; * – $p < 0.001$ – a statistically significant difference in relation to the corresponding groups.

Table 8
Quality of life on Worst Pain scale at different study periods

Study periods	Control group	Group I	Group II	Group III
Seven days after surgery	10.95±4.37	75.85±10.86 ^{Δ,CG}	77.15±10.56 ^{Δ,CG}	76.25±11.72 ^{Δ,CG}
Three months after surgery		10.2±4.81 ^{*,GII,*,GIII}	60.2±8.43 ^{Δ,CG,*,GI,*,GIII}	36.05±6.75 ^{Δ,CG,*,GI,*,GII}
Six months after surgery		10.9±4.64 ^{*,GI}	57.65±6.85 ^{Δ,CG,*,GI,*,GIII}	13.15±4.82 ^{*,GI}

Notes: CG – control group; GI – the Group I; GII – the Group II, GIII – the Group III; Δ – $p < 0.01$; * – $p < 0.001$ – a statistically significant difference in relation to the corresponding groups.

pared to the Group II ($p < 0.05$). In the Group II, the indicators reduced slightly, by 15.15%, as compared to the Group III ($p < 0.05$) (Table 6).

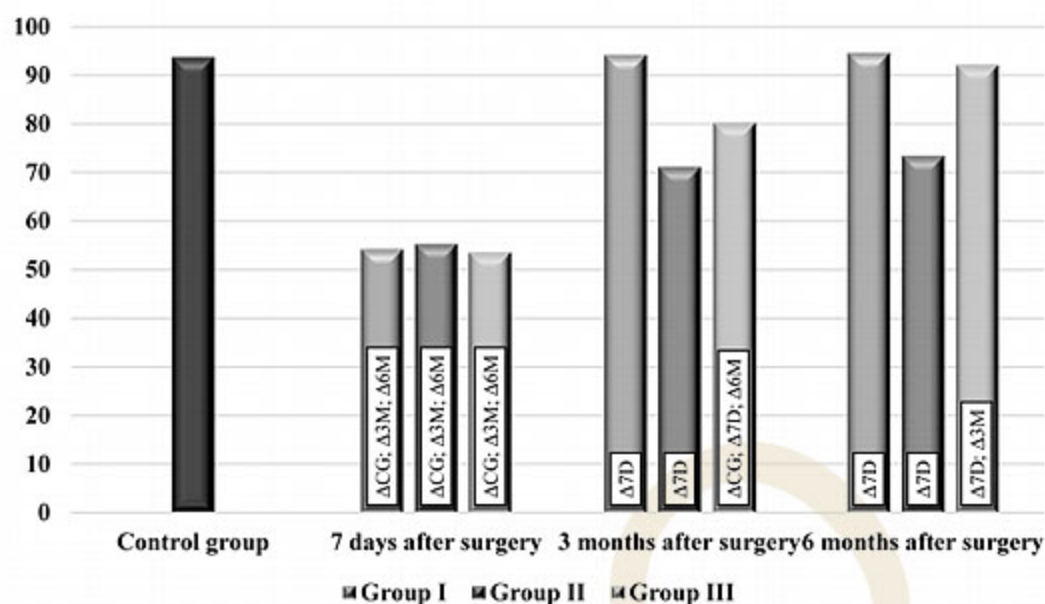
On the seventh day of the study, QoL indicators on the Present Pain scale in the Group I, the Group II, and the Group III increased significantly, by 742.58%, 744.52%, 739.35%, respectively, as compared to the control group ($p < 0.01$). The indicators in the Group I did not differ significantly from those in the Group II and the Group III ($p > 0.05$). There was no significant difference between QoL indicators on the Present Pain scale in the Group II and the Group III ($p > 0.05$).

Three months after surgery, QoL indicators on the Present Pain scale in the Group I did not differ significantly from those in the control group ($p > 0.05$). QoL indicators on the studied scale in the Group II and the Group III increased significantly, by 534.19% and 227.74%, respectively, as compared to the control group ($p < 0.01$). Moreover, the indicators in the Group I reduced significantly as compared to the Group II and the Group III – by 597.16% and 260.28%, respectively

($p < 0.001$). In the Group II, QoL indicators on the studied scale increased significantly, by 48.32%, as compared to the Group III ($p < 0.001$).

Six months after surgery, QoL indicators on the Present Pain scale in the Group I and the Group III did not differ significantly from those in the control group ($p > 0.05$). The indicators in the Group II increased significantly, by 483.23%, as compared to the control group ($p < 0.01$). There was no significant difference between the indicators in the Group I and the Group III ($p > 0.05$). QoL indicators on the Present Pain scale in the Group I reduced significantly, by 468.55%, as compared to the Group II ($p < 0.001$). In the Group II, the indicators increased significantly, by 77.65%, as compared to the Group III ($p < 0.001$) (Table 7).

On the seventh day of the study, QoL indicators on the Worst Pain scale in the Group I, the Group II, and the Group III increased significantly, by 592.69%, 604.57%, 596.35%, respectively, as compared to the control group ($p < 0.01$). At the same time, the indicators in the Group I did not differ significantly from



Notes: CG – control group; 7D – 7 days after surgery; 3M – 3 months after surgery; 6M – 6 months after surgery; Δ – $p < 0.01$ – a statistically significant difference in relation to the indicated study periods.

Fig. 1. QoL changes on the General Well-Being scale

those in the Group II and the Group III ($p > 0.05$). There was no significant difference between QoL indicators on the Worst Pain scale in the Group II and the Group III ($p > 0.05$).

Three months after surgery, QoL indicators on the Worst Pain scale in the Group I did not differ significantly from those in the control group ($p > 0.05$). QoL indicators on the studied scale in the Group II and the Group III increased significantly, by 449.77% and 229.22%, respectively, as compared to the control group ($p < 0.01$). The indicators in the Group I reduced significantly as compared to the Group II and the Group III – by 490.2% and 253.43%, respectively ($p < 0.001$). In the Group II, QoL indicators on the studied scale increased significantly, by 40.12%, as compared to the Group III ($p < 0.001$).

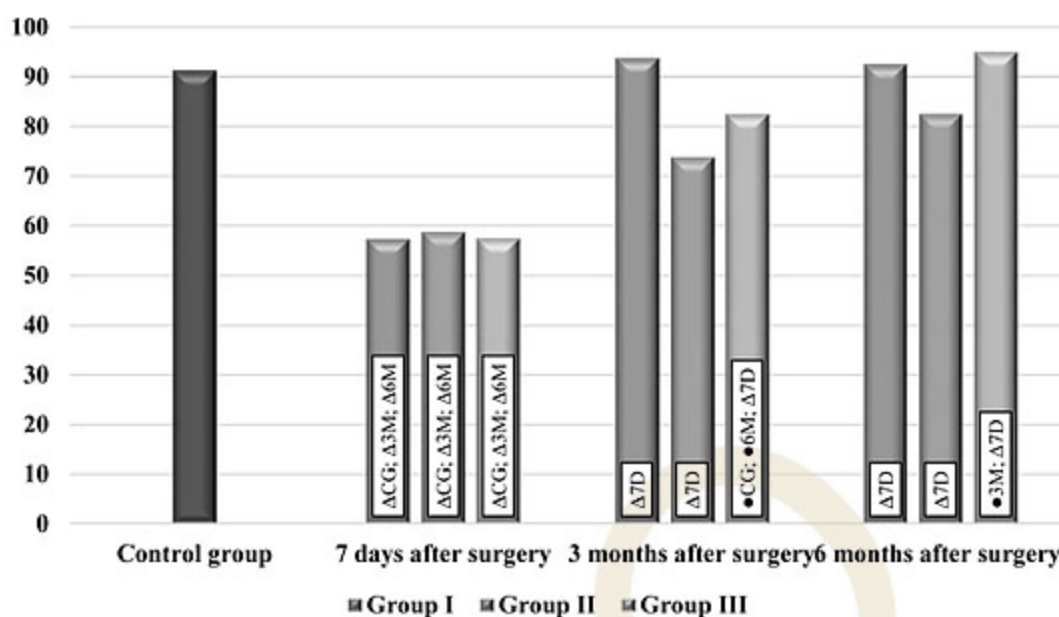
Six months after surgery, QoL indicators on the Worst Pain scale in the Group I and the Group III did not differ significantly from those in the control group ($p > 0.05$). The indicators in the Group II increased significantly, by 426.48%, as compared to the control group ($p < 0.01$). There was no significant difference between the indicators in the Group I and the Group III ($p > 0.05$). QoL indicators on the studied scale in the Group I reduced significantly, by 428.9%, as compared to the Group II ($p < 0.001$). In the Group II, the indicators increased significantly, by 77.19%, as compared to the Group III ($p < 0.001$) (Table 8).

Discussion

The results of our study confirmed that inadequate perioperative analgesia and neglecting the principles of multimodal analgesia could result in the development of chronic pain syndrome [6,7,38]. According to QoL questionnaires, in patients with pain in the early postoperative period, the indicators on some scales reduced significantly as compared to children without pain. This shows the need for using effective minimally invasive regional analgesia techniques in the perioperative period, which, according to our results, allow for reducing pain intensity and, consequently, prevent a child from stress.

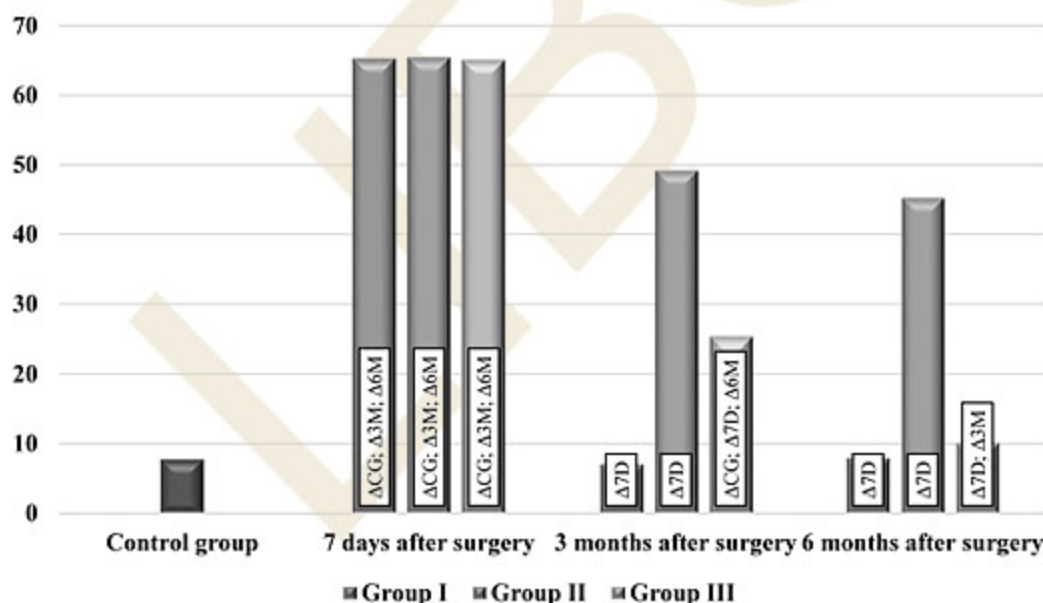
On the seventh day of the study, QoL indicators on the General Well-Being scale in the Group I, the Group II, and the Group III reduced significantly, by 42.22%, 41.11%, and 42.89%, respectively, as compared to the control group ($p < 0.01$). Three and six months after surgery, QoL indicators on the studied scale in the Group I did not differ significantly from those in the control group ($p > 0.05$), while in children of the Group II and the Group III, the indicators reduced by 24.22% and 14.44%, respectively, ($p < 0.01$) three months after surgery and in children of the Group II, they reduced by 21.78% six months after surgery (Fig. 1).

On the seventh day of the study, QoL indicators on the General Health scale in the Group I, the Group II, and the Group III reduced significantly, by 36.99%, 35.62%, and



Notes: CG – control group; 7D – 7 days after surgery; 3M – 3 months after surgery; 6M – 6 months after surgery; ● – $p < 0.05$; Δ – $p < 0.01$ – a statistically significant difference in relation to the indicated study periods.

Fig. 2. QoL changes on the General Health scale



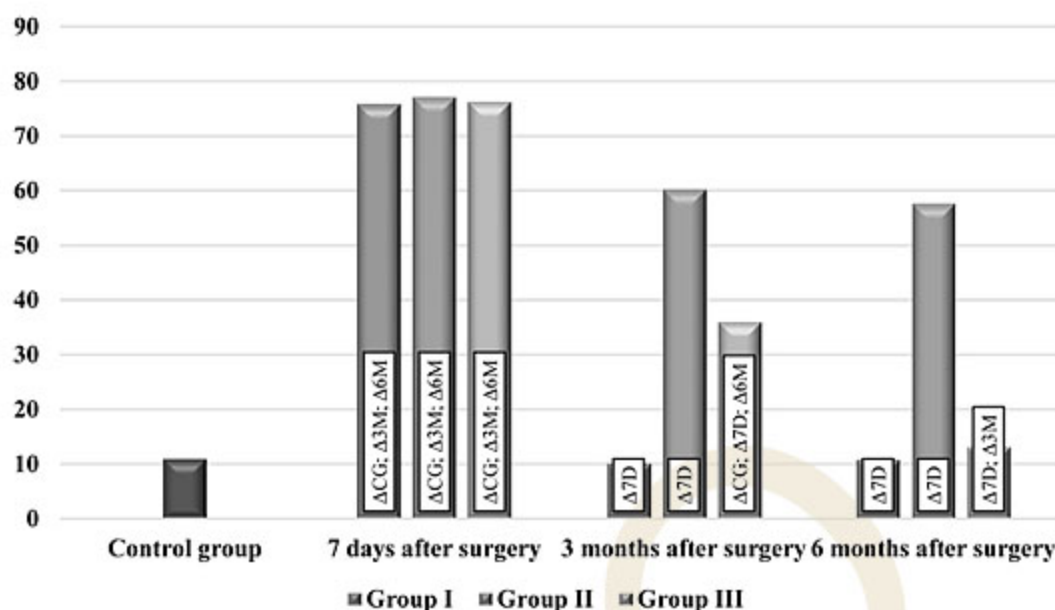
Notes: CG – control group; 7D – 7 days after surgery; 3M – 3 months after surgery; 6M – 6 months after surgery; Δ – $p < 0.01$ – a statistically significant difference in relation to the indicated study periods.

Fig. 3. QoL changes on the Present Pain scale

36.99%, respectively, as compared to the control group ($p < 0.01$). Three and six months after surgery, QoL indicators on the studied scale in the Group I did not differ significantly from those in the control group ($p > 0.05$). Three months postoperatively, in children of the Group II and

the Group III, the indicators reduced by 19.18% and 9.59%, respectively ($p < 0.01$). Six months after surgery, only in children of the Group II, QoL indicators on the General Health scale reduced significantly, by 9.59%, as compared to the control group ($p < 0.01$) (Fig. 2).

Оригінальні дослідження. Загальна хірургія



Notes: CG – control group; 7D – 7 days after surgery; 3M – 3 months after surgery; 6M – 6 months after surgery; Δ – $p < 0.01$ – a statistically significant difference in relation to the indicated study periods.

Fig. 4. QoL changes on the Worst Pain scale

The analysis of QoL indicators on the Present Pain scale in the Group I, the Group II, and the Group III seven days after surgery found their increase, by 742.58%, 744.52%, and 739.35%, respectively, as compared to the control group. Three and six months after surgery, QoL indicators on the studied scale in the Group I did not differ significantly from those in the control group ($p > 0.05$). In children of the Group II and the Group III, they were high. Six months postoperatively, in children of the Group II, QoL indicators on the Present Pain scale exceeded those in the control group by 483.23%, while in children of the Group III, they did not differ from the QoL indicators in the control group ($p < 0.01$) being slightly higher as compared to the Group I (Fig. 3).

The analysis of QoL indicators on the Worst Pain scale in the Group I, the Group II, and the Group III on the seventh day after surgery found their increase, by 592.69%, 604.57%, and 596.35%, respectively, as compared to the control group. Three and six months after surgery, QoL indicators on the studied scale in the Group I did not differ significantly from those in the control group ($p > 0.05$). Three months postoperatively, in children of the Group II and the Group III, QoL indicators on the Worst Pain scale exceeded those in the control group by 449.77% and 229.22%, respectively. Six months postoperatively, in children of the Group II, QoL indicators on the Worst Pain scale exceeded those in the control group by 426.48%, while in children of the

Group III, they did not differ from the QoL indicators in the control group being slightly higher as compared to the Group I (Fig. 4).

The results of multivariate analysis of variance (MANOVA) for comparing QoL indicators according to the PedsQL™ 3.0 General Well-Being Scale three months after surgery showed that the chosen method of postoperative analgesia significantly affected QoL indicators on the questionnaire scales (General Well-Being, General Health – $F(2,37) = 7.764$; $p = 0.00152$; Wilk's $\Lambda = 0.704$). Six months after surgery, the results of multivariate analysis of variance demonstrated the positive effect of the chosen postoperative analgesia method on QoL indicators on the questionnaire scales ($F(2,37) = 44.594$; $p < 0.0001$; Wilk's $\Lambda = 0.293$).

The results of multivariate analysis of variance (MANOVA) for comparing QoL indicators according to the PedsQL™ 3.0 PPQ three months after surgery showed that the chosen method of postoperative analgesia significantly affected QoL indicators on the questionnaire scales (Present Pain, Worst Pain – $F(2,37) = 76.364$; $p < 0.0001$; Wilk's $\Lambda = 0.195$). Six months after surgery, the results of multivariate analysis of variance demonstrated the positive effect of the chosen postoperative analgesia method on QoL indicators on the questionnaire scales ($F(2,37) = 297.713$; $p < 0.0001$; Wilk's $\Lambda = 0.059$).

It is worth noting that the reliability of the differences in the studied QoL indicators increased with time depending on the chosen method of postoperative analgesia.

Conclusions

Chronic pain syndrome in children who underwent anterior abdominal wall surgery is a quite common phenomenon and prevails in the group of conventional anesthesia as compared to children who receive RA.

The application of RA techniques (the QLB+TFPB via a single injection) allows for:

- shortening the length of hospital stay;
- reducing the need for opioid analgesics intra- and postoperatively;
- providing adequate acute pain control in the postoperative period;
- reducing the incidence of CPSP in children.

Chronic pain syndrome reduces QoL in children after anterior abdominal wall surgery by reducing the indicators on the scales of General Well-Being, General Health and increasing the indicators on the scales of Present Pain and Worst Pain.

No conflict of interests was declared by the author.

References/Література

- Baidya DK, Maitra S, Arora MK, Agarwal A. (2015). Quadratus lumborum block: an effective method of perioperative analgesia in children undergoing pyeloplasty. *J Clin Anesth.* 27 (8): 694–696. doi: 10.1016/j.jclinane.2015.05.006.
- Batoz H, Semjen F, Bordes-Demolis M, Bénard A, Nouette-Gaulain K. (2016). Chronic postsurgical pain in children: prevalence and risk factors. A prospective observational study. *Br J Anaesth.* 117 (4): 489–496. doi: 10.1093/bja/aew260.
- Blanco R, Ansari T, Girgis E. (2015). Quadratus lumborum block for post-operative pain after caesarean section: a randomised controlled trial. *Eur J Anaesthesiol.* 32 (11): 812–818. doi: 10.1097/EJA.0000000000000299.
- Blanco R, Ansari T, Riad W, Shetty N. (2016). Quadratus lumborum block versus transversus abdominis plane block for postoperative pain after caesarean delivery: a randomized controlled trial. *Reg Anesth Pain Med.* 41 (6): 757–762. doi: 10.1097/AAP.0000000000000495.
- Dam M, Moriggl B, Hansen CK, Hoermann R, Bendtsen TF, Borglum J. (2017). The pathway of injectate spread with the transmuscular quadratus lumborum block: a cadaver study. *Anesth Analg.* 125 (1): 303–312. doi: 10.1213/ANE.0000000000001922.
- Dmytriiev D, Dmytriiev K, Stoliarchuk O, Semenenko A. (2019). Multiple organ dysfunction syndrome: What do we know about pain management? A narrative review. *Anaesth Intensive Care.* 23 (1): 84–91.
- Dmytriiev D. (2018). Assessment and treatment of postoperative pain in children. *Anaesth Intensive Care.* 22 (3): 392–400.
- Elsharkawy H, Ahuja S, DeGrande S, Maheshwari K, Chan V. (2019). Subcostal approach to anterior quadratus lumborum block for pain control following open urological procedures. *J Anesth.* 33 (1): 148–154. doi: 10.1007/s00540-018-02605-1.
- Hassett AL, Hilliard PE, Goesling J, Clauw DJ, Harte SE, Brummett CM. (2013). Reports of chronic pain in childhood and adolescence among patients at a tertiary care pain clinic. *J Pain.* 14: 1390–1397. doi: 10.1016/j.jpain.2013.06.010.
- Hebbard P. (2009). Transversalis fascia plane block, a novel ultrasound-guided abdominal wall nerve block. *Can J Anesth.* 56 (8): 618–620. doi: 10.1007/s12630-009-9110-1.
- Johannes CB, Le TK, Zhou X, Johnston JA, Dworkin RH. (2010). The prevalence of chronic pain in United States adults: results of an internet-based survey. *J Pain.* 11: 1230–1239. doi: 10.1016/j.jpain.2010.07.002.
- Jöhr M. (2015). Regional anaesthesia in neonates, infants and children: an educational review. *Eur J Anaesthesiol.* 32: 289–297. doi: 10.1097/EJA.0000000000000239.
- Kristensen AD, Ahlburg P, Lauridsen MC, Jensen TS, Nikolajsen L. (2012). Chronic pain after inguinal hernia repair in children. *Br J Anaesth.* 109 (4): 603–608. doi: 10.1093/bja/aes250.
- Matza LS, Swensen AR, Flood EM, Secnik K, Leidy NK. (2004). Assessment of health-related quality of life in children: a review of conceptual, methodological, and regulatory issues. *Value Health.* 7 (1): 79–92. doi: 10.1111/j.1524-4733.2004.71273.x.
- Merella F, Canchi-Murali N, Mossetti V. (2019). General principles of regional anesthesia in children. *BJA Educ.* 19 (10): 342–348. doi: 10.1016/j.bjae.2019.06.003.
- Mossetti V, Boretzky K, Astuto M, Locatelli BG, Zurakowski D, Lio R et al. (2018). Persistent pain following common outpatient surgeries in children: a multicenter study in Italy. *Paediatr Anaesth.* 28 (3): 231–236. doi: 10.1111/pan.13321.
- Rosenbloom BN, Pagé MG, Isaac L, Campbell F, Stinson JN, Wright JG et al. (2019). Pediatric chronic postsurgical pain and functional disability: a prospective study of risk factors up to one year after major surgery. *J Pain Res.* 12: 3079–3098. doi: 10.2147/JPR.S210594.
- Schug SA, Lavand'homme P, Barke A, Korwisi B, Rief W, Treede R et al. (2019). The IASP classification of chronic pain for ICD-11: chronic postsurgical or posttraumatic pain. *Pain.* 160 (1): 45–52. doi: 10.1097/j.pain.0000000000001413.
- Thompson RJ, Gustafson KE. (1996). Adaptation to chronic childhood illness. *American Psychological Association.* doi: 10.1037/10188-000.
- Ueshima H, Otake H, Lin JA. (2017). Ultrasound-guided quadratus lumborum block: an updated review of anatomy and techniques. *Biomed Res Int.* 2752876. doi: 10.1155/2017/2752876.
- Uzark K, Jones K, Burwinkle TM, Varni JW. (2003). The Pediatric Quality of Life Inventory™ in children with heart disease. *Prog Pediatr Cardiol.* 18: 141–148.
- Varni JW, Burwinkle TM, Dickinson P, Sherman SA, Dixon P, Ervice JA et al. (2004). Evaluation of the built environment at a children's convalescent hospital: development of the Pediatric Quality of Life Inventory parent and staff satisfaction measures for pediatric health care facilities. *J Dev Behav Pediatr.* 25 (1): 10–20. doi: 10.1097/00004703-200402000-00002.
- Varni JW, Burwinkle TM, Jacobs JR, Gottschalk M, Kaufman F, Jones KL. (2003). The PedsQL in type 1 and type 2 diabetes: reliability and validity of the Pediatric Quality of Life Inventory Generic Core Scales and type 1 Diabetes Module. *Diabetes Care.* 26 (3): 631–637. doi: 10.2337/diacare.26.3.631.
- Varni JW, Burwinkle TM, Katz ER, Meeske K, Dickinson P. (2002). The PedsQL in pediatric cancer: reliability and validity of the Pediatric Quality of Life Inventory Generic Core Scales, Multidimensional Fatigue Scale, and Cancer Module. *Cancer.* 94 (7): 2090–2106. doi: 10.1002/cncr.10428.
- Varni JW, Burwinkle TM, Rapoff MA, Kamps JL, Olson N. (2004). The PedsQL in pediatric asthma: reliability and validity of the Pediatric Quality of Life Inventory Generic Core Scales and Asthma Module. *J Behav Med.* 27 (3): 297–318. doi: 10.1023/b:jobm.0000028500.53608.2c.
- Varni JW, Burwinkle TM, Seid M, Skarr D. (2003). The PedsQL 4.0 as a pediatric population health measure: feasibility, reliability, and validity. *Ambul Pediatr.* 3 (6): 329–341. doi: 10.1367/1539-4409(2003)003<0329:tpaapp>2.0.co;2.
- Varni JW, Burwinkle TM, Szer IS. (2004). The PedsQL Multidimensional Fatigue Scale in pediatric rheumatology: reliability and validity. *J Rheumatol.* 31 (12): 2494–2500.
- Varni JW, Katz ER, Colegrove R, Dolgin M. (1996). Family functioning predictors of adjustment of children with newly diagnosed cancer: a prospective analysis. *J Child Psychol*

Оригінальні дослідження. Загальна хірургія

- Psychiat. 37 (3): 321–328. doi: 10.1111/j.1469-7610.1996.tb01409.x.
29. Varni JW, Quiggins DJL, Ayala GX. (2000). Development of the Pediatric Hematology/Oncology Parent Satisfaction survey. *Child Health Care*. 29 (4): 243–255. doi: 10.1207/s15326888chc2904_2.
 30. Varni JW, Seid M, Knight TS, Burwinkle TM, Brown J, Szer IS. (2002). The PedsQL in pediatric rheumatology: reliability, validity, and responsiveness of the Pediatric Quality of Life Inventory Generic Core Scales and Rheumatology Module. *Arthritis Rheum*. 46 (3): 714–725. doi: 10.1002/art.10095.
 31. Varni JW, Seid M, Knight TS, Uzark K, Szer IS. (2002). The PedsQL 4.0 Generic Core Scales: sensitivity, responsiveness, and impact on clinical decision-making. *J Behav Med*. 25 (2): 175–193. doi: 10.1023/A:1014836921812.
 32. Varni JW, Seid M, Kurtin PS. (1999). Pediatric health-related quality of life measurement technology: a guide for health care decision makers. *JCOM*. 6: 33–44.
 33. Varni JW, Seid M, Kurtin PS. (2001). PedsQL 4.0: reliability and validity of the Pediatric Quality of Life Inventory version 4.0 generic core scales in healthy and patient populations. *Med Care*. 39 (8): 800–812. doi: 10.1097/00005650-200108000-00006.
 34. Varni JW, Seid M, Rode CA. (1999). The PedsQL™: measurement model for the Pediatric Quality of Life Inventory. *Med Care*. 37 (2): 126–139. doi: 10.1097/00005650-199902000-00003.
 35. Varni JW, Wallander JL. (1988). Pediatric chronic disabilities. In: *Handbook of Pediatric Psychology*. Edited by Routh DK: 190–221.
 36. Williams G, Howard RF, Lioffi C. (2017). Persistent postsurgical pain in children and young people: prediction, prevention, and management. *Pain Rep*. 2 (5): e616. doi: 10.1097/PR9.0000000000000616.
 37. Woolf CJ. (2011). Central sensitization: implications for the diagnosis and treatment of pain. *Pain*. 152: 2–15. doi: 10.1016/j.pain.2010.09.030.
 38. Woolf CJ. (2020). Capturing novel non-opioid pain targets. *Biol Psychiatry*. 87 (1): 74–81. doi: 10.1016/j.biopsych.2019.06.017.

Відомості про авторів:

Семкович Ярослав Васильович – к.мед.н., доц. каф. анестезіології та інтенсивної терапії Івано-Франківського НМУ; медичний директор КНП «Івано-Франківська обласна дитяча клінічна лікарня». Адреса: м. Івано-Франківськ, вул. Коновальця, 132. <https://orcid.org/0000-0002-8319-022X>.

Стаття надійшла до редакції 16.03.2023 р., прийнята до друку 14.06.2023 р.

УДК 616.716.8-007.237-053.2-08

В.В. Ододюк, Р.І. Єгоров

Методи лікування кіст щелеп у дітей. Ретроспективний аналіз

Національний медичний університет імені О.О. Богомольця, м. Київ, Україна

Paediatric Surgery(Ukraine).2023.2(79):19-22; doi 10.15574/PS.2023.79.19

For citation: Ododyuk VV, Yegorov RI. (2023). Methods of treating jaw cysts in children. Retrospective analysis. Paediatric Surgery (Ukraine). 2(79): 19-22. doi: 10.15574/PS.2023.79.19.

Одонтогенні кісти щелеп є одними з найпоширеніших пухлиноподібних новоутворень щелепно-лицьової ділянки в дітей. На сьогодні існують різні методи лікування кіст, проте в дитячому віці проблема вибору методу лікування є актуальною та водночас складною, оскільки одні автори надають перевагу цистектомії, інші – цистотомії.

Мета – проаналізувати методи лікування та ведення кіст щелеп у дітей залежно від виду кіст.

Матеріали та методи. Проведено ретроспективний аналіз 286 історій хвороб пацієнтів із кістами щелеп віком від 4 до 17 років. Історії хвороб проаналізовано відповідно до розробленої карти обстеження.

Результати. Проведено ретроспективний аналіз 286 історій хвороб дітей з кістами щелеп. Вік дітей коливався від 4 до 18 років. Радикальні зубовмісні кісти діагностовано в 35% (n=100) випадків, радикальні – у 36% (n=104), фолікулярні – у 15% (n=43), нагноєні кісти – у 5% (n=14), резидуальні – у 5% (n=14), первинно-кісткові – у 3% (n=7), полікістоз – у 2% (n=4). Метод цистотомії виконано в переважній більшості – у 58% (n=166), цистектомію – у 42% (n=120) випадках. Тампонаду проведено у 63% (n=181) випадках, а у 37% (n=105) її не проведено.

Висновки. Перше місце серед одонтогенних кіст щелеп посідають радикальні кісти. Цистотомія і цистектомія – це варіативні методи лікування кісти. Найпоширенішим методом лікування кіст у дітей є цистотомія.

Дослідження виконано відповідно до принципів Гельсінської декларації. Протокол дослідження ухвалено Локальним етичним комітетом зазначеної в роботі установи. На проведення досліджень отримано інформовану згоду батьків дітей.

Автори заявляють про відсутність конфлікту інтересів.

Ключові слова: пухлиноподібні новоутворення, кісти, цистотомія, цистектомія, діти, щелепа.

Methods of treating jaw cysts in children. Retrospective analysis

V.V. Ododyuk, R.I. Yegorov

Bogomolets National Medical University, Kyiv, Ukraine

Odontogenic cysts of the jaws are one of the most common tumour-like neoplasms of the maxillofacial region in children. Today, there are various methods of treating cysts, but in childhood, the problem of choosing a treatment method is relevant and at the same time difficult, as some authors prefer cystectomy, while others prefer cystotomy.

Purpose – to analyze the methods of treatment and management of jaw cysts in children depending on the type of cyst.

Materials and methods. A retrospective analysis of 286 case histories of patients with jaw cysts aged 4 to 17 years was performed. The case histories were analysed according to the developed examination chart.

Results. A retrospective analysis of 286 case histories of children with jaw cysts was performed. The age of the children ranged from 4 to 18 years. Radicular dentoalveolar cysts were diagnosed in 35% (n=100) of cases, radicular cysts – in 36% (n=104), follicular cysts – in 15% (n=43), suppurative cysts – in 5% (n=14), residual cysts – in 5% (n=14), primary bone cysts – in 3% (n=7), polycystic cysts – in 2% (n=4). Cystotomy was performed in the vast majority of cases – 58% (n=166), cystectomy – in 42% (n=120). Tamponade was performed in 63% (n=181) of cases, and in 37% (n=105) it was not performed.

Conclusions. Radicular cysts are the most common odontogenic cysts of the jaws. Cystotomy and cystectomy are variable methods of cyst treatment. The most common method of treating cysts in children is cystotomy.

Оригінальні дослідження. Щелепо-лицьова хірургія

The research was carried out in accordance with the principles of the Helsinki Declaration. The study protocol was approved by the Local Ethics Committee of the participating institution. The informed consent of the patient was obtained for conducting the studies. No conflict of interests was declared by the authors.

Keywords: tumor-like neoplasms, cystotomy, cystectomy, children, jaw.

Вступ

Одонтогенні кісти щелеп є одними з найпоширеніших пухлиноподібних новоутворень щелепно-лицьової ділянки в дітей. За даними науково-медичної літератури, кісти щелеп зустрічаються до 60% випадків від усіх новоутворень кісток щелепно-лицьової ділянки [2,6,7,9,10].

На сьогодні існують різні методи лікування кіст, проте в дитячому віці проблема вибору методу лікування є актуальною та водночас складною. Це обґрунтовано тим, що діагностуються кісти переважно випадково під час рентгенологічного обстеження в період терапевтичного або ортодонтчного лікування, при значних розмірах кіст, коли наявна деформація щелепи, яка призводить до видимої асиметрії обличчя або при проявах запального процесу – їх нагноєнні. У сучасному аспекті автори не мають єдиного методу лікування кіст щелеп. Одні автори виділяють основним методом лікування цистектомію, без збереження зачатка постійного зуба за наявності його в кістозній порожнині. Інші автори надають перевагу більш щадному методу лікування – цистотомії [1,3–5,8]. Проте вибір методу лікування залежить не тільки від нозологічної форми кісти, але й від її розмірів, анатомічного розташування, періоду прикусу, віку дитини тощо.

Мета дослідження – проаналізувати методи лікування та ведення кіст щелеп у дітей залежно від виду кіст.

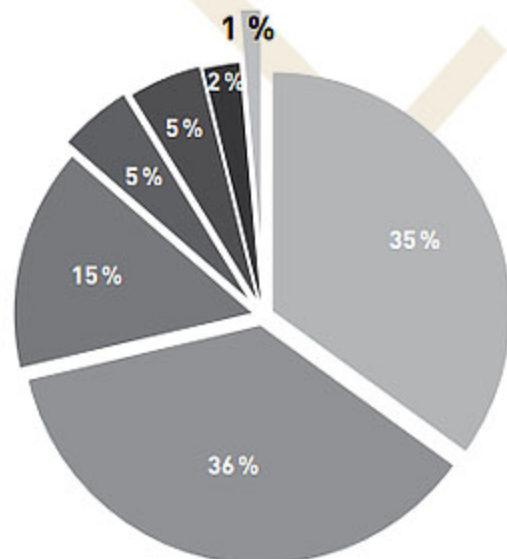


Рис. 1. Структура кістозних уражень щелеп у дітей

Матеріали та методи дослідження

Проведено ретроспективний аналіз 286 історій хвороб пацієнтів із кістами щелеп віком від 4 до 18 років, які проходили лікування на клінічній базі кафедри хірургічної стоматології та щелепно-лицьової хірургії дитячого віку Національного медичного університету імені О.О. Богомольця з січня 2016 року по грудень 2021 року. Аналіз історії хвороб пацієнтів виконано відповідно до розробленої карти (авторське право № 102334).

Критерії залучення до дослідження: наявність у пацієнта кісти верхньої або нижньої щелепи, що патгістологічно підтверджена, пацієнти дитячого віку, підписана інформована згода батьків або опікуна пацієнта на використання отриманих даних у наукових та освітніх напрямках.

Критерії вилучення – вік від 18 років, відмова батьків пацієнта від участі в дослідженні, відсутність повного клінічного та рентгенологічного документування, пухлини щелеп.

Історії хвороб проаналізовано відповідно до розробленої карти обстеження, яка передбачала дані про вік пацієнтів, вид кісти, їх лікування, ведення.

Дослідження виконано відповідно до принципів Гельсінської декларації. Протокол дослідження ухвалено Локальним етичним комітетом зазначеної в роботі установи. На проведення досліджень отримано інформовану згоду батьків, дітей.

Результати досліджень та їх обговорення

Ретроспективний аналіз 286 історій хвороб пацієнтів із кістозними ураженнями показав, що радикальні зубовмісні кісти спостерігалися в 35% (n=100) випадків, радикальні – у 36% (n=104), фолікулярні – у 15% (n=43), нагноєні кісти – у 5% (n=14), резидуальні – у 5% (n=14), первинно-кісткові – у 3% (n=7), полікістоз – у 2% (n=4), (рис. 1). Незначне переважання радикальних кіст у дитячому віці над радикальними зубовмісними можна пояснити тим, що кісти були невеликих розмірів, зачатки не звернуті в порожнину кісти, а лише прилягають до неї.

Основними методами лікування кіст щелеп були цистотомія (марсунпіалізація) та цистектомія. Метод цистотомії виконувався в переважній більшості – у 58% (n=166), цистектомія – у 42% (n=120) випадках. Головною метою проведення цистотомії є збереження зачатка постійного зуба та створення

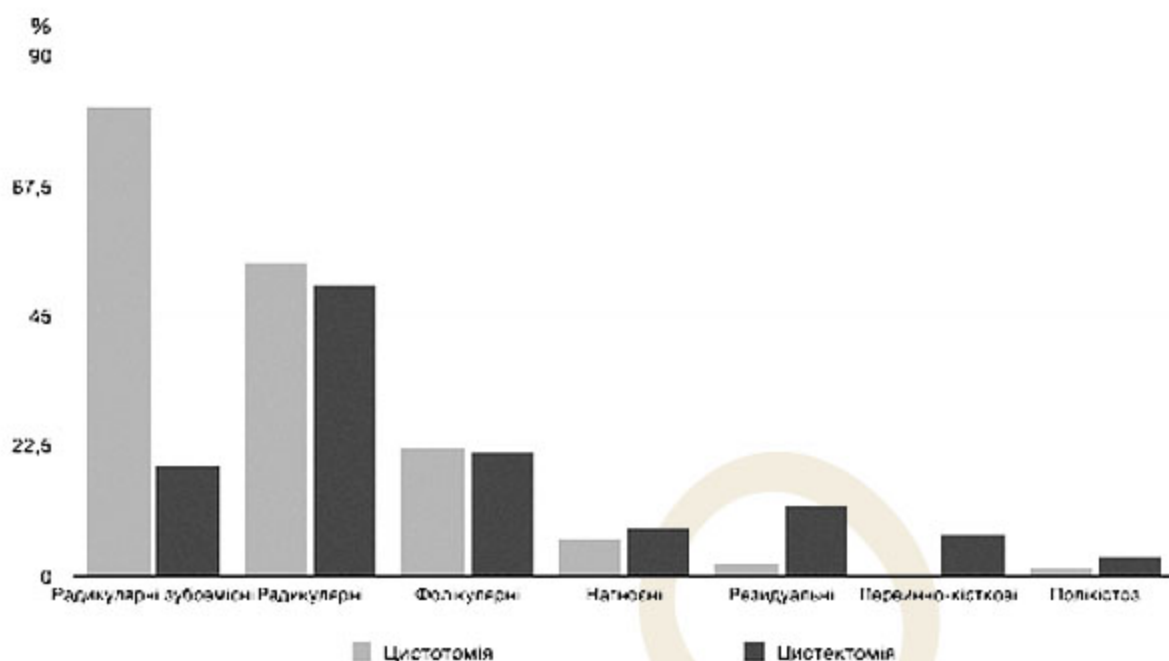


Рис. 2. Методи лікування кіст залежно від їхнього виду

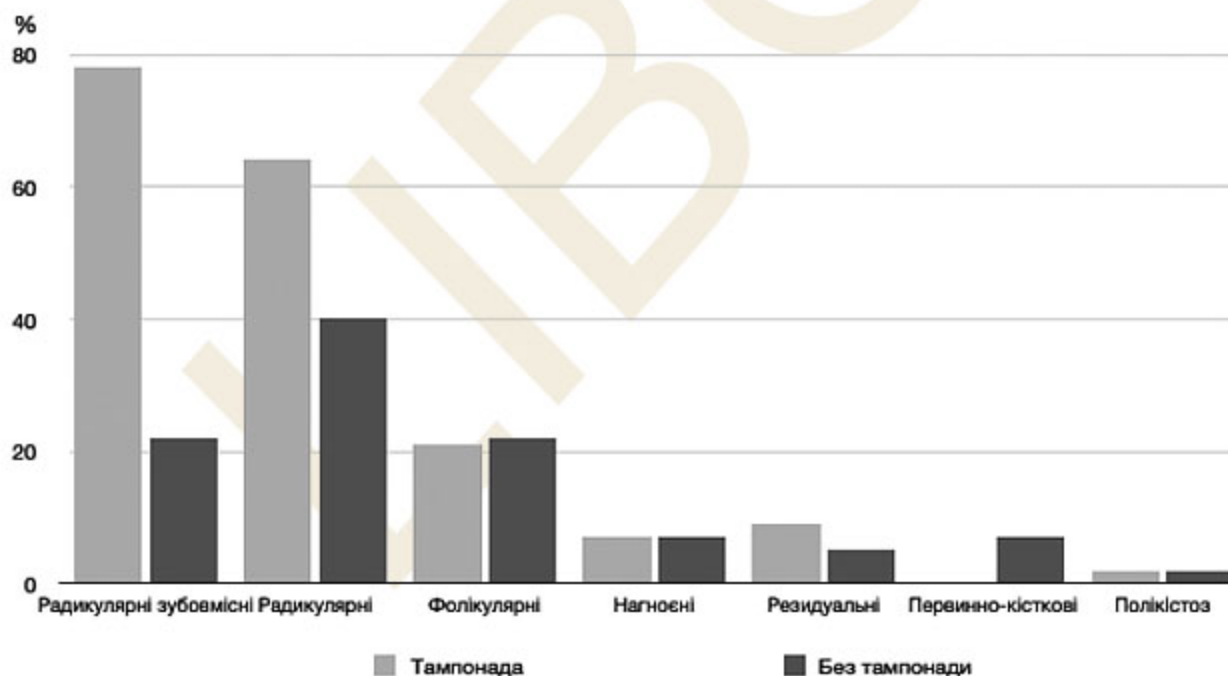


Рис. 3. Ведення кіст щелеп із тампонадою та без тампонади

умов для його прорізування, що пояснює переважання такого методу над цистектомією.

Цистотомія застосовувалася при радикулярних зубовмісних кістах у 81% (n=81), а цистектомія – у 19% (n=19) випадках; при радикулярних – у 52% (n=54) та 48% (n=50), відповідно; при фолікулярних – у 51% (n=22) та 49% (n=21), відповідно; при нагноєних – у 43% (n=6) та 57% (n=8), відповідно;

при резидуальних – у 14% (n=2) та 86% (n=12), відповідно; при первинно-кісткових – у 0% та 100% (n=7), відповідно; при полікістозах – у 25% (n=1) та 75% (n=3), відповідно (рис. 2).

При радикулярних зубовмісних кістах цистотомія була основним методом лікування. Проведення цистектомії при такому виді кіст є більш травматичним і ризикованим порівняно з цистотомією.

Оригінальні дослідження. Щелепо-лицьова хірургія

Оскільки існує велика ймовірність травмувати фолікул зуба, а саме – змінити його положення, провести травматичну екстракцію, пошкодити капсулу зуба. Тому низький відсоток використання цистектомії є цілком обґрунтованим.

При фолікулярних кістах використання цистектомії було доцільним, оскільки в переважній більшості вони формуються від дистопованих і ретендованих ікл і 3 молярів, які мають показання до видалення, а ікла переважно були сформованими, тому ризики їх ушкодження були мінімальними. При нагноєних кістах оболонка кісти є стоншеною за рахунок запального процесу та можлива наявність спаяності оболонки кісти з кортикальною пластинкою, тому чіткого критерію вибору томії чи ектомії не було, порівняно з первинно-кістковою кісткою, при якій цистектомія стала основним методом, що пояснюється відсутністю оболонки кісти. При полікістозі, що зазвичай супроводжується наявністю одонтогенних кератокіст та високим ризиком рецидиву, цистектомія була основним методом лікування.

Тампонада проводилася у 63% (n=181) випадках, а в 37% (n=105) – не проводилася. Відповідно до нозологічних форм при радикальних зубовмісних кістах тампонада виконувалася у 78% (n=78) випадках, не виконувалася – у 22% (n=22) випадках; при радикальних кістах – у 62% (n=64) та 38% (n=40), відповідно; при фолікулярних – у 49% (n=21) та 51% (n=22), відповідно; при нагноєних – у 50% (n=7) та 50% (n=7), відповідно; при первинно-кісткових – у 0% та 100% (n=7) відповідно; при полікістозі – у 50% (n=2) та 50% (n=2), відповідно (рис. 3).

Тампонада порожнини йодоформним тампоном є невід'ємною частиною цистектомії. Оскільки основна дія тампону – метаплазувати залишки епітелію кісти, що залишається після операції, аби запобігти рецидиву та нагноєнню кісткової порожнини. Терміни заміни тампону варіюються та залежать від розмірів кісти, її локалізації та реактивної реакції кісткової тканини. Перша заміна йодоформного тампону проводиться через 3 доби після оперативного втручання, далі – 1 раз на тиждень. Під час заміни тампону слід враховувати вік дитини та її пси-

хоємоційний стан, тому ця процедура інколи проводиться під анестезіологічним супроводом.

Висновки

Перше місце серед одонтогенних кіст щелеп у дітей посідають радикальні кісти. Цистектомія та цистектомія – це варіативні методи лікування кісти, вибір яких залежить від виду кісти, положення зачатка постійного зуба, стану кісткової тканини тощо. Найпоширенішим методом лікування кіст у дітей є цистектомія, оскільки він є більш щадним методом відносно зачатків постійних зубів, що обов'язково слід враховувати в змінному прикусі.

Автори інформують про відсутність конфлікту інтересів.

References/Література

- Ahmed T, Kaushal N. (2022). Treatment of Radicular Cyst with Marsupialization in Children: Report of Two Rare Cases. *Int J Clin Pediatr Dent.* 15 (4): 462–467.
- Bilodeau EA, Hunter KD. (2021, Mar). Odontogenic and Developmental Oral Lesions in Pediatric Patients. *Head Neck Pathol.* 15 (1): 71–84.
- Hadziabdic N, Balic A, Cengic E, Katana E, Duratbegovic D, Salcin EL. (2023). A Large Dentigerous Cyst in a Child as a Complication of Deciduous Molar Endodontic Treatment: An Interesting Case Report with Short Literature Review. *Case Rep Dent.* 2023: 4406854. Published online 2023 May 8. doi: 10.1155/2023/4406854.
- Kajjari S, Gowtham A, Meharwade P, Uppin C, Hugar SM. (2021 May-Jun). Infected Radicular Cyst of Deciduous Second Molar Mimicking Dentigerous Cyst of Second Premolar in a Young Child: A Rare Entity. *Int J Clin Pediatr Dent.* 14 (3): 434–437.
- Mahfuri A Sr, Darwich K Sr, Al Manadili A Sr. (2022, Jul 27). Marsupialization of a Large Dentigerous Cyst in the Mandible: A Case Report. *Cureus.* 14 (7): e27340. doi: 10.7759/cureus.27340. PMID: 36043005; PMCID: PMC9415736.
- McKinney SL, Lukes SM. (2021, Oct). Dentigerous cyst in a young child: a case report. *Can J Dent Hyg.* 55 (3): 177–181.
- Patel M, Schultz K, Rosenfeld E. (2022, Dec). The earliest known reported occurrence of dentigerous cyst in a six-month-old child. *Int J Oral Maxillofac Surg.* 51 (12): 1535–1537.
- Rajae EG, Karima EH. (2021, Nov 10). Dentigerous cyst: enucleation or marsupialization? (a case report). *Pan Afr Med J.* 40: 149. doi: 10.11604/pamj.2021.40.149.28645. PMID: 34925684; PMCID: PMC8654877.
- Rajendra Santosh AB. (2020, Jan). Odontogenic Cysts. *Dent Clin North Am.* 64 (1): 105–119. doi: 10.1016/j.cden.2019.08.002. Epub 2019 Oct 18. PMID: 31735221.
- Tandon P, Shah S, Dadhich A, Saluja H, Chauhan H. (2020, Jan-Mar). Incidence and Distribution of Jaw Pathologies among 0–15 Years Age Group at a Tertiary Rural Health-Care Center of Maharashtra: A Retrospective Study of 10 Years. *Contemp Clin Dent.* 11 (1): 39–45.

Відомості про авторів:

Ододюк Вікторія Вікторівна – асистент каф. хірургічної стоматології та щелепно-лицьової хірургії дитячого віку НМУ імені О.О. Богомольця. Адреса: м. Київ, Бульвар Шевченка, 13; тел. +38 (044) 234–40–62. <https://orcid.org/0000-0002-8355-7132>.

Егоров Ростислав Ігорович – к.мед.н., доц. каф. хірургічної стоматології та щелепно-лицьової хірургії дитячого віку НМУ імені О.О. Богомольця. Адреса: м. Київ, Бульвар Шевченка, 13; тел. +38 (044) 234–40–62. <https://orcid.org/0000-0003-4705-7576>.

Стаття надійшла до редакції 21.03.2023 р., прийнята до друку 14.06.2023 р.

УДК 616-001.17-089.844-089.85

Т.І. Фармага, О.В. Лукавецький, О.М. Чемерис

Переваги тангенціального висічення з одночасною аутодерматопластиком для лікування опікових ран

Львівський національний медичний університет імені Данила Галицького, Україна

Paediatric Surgery (Ukraine).2023.2(79):23-27; doi 10.15574/PS.2023.79.23

For citation: Farmaha TI, Lukavetskyi OV, Chemerys OM. (2023). Advantages of tangential excision with simultaneous autodermoplasty for treating burn wounds. Paediatric Surgery(Ukraine).2023.2(79):23-27; doi 10.15574/PS.2023.79.23.

Опікова травма досі залишається однією з важливих проблем охорони здоров'я, серед яких одними з найпоширеніших і складних є термічні опіки кінцівок через необхідність максимально відновити функцію кінцівки та зменшити естетичний недолік. Ранне тангенціальне висічення з одночасною аутодерматопластиком є складною методикою, що є значним стресом для пацієнта, яка, проте, дає змогу досягти усіх поставлених цілей.

Мета – оцінити переваги тангенціального висічення з одночасною аутодерматопластиком для лікування опікових ран порівняно з класичною методикою лікування.

Матеріали та методи. До дослідження залучено 24 пацієнти з опіками верхніх і/або нижніх кінцівок. Сформовано дві групи: дослідну (12 хворих) і контрольну групу (12 хворих), рівнозначні за статтю, віком хворих, етіологією опікової рани, площею ураження тощо. Пацієнтам дослідної групи застосовано тангенціальне висічення та одночасну аутодерматопластику, а пацієнтам контрольної групи проведено відтерміновану почергову некректомию, ксенопластику (за потреби) і відтерміновану аутодерматопластику.

Результати. Пацієнти дослідної групи в середньому перебували в стаціонарі $10,5 \pm 4,5$ доби, що практично удвічі менше, ніж у контрольній групі ($20,2 \pm 3,5$ доби). Кількість оперативних втручань у дослідній групі становила $1,3 \pm 0,5$, а в контрольній – $2,7 \pm 0,8$, а число загальних знеболювань у дослідній групі було меншим ($1,3 \pm 0,5$), ніж у контрольній ($4,6 \pm 1,1$; $p < 0,05$). У дослідній групі кількість перев'язок окремо для кожного ураження становила $4,3 \pm 1,6$, а в контрольній – практично утричі більше ($12,7 \pm 3,0$; $p < 0,05$). Тривалість загоєння опікових ран у дослідній групі становила $13,3 \pm 4,3$ доби, що менше, ніж у контрольній групі ($24,2 \pm 3,9$ доби; $p < 0,05$). Частота інфекційних ускладнень у дослідній групі становила 21,1% (4 випадки), а в контрольній – вірогідно більше (58,8%). Але частота інших ускладнень, таких як лізис шкірних трансплантатів, була дещо нижчою в дослідній групі (15,8%, або 3 випадки) порівняно з контрольною (29,4%, або 5 випадків). Потреба у вторинній реконструкції в дослідній групі була у 2 (18,2%) випадках, а в контрольній – у 7 (70,0%) випадках.

Висновки. Лікування опікових ран верхніх і/або нижніх кінцівок методом тангенціального висічення з одночасною аутодерматопластиком дає змогу скоротити тривалість перебування хворих у стаціонарі, зменшити кількість оперативних втручань, загальних знеболювань, перев'язок, а також забезпечити швидше загоєння рани, зменшити частоту ускладнень і потребу у вторинній реконструкції.

Дослідження виконано відповідно до принципів Гельсінської декларації. Протокол дослідження ухвалено Локальним етичним комітетом зазначеної в роботі установи. На проведення досліджень отримано інформовану згоду пацієнтів.

Автори заявляють про відсутність конфлікту інтересів.

Ключові слова: опікова травма, тангенціальне висічення, одночасна аутодерматопластика, лікування.

Оригінальні дослідження. Комбустиологія**Advantages of tangential excision with simultaneous autodermoplasty for treating burn wounds****T.I. Farmaha, O.V. Lukavetskyi, O.M. Chemerys**

Danylo Halytsky Lviv National Medical University, Ukraine

Burn trauma remains an important health problem, among which thermal burns of the limbs are one of the most common and complex due to the need to restore limb function and reduce aesthetic defects. Early tangential excision with simultaneous autodermoplasty is a complex technique that is also a significant stress for the patient, but it allows achieving all the set goals.

Purpose – to evaluate the effectiveness of tangential excision with simultaneous autodermoplasty for treating burn wounds compared to the classical method of treatment.

Materials and methods. The study included 24 patients with burns of the upper and/or lower limbs, from which two groups were formed: an experimental group (12 patients) and a control group (12 patients) who were equal in terms of patient sex, age, etiology of burn wounds, affected area. Tangential excision with simultaneous autodermoplasty was applied to patients in the experimental group, while delayed sequential necrectomy, xenoplasty (if necessary), and delayed autodermoplasty were performed on patients in the control group.

Results. Patients in the experimental group stayed in the hospital for an average of 10.5 ± 4.5 days, which was almost half as long as in the control group (20.2 ± 3.5 days). The number of surgical interventions in the experimental group was 1.3 ± 0.5 operations, while in the control group it was 2.7 ± 0.8 operations, and the number of general anesthesia procedures in the experimental group was significantly lower (1.3 ± 0.5) than in the control group (4.6 ± 1.1 ; $p < 0.05$). In the experimental group, the number of dressings for each injury was 4.3 ± 1.6 , while in the control group it was almost three times as many (12.7 ± 3.0 ; $p < 0.05$). The duration of healing of burn wounds in the experimental group was 13.3 ± 4.3 days, which was shorter than in the control group (24.2 ± 3.9 days; $p < 0.05$). The prevalence rate of infectious complications in the experimental group was 21.1% (4 cases), while in the control group it was significantly higher (58.8%). However, the prevalence rate of other complications, such as lysis of skin grafts, was only slightly lower in the experimental group (15.8%, or 3 cases) compared to the control group (29.4%, or 5 cases). 2 (18.2%) burn wounds in the experimental group required secondary reconstruction, while in the control group, 7 (70.0%) wounds required it.

Conclusions. Treatment of burn wounds of the upper and/or lower limbs using the method of tangential excision with simultaneous autodermoplasty allows for a reduction in the length of hospital stay, a decrease in the number of surgical interventions, general anesthesia procedures, dressing changes, and ensures faster wound healing, as well as reduces the frequency of complications and the need for secondary reconstruction.

The research was carried out in accordance with the principles of the Helsinki Declaration. The study protocol was approved by the Local Ethics Committee of all participating institutions. The informed consent of the patient was obtained for conducting the studies.

No conflict of interests was declared by the authors.

Keywords: burn injury, tangential excision, simultaneous autodermoplasty, treatment.

Вступ

Згідно зі звітом Всесвітньої організації охорони здоров'я, опіки є однією з найбільших глобальних проблем у галузі охорони здоров'я [8]. Ці травми супроводжуються значними ураженнями шкірних покривів і сильними болями, становлять небезпеку для мільйонів людей у світі. Близько 200 000 осіб помирають щороку від наслідків опікових травм, а також лягають значним тягарем на систему охорони здоров'я [3].

Одними з найпоширеніших і складних опікових ран для лікування є термічні опіки кінцівок [5]. У лікуванні таких уражень перед хірургом стоїть завдання не лише загоєння дефекту, але й мінімізація естетичного недоліку та максимальне відновлення функціональності кінцівки. Необхідність уникнення наслідків глибоких опіків, таких як масивні рубці, підкреслює важливість застосування нових методик лікування [7].

Однією з таких методик є раннє тангенціальне висічення нежиттєздатних тканин з одночасною аутодерматопластиком [1,6,7]. Проте слід зазначити, що ця методика є технічно складною та може становити додатковий стрес для пацієнта зі значними опікови-

ми ранами. Використання методики є найбільш доцільним у лікуванні невеликих глибоких опіків, якими є опікові рани кінцівок. Сьогодні переважна більшість комбустиологів теоретично підтримують цю методику, проте на практиці вони все ж знаходять низку аргументів проти неї і продовжують дотримуватися старих «безпечних» технік.

Мета дослідження – оцінити ефективність тангенціального висічення з одночасною аутодерматопластиком для лікування опікових ран порівняно з класичною методикою лікування – почерговою некректомією з/без ксенопластики та відтермінованою аутодерматопластиком.

Матеріали та методи дослідження

До дослідження, після отримання письмової згоди відповідно до принципів Гельсінської декларації прав людини, рандомізовано 24 пацієнти з опіками верхніх і/або нижніх кінцівок. Усі пацієнти лікувалися в Міському центрі термічної травми та пластичної хірургії, відокремленому підрозділі «Лікарня Святого Луки» Комунального некомерційного підприємства «1 Територіальне медичне об'єднання м. Львова» з січня 2019 року по лютий 2023 року.

Таблиця 1

Ділянки ураження у хворих з опіковими ранами

Ділянка ураження	Усього уражених ділянок (n=36)	Дослідна група (n=19)		Контрольна група (n=17)		Вірогідність
		абс.	%	абс.	%	
Кисть	15	8	42,1	7	41,2	p>0,05
Передпліччя	5	3	15,8	2	11,8	p>0,05
Стегно	10	5	26,3	5	29,4	p>0,05
Стопа	6	3	15,8	3	17,6	p>0,05

Критерії залучення до дослідження: вік 18–65 років, відсутність тяжкої супутньої патології, зокрема цукрового діабету, глибокий опік верхньої і/або нижньої кінцівки (II–III ступенів), загальна площа опіку менше 40,0% загальної поверхні тіла. До дослідження також залучено пацієнтів, які отримали опікову рану внаслідок контакту з розжареним предметом, окропом або полум'ям.

До дослідження не залучено пацієнтів, які потребували невідкладних реанімаційних заходів, лікування в реанімації.

Для оцінювання ефективності лікування поділено хворих з опіковими ранами в рандомізований спосіб на дві групи: дослідну (12 хворих) і контрольну (12 хворих).

Серед хворих, залучених до дослідження, були 21 (87,5%) чоловік і 3 (12,5%) жінки, віком від 25 до 56 років (середній вік – 40,1±9,2 року).

Середній вік у дослідній групі становив 39,2±8,7 року, а в контрольній – 41,1±10,0 року, статистично вірогідної різниці в групах пацієнтів за віком не виявлено (p>0,05).

Серед 24 хворих з опіковими ранами 16 (66,7%) осіб отримали опіки через контакт із полум'ям, 7 (29,2%) – з окропом, 1 (4,1%) – з розжареним предметом. Дослідну групу становили 8 (66,7%) хворих, які отримали опік внаслідок дії полум'я, 3 (25,0%) – через контакт з окропом, 1 (8,3%) – через контакт із розжареним предметом. До контрольної групи увійшли 8 (66,7%) хворих, причиною травми яких було полум'я, та 4 (33,3%) хворих, які отримали опік через окріп. Статистично вірогідної різниці між етіологією травми у групах не виявлено (p>0,05).

У залучених до дослідження пацієнтів загальна площа опіку коливалася від 1,0% до 25,0% загальної поверхні тіла (середнє значення – 8,6±6,7%). Хворі були рівномірно поділені на дві досліджувані групи за загальною площею опіку. Статистично вірогідної різниці між групами за цим показником не виявлено (p>0,05).

До дослідження залучено 24 пацієнти з опіковими ранами верхніх і/або нижніх кінцівок, що загалом

включало 36 обпечених ділянок (15 уражених кистей, 5 ран на передпліччях, 10 ран на стегнах і 6 уражених стоп). Групи були репрезентативними за ділянками ураження (табл. 1).

Пацієнтам дослідної групи застосовано тангенціальне висічення та одночасну аутодерматопластику, а пацієнтам контрольної – відтерміновану почергову некретомію, ксенопластику (за потреби) і відтерміновану аутодерматопластику.

Тангенціальне висічення – методика, яка передбачає пошарове послідовне видалення ураженої шкіри за допомогою ручних ножів Goulian чи Watson, що має довге захищене лезо, яке можна відрегулювати до необхідної глибини або електричного дерматома, висічення проводять до виявлення шару життєздатної васкуляризованої тканини [4]. Одночасно виконують трансплантацію шкіри зі здорової ділянки – розщеплений трансплант товщиною 0,3 мм беруть електричним дерматомом, перфорують лезом у шаховому порядку. Для визначення точного розміру ауто-трансплантату використовують результати оцінки планіметрії за допомогою комп'ютерної програми «Аналізатор рани» [2]. Ауто-трансплантат фіксують скобами або окремими вузловими швами після гемостазу, зверху рану покривають пов'язкою «GRASSOLIND» («Hartmann», Німеччина) або «JELONET» («Smith & Nephew», Німеччина) та марлевою пов'язкою.

Переваги лікування оцінюються за такими критеріями:

1. Загальний ліжко-день.
2. Час до повного загоєння рани.
3. Кількість перев'язок.
4. Кількість загальних знеболень.
5. Кількість оперативних втручань.
6. Частота інфекційних ускладнень.
7. Частота інших ускладнень.
8. Потреба у вторинній реконструкції.

Фактичний матеріал опрацьовано на персональному комп'ютері в програмі «Excel» (Microsoft) із використанням описової статистики, t-критерію Стьюдента для порівняння рівності середніх зна-

Оригінальні дослідження. Комбустиологія

Таблиця 2

Переваги лікування хворих з опіковими ранами верхніх і/або нижніх кінцівок

Критерій оцінки ефективності лікування	Дослідна група (n=12)	Контрольна група (n=12)	Вірогідність
Загальний ліжко-день, доби	10,5±4,5	20,2±3,5	p<0,05
Кількість оперативних втручань	1,3±0,5	2,7±0,8	p<0,05
Кількість загальних знеболювань	1,3±0,5	4,6±1,1	p<0,05

чень у двох вибірках, z-критерію для порівняння двох часток. Отримані результати наведено у вигляді $M \pm m$, де M – середнє арифметичне, m – стандартне відхилення, n – кількість обстежених пацієнтів у групі. Статистично вірогідною прийнято різницю при $p < 0,05$.

Результати дослідження та їх обговорення

Аналіз ефективності лікування хворих з опіковими ранами верхніх і/або нижніх кінцівок умовно поділили на два етапи. На першому оцінювали критерії, що стосувалися пацієнтів, – це загальний ліжко-день, проведений хворими в лікарняному закладі, кількість загальних знеболювань та оперативних втручань. На другому етапі аналізували критерії ефективності лікування, які оцінювали щодо кожного окремого випадку – окремої рани на конкретних локалізаціях, загальний час до повного загоєння рани, кількість перев'язок для конкретної локалізації, частота інфекційних ускладнень та інших ускладнень і потреба у вторинній реконструкції.

За даними таблиці 2, хворі дослідної групи, тобто ті, яким проведено тангенціальне висічення з одночасною аутодерматопластиком, у середньому перебували в стаціонарі 10,5±4,5 доби, що практично удвічі менше, ніж у контрольній групі (20,2±3,5 доби), і підтверджено статистично. Кількість оперативних втручань у дослідній групі становила 1,3±0,5, а в контрольній – 2,7±0,8, що вірогідно більше. Відповідно, і кількість загальних знеболювань у дослідній групі була меншою (1,3±0,5), ніж у контрольній (4,6±1,1; $p < 0,05$). Варто звернути увагу на те, що кількість оперативних втручань відповідає кількості загальних знеболювань у дослідній групі, а от у контрольній групі кількість загальних знеболювань була практично удвічі більшою, що свідчить

про необхідність використання загального знеболювання на перев'язках.

На наступному, другому етапі дослідження, на якому оцінювали переваги лікування окремо кожної рани в пацієнтів, визначали кількість перев'язок. У дослідній групі кількість перев'язок окремо для кожного ураження становила 4,3±1,6, а в контрольній – практично у тричі більше (12,7±3,0; $p < 0,05$) (табл. 3). Тривалість загоєння опікових ран у дослідній групі становила 13,3±4,3 доби, що значно менше, ніж у контрольній групі (24,2±3,9 доби; $p < 0,05$).

Частота інфекційних ускладнень у дослідній групі становила 21,1% 4 випадки), а в контрольній – вірогідно більше (58,8%, або 10 випадків; $p < 0,05$). Але частота інших ускладнень, таких як лізис шкірних трансплантатів, була дещо нижчою в дослідній групі (15,8%, або 3 випадки) порівняно з контрольною (29,4%, або 5 випадків), проте не вірогідною ($p > 0,05$).

Потребу у вторинній реконструкції оцінювали через 3–6 місяці після повного загоєння опікової рани. Враховуючи тривалість спостереження, до цього етапу дослідження не увійшли усі пацієнти. Серед пацієнтів дослідної групи потребу у вторинній реконструкції оцінювали на основі огляду 11 ран, а в контрольній – 10 ран. Згідно з отриманими результатами, у дослідній групі тільки 2 (18,2%) рани потребували вторинного реконструктивного оперативного втручання, а в контрольній – вірогідно більше 7 ран, або 70,0%.

Сьогодні більшість опікових травм виникає через нещасні випадки в побуті, і кінцівки уражуються найчастіше. Більшість таких травм є поверхневими та лікуються самостійно вдома. Але близько чверті уражень є глибокими і потребують лікування у стаціонарі. Тривале перебування в лікарні небезпечне

Таблиця 3

Переваги лікування опікових ран верхніх і/або нижніх кінцівок

Критерій оцінки ефективності лікування	Дослідна група (n=19)	Контрольна група (n=17)	Вірогідність
Кількість перев'язок	4,3±1,6	12,7±3,0	p<0,05
Час до повного загоєння рани, доби	13,3±4,3	24,2±3,9	p<0,05
Частота інфекційних ускладнень, абс. (%)	4 (21,1)	10 (58,8)	p<0,05
Частота інших ускладнень, абс. (%)	3 (15,8)	5 (29,4)	p>0,05

безпосередньо для хворого, адже створює можливість для додаткової контамінації внутрішньолікарняними стійкими до антибіотиків мікроорганізмами, а також створює додатковий тягар на систему охорони здоров'я. Фінансові витрати на лікування рани – це не лише вартість перев'язувальних матеріалів, бинтів та антисептиків, але й затрати на перебування хворого в лікарні та роботу медичних працівників. Тому оптимізація лікування хворих з опіковими ранами сьогодні вкрай необхідна.

Запропонована методика – тангенціальне висічення з одночасною аутодерматопластиком в межах перших кількох діб після травми – дає змогу вірогідно скоротити кількість ліжко-днів у стаціонарі, зменшити число оперативних втручань і, отже, загальних знеболювань. Вірогідно зменшується потреба в додаткових перев'язках, а тривалість повного загоєння рани скорочується практично удвічі.

Щодо інфекційних уражень, то раннє закриття шкірного дефекту трансплантатом і скорочення перебування хворого у стаціонарі вірогідно зменшує частоту інфекційних ускладнень. Кількість інших ускладнень у хворих після тангенціального висічення з одночасною аутодерматопластиком є також нижчою, проте не вірогідною.

Важливим критерієм ефективності лікування є потреба в додаткових вторинних реконструктивних втручаннях, адже опікові рани на кінцівках повинні загоїтися таким чином, аби кінцівка зберегла свою функціональність. Важливим є також естетичний вигляд рубця, адже такі рани часто складно прикрити одягом. Відповідно до отриманих результатів, хворі, яким проведено тангенціальне висічення з одночасною аутодерматопластиком, потребували вторинних реконструкцій достовірно рідше, ніж хворі в контрольній групі. Отримані результати дають змогу рекомендувати тангенціальне висічення

з одномоментною аутодерматопластиком для лікування глибоких опікових ран кінцівок.

Висновки

Лікування опікових ран верхніх і/або нижніх кінцівок методом тангенціального висічення з одночасною аутодерматопластиком дає змогу скоротити тривалість перебування хворих у стаціонарі, зменшити кількість оперативних втручань, загальних знеболювань, перев'язок, а також забезпечити швидше загоєння рани, зменшити частоту ускладнень і потребу у вторинній реконструкції.

Автори заявляють про відсутність конфлікту інтересів.

References/Література

1. Badr MLA, Keshk TF, Alkhateeb YM, El Refaai EAM. (2019). Early excision and grafting versus delayed grafting in deep burns of the hand. *Int Surg J.* 6 (10): 3530–3535.
2. Farmaha TI, Lukavetskyi OV, Chemerys OM. (2022). Computer-assisted digital planimetry of wounds of various origins. *Hospital Surgery: Journal Named by L.Ya. Kovalchuk.* 3: 42–45. [Фармага ТІ, Лукавецький ОВ, Чемерис ОМ. (2022). Цифрова комп'ютерна планіметрія ранових дефектів різного генезу. *Шпитальна хірургія. Журнал імені Л. Я. Ковальчука.* 3: 42–45].
3. Greenhalgh DG. (2019). Management of Burns. *New Engl J Med.* 380: 2349–2359.
4. Klein MB, Hunter S, Heimbach DM, Engrav LH, Honari S, Gallery E, Kiriluk DM, Gibran NS. (2005). The Versajet water dissector: a new tool for tangential excision. *J Burn Care Rehabil.* 26 (6): 483–487.
5. Lanham JS, Nelson NK, Hendren B, Jordan TS. (2020). Outpatient Burn Care: Prevention and Treatment. *Am Fam Physician.* 101 (8): 463–470.
6. Shao F, Ren WJ, Meng WZ, Wang GZ, Wang TY. (2018). Burn Wound Bacteriological Profiles, Patient Outcomes, and Tangential Excision Timing: A Prospective, Observational Study. *Ostomy Wound Manage.* 64 (9): 28–36.
7. Sharma DJ, Langer V. (2019). Management of hand burns using tangential excision and grafting versus delayed excision and grafting. *Int Surg J.* 6 (6): 2097–2103.
8. World Health Organization. (2022). Fact Sheet. Accessed on 26 February 2022. URL: <https://www.who.int/news-room/fact-sheets/detail/burns>.

Відомості про авторів:

Фармага Тарас Ігорович – аспірант каф. хірургії № 1 Львівського НМУ імені Д. Галицького. Адреса: м. Львів, вул. Пекарська, 69.

Лукавецький Олексій Васильович – д.мед.н., проф., зав. каф. хірургії № 1 Львівського НМУ імені Д. Галицького. Адреса: м. Львів, вул. Пекарська, 69.

Чемерис Орест Мирославович – д.мед.н., доц., доц. каф. хірургії № 1 Львівського НМУ імені Д. Галицького. Адреса: м. Львів, вул. Пекарська, 69. <https://orcid.org/0000-0001-8550-6980>.

Стаття надійшла до редакції 06.03.2023 р., прийнята до друку 14.06.2023 р.

А.О. Мезенцев^{1,2}, Д.Є. Петренко^{1,2}, Д.О. Демченко^{1,2}

Аналіз результатів лікування грудного ідіопатичного сколіозу з кутом Cobb 80–100°

¹ Навчально-науковий медичний центр «Університетська клініка» Харківського національного медичного університету, Україна

² КНП «Міська багатoproфільна клінічна лікарня матері та дитини імені професора М.Ф. Руднева» Дніпровської міської ради, Україна

Paediatric Surgery (Ukraine). 2023. 2(79): 28-34; doi: 10.15574/PS.2023.79.28

For citation: Mezentsev AO, Petrenko DE, Demchenko DO. (2023). Analysis of the results of surgical treatment in idiopathic thoracic scoliosis with Cobb angle 80°-100°. Paediatric Surgery (Ukraine). 2(79): 28-34. doi: 10.15574/PS.2023.79.28.

Передня мобілізація хребта є ефективним методом етапної корекції грудного ідіопатичного сколіозу з кутом Cobb 80–100°. Впровадження в клінічну практику сучасних транспедикулярних імплантатів та остеотомії заднього опірною комплексу зменшило частоту її використання, але збільшило кількість неврологічних ускладнень.

Мета – порівняти результати використання передньої мобілізації в поєднанні із заднім коригувальним спондилодезом та тільки заднього коригувального спондилодезу в пацієнтів із ригідним грудним ідіопатичним сколіозом.

Матеріали та методи. Проведено ретроспективний порівняльний аналіз результатів хірургічного лікування 167 хворих на грудний ідіопатичний сколіоз із кутом Cobb 80–100°. Пацієнтів поділено на дві групи: 1-ша група – 83 особи (середній вік – 13,7 року), яким виконували передню мобілізацію викривлення та задній коригувальний спондилодез, 2-га група – 84 особи (середній вік – 14,7 року), яким виконували задній коригувальний спондилодез та остеотомію Ponte на 3–5 рівнях.

Результати. Середній показник кута Cobb грудного викривлення до хірургічного лікування у 1-й групі становив 87,1° (±1,96), у 2-й групі – 83,8° (±2,85); після хірургічного лікування – відповідно 32,2° (±2,24), або 63% корекції, і 44,2° (±3,22), або 47% корекції. Загальна середня тривалість хірургічних втручань у 1-й групі дорівнювала 410 хв (140 хв+270 хв), у 2-й групі – 320 хв. Інтраопераційна крововтрата складала відповідно 890 мл і 900 мл. Середній об'єм гемотрансфузії становив відповідно 650 мл і 672 мл. Середній час перебування на стаціонарному лікуванні був відповідно 15,6 доби і 8,6 доби.

Висновки. Порівняно із заднім коригувальним спондилодезом, застосування двоетапного лікування, яке включає в себе передню мобілізацію викривлення та задній коригувальний спондилодез за хірургічної корекції ригідних сколіотичних деформацій хребта, дає змогу збільшити інтраопераційну корекцію основного викривлення на 17%.

Дослідження виконано відповідно до принципів Гельсінської декларації. Протокол дослідження ухвалено Локальним етичним комітетом усіх зазначених у роботі установ. На проведення досліджень отримано інформовану згоду пацієнтів.

Автори заявляють про відсутність конфлікту інтересів.

Ключові слова: ідіопатичний сколіоз, передня мобілізація хребта, задній коригувальний спондилодез, остеотомії хребта.

Analysis of the results of surgical treatment in idiopathic thoracic scoliosis with Cobb angle 80°–100°A.O. Mezentsev^{1,2}, D.E. Petrenko^{1,2}, D.O. Demchenko^{1,2}¹University Medical Centre «University Clinic» of Kharkiv National Medical University, Ukraine²Dnipropetrovsk Specialized Clinical Medical Center of Mother and Child named after Professor M.F. Rudnev of Dnipropetrovsk Regional Council, Ukraine

Anterior spinal mobilization is an effective method of staged correction of thoracic idiopathic scoliosis with a Cobb angle of 80–100°. The introduction of modern transpedicular implants and osteotomies of the posterior support complex into clinical practice has reduced the frequency of its use, but increased the number of neurological complications.

Purpose – to compare the results of anterior mobilization in combination with posterior corrective fusion and posterior corrective fusion alone in patients with stiff thoracic idiopathic scoliosis.

Materials and methods. A retrospective comparative analysis of the results of surgical treatment of 167 patients with thoracic idiopathic scoliosis with a Cobb angle of 80–100° was performed. Patients were divided into two groups: the Group 1 – 83 patients (mean age – 13.7 years) who underwent anterior curvature mobilization and posterior corrective fusion, the Group 2 – 84 patients (mean age – 14.7 years) who underwent posterior corrective fusion and Ponte osteotomy at 3–5 levels.

Results. The average thoracic Cobb angle before surgery in the Group 1 was 87.1° (±1.96), in the Group 2 – 83.8° (±2.85); after surgery – 32.2° (±2.24), or 63% correction, and 44.2° (±3.22), or 47% correction, respectively. The total average duration of surgical interventions in the Group 1 was 410 minutes (140 minutes + 270 minutes), in the Group 2 – 320 minutes. Intraoperative blood loss was 890 ml and 900 ml, respectively. The average volume of haemotransfusion was 650 ml and 672 ml, respectively. The average hospital stay was 15.6 days and 8.6 days, respectively.

Conclusions. Compared with posterior corrective fusion, the use of two-stage treatment, which includes anterior mobilization of the curvature and posterior corrective fusion for surgical correction of stiff scoliotic spinal deformities, allows to increase the intraoperative correction of the main curvature by 17%.

The study was conducted in accordance with the principles of the Declaration of Helsinki. The study protocol was approved by the Local Ethics Committee of all the institutions mentioned in the study. Informed consent was obtained from the patients.

No conflict of interests was declared by the authors.

Keywords: idiopathic scoliosis, anterior spinal mobilization, posterior corrective fusion, spinal osteotomies.

Хірургічний доступ до вентральних відділів хребта протягом багатьох років використовують для видалення тіл і міжхребцевих дисків при пухлинах, травматичних пошкодженнях, запальних процесах і килах. Починаючи з 70-х років ХХ ст., передню дисктомію за пропозицією G.R. Anderson почали застосовувати для мобілізації ригідних сколіотичних викривлень хребта з кутом Cobb понад 90–100°. Особливо передня мобілізація є ефективною при гіпо- або гіперкіфозі грудного відділу хребта, забезпечуючи корекцію сагітального контуру та зменшуючи ризик неврологічних ускладнень, що можуть виникнути після виконання заднього коригувального спондилодезу імплантатом.

Особливого поширення передня мобілізація викривлення набула в сполученні з використанням ендокоректорів другого та третього покоління, таких як дистрактор Harrington, і гачкових або гібридних імплантатів CDI [6,7]. Впровадження в клінічну практику сучасних транспедикулярних імплантатів останнього покоління дало змогу значно збільшити коригувальні зусилля, що прикладаються до хребта. Отже, необхідність досягнення додаткової дестабілізації хребта зменшилася. Крім того, поєднання використання цих імплантатів з остеотомією заднього опірного комплексу хребта (Ponte, Smith–Peterson) дало змогу виправляти сколіоз приблизно на 70–80% [15].

Незважаючи на це, корекція ригідних деформацій хребта понад 100° потребувала більшої дестабілізації за рахунок виконання резекції хребта (vertebral column resection – VCR) [18].

Такий підхід дав змогу отримувати задовільну корекцію хребта під час одного хірургічного втручання, уникаючи таких недоліків передньої мобілізації, як постторакотомічний синдром, плеврит та ін. [19]. Але водночас відносно висока кількість неврологічних ускладнень і ступінь інтраопераційної крововтрати, вірогідність ушкодження твердої мозкової оболонки, необхідність збільшувати протяжність зони спондилодезу та ризик розвинення псевдоартрозу в післяопераційному періоді стали причиною до поступового повернення актуальності комбінованих хірургічних втручань для корекції сколіозу [3].

Мета дослідження – порівняти результати використання передньої мобілізації в поєднанні із заднім коригувальним спондилодезом та заднього коригувального спондилодезу в пацієнтів із ригідним грудним ідіопатичним сколіозом.

Матеріали та методи дослідження

Проведено ретроспективний порівняльний аналіз результатів хірургічних втручань у 167 хворих (чоловічої статі – 17, жіночої – 150) на ідіопатичний сколіоз, що отримували лікування в Науково-на-

Оригінальні дослідження. Абдомінальна та торакальна хірургія

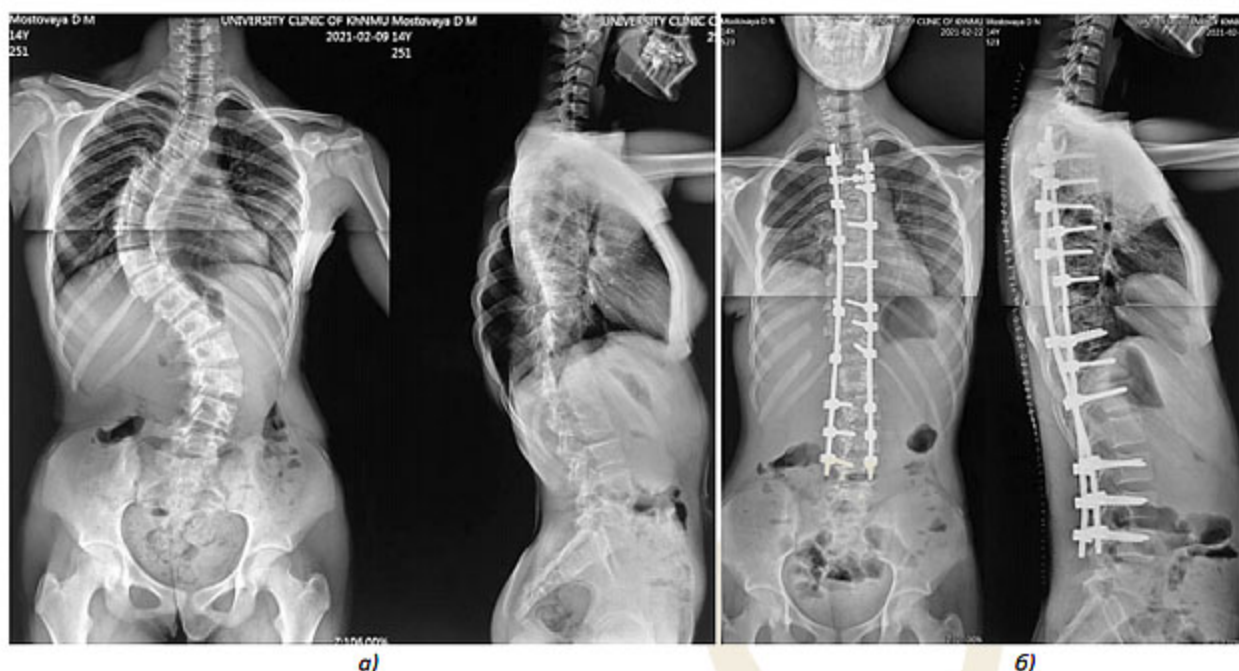

Рис. 1. Рентгенограми хворої віком 14 років із правобічним ідіопатичним сколіозом 4-го ступеня в передньо-задній та бічній проєкціях до (а) і після (б) двоетапного хірургічного втручання (1-ша група). До хірургічного втручання кут грудного викривлення становив 89° , а поперекового – 65° за Cobb, грудний кіфоз – 25° , поперековий лордоз – 44° . Після заднього коригувального спондилодезу грудне викривлення стало 30° , поперекове – 24° , грудний кіфоз – 19° , поперековий лордоз – 40°

вчального медичному центрі «Університетська клініка» Харківського національного медичного університету в період 2016–2022 рр.

Дослідження виконано відповідно до принципів Гельсінської декларації. Протокол дослідження ухвалено Локальним етичним комітетом. На проведення дослідження отримано інформовану згоду пацієнтів.

Критерії залучення до дослідження: ідіопатичний сколіоз, правобічні викривлення з кутом Cobb $80-100^\circ$, вік хворих – 12–16 років, відсутність попередніх операцій або патології органів грудної порожнини.

Критерії вилучення до дослідження: сколіотичні деформації іншого генезу (вроджені, нейроім'язові, синдромальні, тощо), пацієнти з деформацією до 80° , або ті, що перевищують 100° .

Усіх хворих поділено на дві групи. До першої групи двоетапного лікування залучено 83 пацієнти (середній вік – 13,7 року), яким для корекції викривлення проведено передню мобілізацію хребта з видаленням 4–6 міжхребцевих дисків (1-й етап лікування) та корекцію викривлення полісегментарним імплантатом (2-й етап) – рис. 1.

Пацієнтам 2-ї групи, що складалася з 84 пацієнтів (середній вік – 14,8 року), проведено одноетапну ко-

Таблиця

Післяопераційні показники, що досліджувалися в групах хворих

Параметри	1-ша група	2-ра група
Корекція грудного викривлення, %	63	47
Корекція поперекового викривлення, %	54	52
Корекція грудного кіфозу, %	23,9	19,7
Корекція поперекового лордозу, %	19,9	19,9
Інтраопераційна крововтрата, мл	890	900
Об'єм гемотрансфузії, мл	650	672
Тривалість втручання, хв	410	320
Перебування в стаціонарі, доби	15,6	8,6

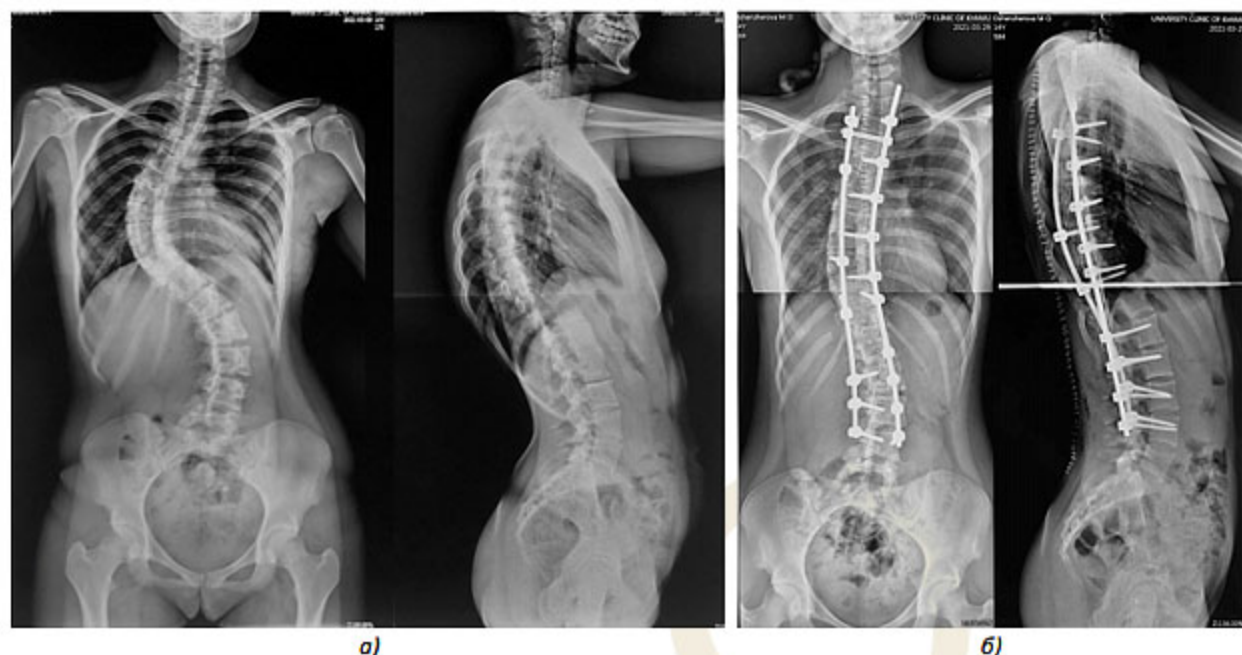

Рис. 2. Рентгенограми хворої віком 14 років із правобічним ідіопатичним сколіозом 4-го ступеня в передньо-задній та бічній проекціях до (а) і після (б) одноетапного хірургічного втручання із заднього доступу (2-га група). До хірургічного втручання кут грудного викривлення становив 82° , а поперекового – 60° за Cobb, грудний кіфоз – 36° , поперековий лордоз – 45° . Після заднього коригувального спондилодезу грудне викривлення стало 38° , поперекове – 36° , грудний кіфоз – 38° , поперековий лордоз – 45°

рекцію викривлення транспедикулярним імплантатом (практикум стабілізації) – рис. 2. З метою мобілізації викривлення на вершині грудного та поперекового викривлень виконано остеотомії Smith–Petersen і Ponte на 3–5 рівнях.

У всіх пацієнтів проаналізовано до- та післяопераційні показники кута Cobb грудного та поперекового викривлення, грудного кіфозу та поперекового лордозу, а також динаміку їхніх відносних змін. Також вивчено загальний час проведення хірургічного втручання, загальний об'єм інтраопераційної крововтрати, кількість випадків порушень сигналів інтраопераційного моніторингу спинного мозку, об'єм гемотрансфузії та середній показник тривалості перебування в стаціонарі.

Результати дослідження та їх обговорення

Рентгенометричний аналіз показав, що середній показник кута Cobb грудного викривлення до хірургічного лікування в 1-й групі становив $87,1^\circ (\pm 1,96)$, у 2-й групі – $83,8^\circ (\pm 2,85)$. Доопераційне поперекове викривлення мало кут $47,6^\circ (\pm 2,37)$ та $49,6^\circ (\pm 3,35)$, відповідно. Грудний кіфоз був $35,5^\circ (\pm 2,43)$ та $35,5^\circ (\pm 3,64)$, відповідно. Поперековий лордоз до втручання складав відповідно $42,7^\circ (\pm 1,84)$ та $40,3^\circ (\pm 2,66)$ – рис. 3 А, Б.

Після хірургічного лікування (табл.) середній кут Cobb грудного викривлення в 1-й групі дорівнював

$32,2^\circ (\pm 2,24)$, або 63% корекції, у 2-й групі – $44,2^\circ (\pm 3,22)$, або 47% корекції. Поперекове викривлення було виправлено у 1-й групі до $21,5^\circ (\pm 1,68)$, або 54%, у 2-й групі – до $23,6^\circ (\pm 2,62)$, або 52%. Порівняно з доопераційними вимірюваннями грудний кіфоз у 1-й групі виправлено до $27^\circ (\pm 1,23)$, або 23,9%, у 2-й групі – до $28,5^\circ (\pm 1,95)$, або 23,7%. Поперековий лордоз у відносних показниках змінився однаково в обох групах – на 19,9% ($34,2^\circ (\pm 1,36)$ – 1-ша група, $32,3^\circ (\pm 1,8)$ – 2-га група) – рис. 3 А, Б.

Загальна середня тривалість хірургічних втручань у 1-й групі становила 410 хв (140 хв + 270 хв), у 2-й групі – 320 хв. Інтраопераційна крововтрата – відповідно 890 мл та 900 мл. Середній об'єм гемотрансфузії – відповідно 650 мл та 672 мл. Середня тривалість перебування на стаціонарному лікуванні – відповідно 15,6 доби та 8,6 доби (табл.).

Порушення сигналів нейромоніторингу спинного мозку виявлено у 2 хворих 1-ї групи та у 5 хворих 2-ї групи. Після проведення профілактичних заходів під час хірургічного втручання [10] зміни мали зворотний характер і не вплинули на кінцевий результат лікування.

Хірургічне лікування ригідних деформацій хребта з кутом викривлення 80° та більше є викликом для багатьох хірургів, оскільки перед ними стоїть завдання забезпечити максимальну триплосинну

Оригінальні дослідження. Абдомінальна та торакальна хірургія

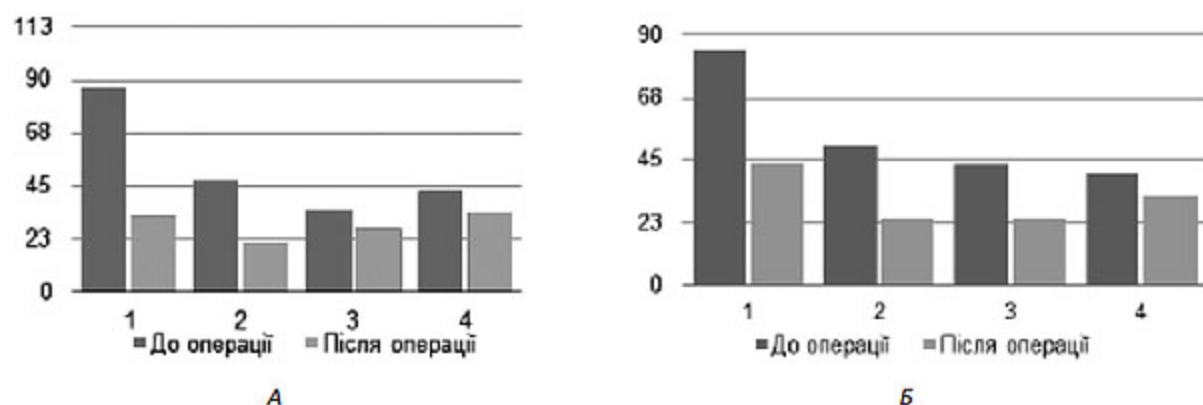


Рис. 3. Динаміка змін кута Cobb грудного викривлення (1), поперекового викривлення (2), грудного кіфозу (3) і поперекового лордозу (4): А – у 1-й групі, Б – у 2-й групі

корекцію викривлення з мінімальною кількістю ускладнень. У сучасній вертебральній хірургії використовують двоетапну хірургічну корекцію, що включає в себе передню дискетомію та задній коригувальний спондилодез транспедикулярним імплантатом або одноетапний задній коригувальний спондилодез у сполученні з різними варіантами остеотомії, а також передопераційну галотракцію протягом визначеного часового проміжку з подальшим заднім коригувальним спондилодезом.

У ряді досліджень доведено, що передня дискетомія, порівняно з хірургічним втручанням, виконується із заднього доступу, призводить до більшої дестабілізації хребта, що сприяє досягненню триплосинної корекції викривлення [2]. Зменшення популярності наведеного підходу пов'язане з розвитком післяопераційних ускладнень після торакомії та післяопераційним погіршенням функції зовнішнього дихання [1,11,13]. Порівняльні дослідження проміж результатами використання двоетапних передньо-задніх хірургічних втручань і заднього коригувального спондилодезу довели, що застосування останнього при ригідних викривленнях приводить до однакового результату лікування в сполученні зі зменшеною тривалістю перебування в стаціонарі [5,7]. Водночас застосування заднього коригувального спондилодезу збільшує протяжність фіксації хребта та відповідно підвищує ризик розвитку захворювання перехідного сегмента (adjacent level disease) [12, 20].

Поширення заднього коригувального спондилодезу в хірургії сколіозу пов'язано як із застосуванням сучасних транспедикулярних імплантатів, так і остеотомії заднього опірної комплексу, таких як Ponte і Smith-Petersen. Їх виконання дає змогу збільшити корекцію приблизно на 5–10° на кожному з рівнів, де вони були проведені [17].

M. Shaheen зі співавторами, які вивчали результати застосування остеотомії Ponte у 8881 хворого з підлітковим ідіопатичним сколіозом, встановили, що в таких пацієнтів протягом 90 днів після хірургічного втручання збільшується ризик повторного надходження до стаціонару з метою виконання ревізійного хірургічного втручання внаслідок ушкоджень твердої мозкової оболонки, які виникають під час остеотомії [16]. Крім того, за даними A.J. Buckland та співавторів, зміни сигналу інтраопераційного моніторингу в пацієнтів зі сколіозом виникають під час виконання остеотомії у 9,3% пацієнтів, тоді як без цієї хірургічної маніпуляції – тільки в 4,2% випадків [4].

Ще однією лікувальною альтернативою є передопераційна галотракція, ефективність якої наведено в багатьох наукових роботах. Наприклад, у роботі [9] проаналізовано застосування на першому етапі лікування гравітаційної галотракції у 76 пацієнтів із кутом деформації понад 100° за Cobb із подальшим виконанням другого етапу, зокрема заднього коригувального спондилодезу. Аналіз результатів лікування показав, що після галотракції в дітей зменшився кут деформації в середньому на 36,5°.

У дослідженні проведено порівняльний аналіз застосування двоетапної корекції ригідного грудного ідіопатичного сколіозу із застосуванням передньої дискетомії та заднього коригувального спондилодезу (1-ша група) і заднього коригувального спондилодезу (2-га група). Аналізуючи отримані дані, слід зауважити, що в 1-й групі хворих виявлено меншу кількість випадків зміни сигналу інтраопераційного моніторингу спинного мозку порівняно з 2-ю групою. На наш погляд, це пов'язано з тим, що за рахунок більшого ступеня мобілізації хребта, що досягнуто шляхом видалення міжхребцевих дисків,

корекція викривлення під час другого етапу лікування потребувала менших зусиль, що прикладаються до хребта та опосередковано на спинний мозок.

До нашого дослідження не увійшли пацієнти з ригідними деформаціями хребта, яким виконували резекцію хребта (vertebral column resection). Дійсно, ця операція має високу ефективність з огляду на ступінь корекції викривлення, яка, за даними літератури, становить 50–70% [8], але має високий рівень інтраопераційної крововтрати та ризик неврологічних ускладнень. Так, L.G. Lenke зі співавторами проаналізували результати лікування 147 пацієнтів, яким для виправлення сколіозу застосовували резекцію хребта. Середній об'єм крововтрати, за даними авторів, становив 1610 мл, а зміни сигналу інтраопераційного моніторингу спинного мозку з подальшим неврологічним дефіцитом відмічалися у 39 (27%) пацієнтів [8]. В іншій роботі B. Raynor та співавтори встановили, що серед 12 375 випадків виконання резекції хребта 386 пацієнтів мали незворотний неврологічний дефіцит [14].

Порівнюючи наведені дані щодо результатів застосування резекції хребта з отриманими нами результатами, можна зробити висновок, що двоетапна корекція ригідного сколіозу дає змогу досягнути ідентичного з резекцією хребта ступеня корекції викривлення, але з істотно меншим ризиком виникнення неврологічних ускладнень та об'ємом інтраопераційної крововтрати. Потенційні ускладнення, довша тривалість перебування в стаціонарі в разі двоетапного лікування, на наш погляд, не є вирішальним фактором на користь вибору резекції хребта.

Висновки

Порівняно із заднім коригувальним спондилезом, використання двоетапного лікування, яке включає в себе передню мобілізацію викривлення та задній коригувальний спондилез під час хірургічної корекції ригідних сколіотичних деформацій хребта, дає змогу збільшити інтраопераційну корекцію основного викривлення на 17%.

Рівень крововтрати та об'єму гемотрансфузії між групами двоетапної та одноетапної корекції викривлення із заднього доступу значно не відрізнявся.

Застосування передньої мобілізації викривлення та заднього коригувального спондилезу у хворих із ригідним сколіозом дає змогу досягнути зів'язаних із резекцією хребта результатів і водночас із меншою крововтратою та ризиком виникнення неврологічних ускладнень.

Автори заявляють про відсутність конфлікту інтересів.

References/Література

- Bernstein RM, Hall JE. (1998). Solid rod short segment anterior fusion in thoracolumbar scoliosis. *J Pediatr Orthop B*. 7 (2): 124–131. doi: 10.1097/01202412-199804000-00006.
- Betz RR, Harms J, Clements DH, Lenke LG, Lowe TG, Shuffelbarger HL et al. (1999). Comparison of anterior and posterior instrumentation for correction of adolescent thoracic idiopathic scoliosis. *Spine (Phila Pa 1976)*. 24 (3): 225–239. doi: 10.1097/00007632-199902010-00007.
- Bridwell KH, Lewis SJ, Rinella A, Lenke LG, Baldus C, Blanke K. (2004). Pedicle subtraction osteotomy for the treatment of fixed sagittal imbalance: surgical technique. *J Bone Joint Surg Am*. 86A (1): 44–50. doi: 10.2106/00004623-200403001-00007.
- Buckland AJ, Moon JY, Betz RR, Lonner BS, Newton PO et al. (2019, Feb 1). Ponte Osteotomies Increase the Risk of Neuro-monitoring Alerts in Adolescent Idiopathic Scoliosis Correction Surgery. *Spine*. 44 (3): E175–E180. doi: 10.1097/BRS.0000000000002784.
- Burton DC, Sama AA, Asher MA, Burke SW, Boachie-Adjei O, Huang RC et al. (2005). The treatment of large (>70°) thoracic idiopathic scoliosis curves with posterior instrumentation and arthrodesis: when is anterior release indicated? *Spine*. 30 (17): 1979–1984. doi: 10.1097/01.brs.0000176196.94565.d6.
- Di Silvestre M, Bakaloudis G, Lolli F, Vommaro F, Martikos K, Parisini P. (2008). Posterior fusion only for thoracic adolescent idiopathic scoliosis of more than 80 degrees: pedicle screws versus hybrid instrumentation. *Eur Spine J*. 17 (10): 1336–1349. doi: 10.1007/s00586-008-0731-9.
- Dobbs MB, Lenke LG, Kim YJ, Luhmann SJ, Bridwell KH. (2006). Anterior/posterior spinal instrumentation versus posterior instrumentation alone for the treatment of adolescent idiopathic scoliotic curves more than 90 degrees. *Spine (Phila Pa 1976)*. 31 (20): 2386–2391. doi: 10.1097/01.brs.0000238965.81013.c5.
- Lenke LG, Newton PO, Sucato DJ, Schuffelburger HL. (2013, Jan 15). Complications after 147 consecutive vertebral column resections for severe pediatric spinal deformity: a multicenter analysis. *Spine (Phila Pa 1976)*. 38 (2): 119–132. doi: 10.1097/BRS.0b013e318269fab1.
- Levytskyi AF, Rogozynskyi VA, Dolianytskyi MM. (2020). Halo-gravity traction in the treatment of complex (>100°) scoliotic deformities of the spine in children: a review of clinical cases. *Paediatric Surgery. Ukraine*. 4 (69): 67–71. [Левецький АФ, Рогозинський ВО, Долянський ММ. (2020). Гало-гравітаційна тракція при лікуванні складних (>100°) сколіотичних деформацій хребта в дітей: огляд клінічних випадків. *Хірургія дитячого віку*. 4 (69): 67–71]. doi: 10.15574/PS.2020.69.67.]
- Lewis SJ, Wong IHY, Strantzas S, Holmes LM. (2019, May). Responding to Intraoperative Neuromonitoring Changes During Pediatric Coronal Spinal Deformity Surgery. *Global Spine J*. 9; 1: 15S–21S. doi: 10.1177/2192568219836993.
- Li M, Ni J, Fang X, Liu H, Zhu X, He S et al. (2009). Comparison of selective anterior versus posterior screw instrumentation in Lenke 5C adolescent idiopathic scoliosis. *Spine*. 34 (11): 1162–1166. doi: 10.1097/BRS.0b013e31819e2b16.
- Lonner BS, Ren Y, Upasani VV, Marks MM, Newton PO, Samdani AF et al. (2018). Disc degeneration in unfused caudal motion segments ten years following surgery for adolescent idiopathic scoliosis. *Spine Deformity*. 6 (6): 684–690. doi: 10.1016/j.jspd.2018.03.013.
- O'Donnell C, Michael N, Pan X, Emans J, Garg S, Erickson M. (2018). Anterior spinal fusion and posterior spinal fusion both effectively treat lenke type 5 curves in adolescent idiopathic scoliosis: a multicenter study. *Spine Deform*. 6 (3): 231–240. doi: 10.1016/j.jspd.2017.09.054.
- Raynor B, Bright J, Lenke LG, Rahman R. (2013, Jan 15). Significant change or loss of intraoperative monitoring data: a 25 years experience in 12375 surgeries. *Spine (Phila Pa 1976)*. 38 (2): E101–E108. doi: 10.1097/BRS.0b013e31827aaf9.

Оригінальні дослідження. Абдомінальна та торакальна хірургія

- Schwab F, Blondel B, Chay E, Demakakos J, Lenke L, Tropiano P et al. (2014, Jan). The comprehensive anatomical spinal osteotomy classification. *Neurosurgery*. 74 (1): 112–120; discussion 120. doi: 10.1227/NEU.0000000000001820.
- Shaahen M, Koltsov JCB, Cohen SA, Langer JL. (2022). Complication risks and costs associated with Ponte osteotomies in surgical treatment of adolescent idiopathic scoliosis: insights from a national database. *Spine Deformity J*. 10: 1339–1348. doi: 10.1007/s43390-022-00534-4.
- Shufflebarger HL, Geck MJ, Clark CE. (2004). The posterior approach for lumbar and thoracolumbar adolescent idiopathic scoliosis: posterior shortening and pedicle screws. *Spine (Phila Pa 1976)*. 29 (3): 269–276; discussion 276. doi: 10.1097/01.brs.0000109881.63411.48.
- Suk SI, Kim JH, Kim WJ, Lee SM, Chung ER, Nah KH. (2002). Posterior vertebral column resection for severe spinal deformities. *Spine (Phila Pa 1976)*. 27: 2374–2382. doi: 10.1097/00007632-200211010-00012.
- Weiss HR, Goodall D. (2008, Aug 5). Rate of complications in scoliosis surgery – a systematic review of the Pub Med literature. *Scoliosis*. 3: 9. doi: 10.1186/1748-7161-3-9.
- Mezentsev AA. (2003). *Передне-задний спондилодез при хирургической коррекции тяжелых сколиотических деформаций позвоночника. Літопис травматології та ортопедії. 1-2: 8-10.* [Mezentsev AA. (2003). Передне-задний спондилодез при хирургической коррекции тяжелых сколиотических деформаций позвоночника. Літопис травматології та ортопедії. 1-2: 8-10].

Відомості про авторів:

Мезенцев Андрій Олексійович – д.мед.н., лікар ортопед-травматолог вертебрологічного відділення КНП «МБКЛМД імені проф. М.Ф. Руднева». Адреса: м. Дніпро, пр. Л. Українки 26.

Петренко Дмитро Євгенович – д.мед.н., зав. вертебрологічного відділення КНП «МБКЛМД імені проф. М.Ф. Руднева». Адреса: м. Дніпро, пр. Л. Українки 26.

Демченко Дмитро Олександрович – лікар ортопед-травматолог вертебрологічного відділення КНП «МБКЛМД імені проф. М.Ф. Руднева». Адреса: м. Дніпро, пр. Л. Українки 26.

Стаття надійшла до редакції 10.03.2023 р., прийнята до друку 14.06.2023 р.

УДК [616.37+616.342]-006-089:616.36-008.52

П.Т. Муравйов^{1,2}, Б.С. Запорожченко^{1,2}, І.Є. Бородаєв^{1,2}, В.В. Колодій^{1,2},
В.Г. Шевченко^{1,2}, К.П. Кіріпнікова¹

Досвід виконання розширених панкреатодуоденальних резекцій у хворих на злоякісні новоутворення панкреатобіліарної зони, ускладнені синдромом механічної жовтяниці

¹Одеський національний медичний університет, Україна

²КНП «Одеський обласний клінічний медичний центр» Одеської обласної ради, Україна

Paediatric Surgery(Ukraine).2023.2(79):35-43; doi 10.15574/PS.2023.79.35

For citation: Muraviov PT, Zaporozhchenko BS, Borodaiev IYe, Kolodiy VV, Shevchenko VH, Kirpichnikova KP. (2023). Experience in extended pancreatoduodenal resections performing in patients with malignant neoplasms of the pancreatobiliary zone complicated by obstructive jaundice syndrome. Paediatric Surgery (Ukraine). 2 (79): 35-43. doi: 10.15574/PS.2023.79.35.

Незважаючи на результати рандомізованих досліджень, летальність і виживаність, клінічні аспекти виконання розширеної панкреатодуоденальної резекції залишаються предметом дискусій.

Мета – визначити вплив розширення обсягу виконання панкреатодуоденальної резекції на результати хірургічного втручання.

Матеріали та методи. Проаналізовано результати хірургічного лікування 101 хворого на злоякісні новоутворення панкреатобіліарної зони, ускладнені синдромом механічної жовтяниці. Залежно від обсягу лімфодисекції хворих рандомізовано на дві когорти. До основної групи увійшло 33 (32,7%) пацієнти, яким виконано розширений варіант панкреатодуоденальної резекції; до групи порівняння – 68 (67,3%) пацієнтів, яким виконано стандартну панкреатодуоденальну резекцію.

Результати. Інтраопераційна крововтрата при розширеному втручанні дещо перебільшувала за об'ємом крововтрату при стандартних, проте статистично значущої переваги не виявлено – (522±165) мл проти (468±124) мл ($p>0,05$). У хворих після розширеного оперативного втручання дебет лімфи по дренажах у середньому становив (512±26) мл/добу, що майже на 46,2% перевищувало середню кількість лімфовідтоку по дренажах у хворих після стандартного ((236±31) мл/добу), що статистично підтверджено ($p<0,05$). Секреторна діарея тривалістю понад 2 тижні, як ускладнення розширеної панкреатодуоденальної резекції, відмічалася в 7 (21,2%) хворих, натомість після стандартної – лише в 3 (4,4%) пацієнтів ($p<0,05$). Загрозливе життю безпосереднє післяопераційне ускладнення у вигляді неспроможності панкреатодигестивного анастомозу через панкреонекроз кукси підшлункової залози ускладнювало перебіг післяопераційного періоду у 9 (13,2%) хворих після стандартного втручання, тоді як після розширеного – у 4 (12,1%) хворих. Летальність після стандартної панкреатодуоденальної резекції становила 7,4% (5 хворих), після розширеної – 6,1% (2 хворих).

Висновки. Отримані результати, з одного боку, показують більш складні умови, у яких виконано розширену панкреатодуоденальну резекцію, а з іншого – відсутність статистично значущих відмінностей зі стандартним втручанням за частотою ускладнень.

Дослідження виконано відповідно до принципів Гельсінської декларації. Протокол дослідження ухвалено Локальним етичним комітетом зазначеної в роботі установи. На проведення досліджень отримано інформовану згоду пацієнтів.

Автори заявляють про відсутність конфлікту інтересів.

Ключові слова: лімфодисекція, післяопераційні ускладнення, рак підшлункової залози, механічна жовтяниця, панкреатодуоденальна резекція.

Оригінальні дослідження. Абдомінальна та торакальна хірургія**Experience in extended pancreatoduodenal resections performing in patients with malignant neoplasms of the pancreatobiliary zone complicated by obstructive jaundice syndrome**P.T. Muraviov^{1,2}, B.S. Zaporozhchenko^{1,2}, I.Ye. Borodaiev^{1,2}, V.V. Kolodiy^{1,2}, V.H. Shevchenko^{1,2}, K.P. Kirpichnikova¹¹Odessa National Medical University, Ukraine²MUI «Odessa Regional Clinical Medical Center» of the Odessa Regional Council, Ukraine

Despite the results of randomized trials, mortality and survival rates, clinical aspects of extended pancreaticoduodenal resection remain a subject of debate.

Purpose – to determine the effect of the pancreaticoduodenal resection volume expanding on the results of surgical intervention.

Materials and methods. The results of surgical treatment of 101 patients with malignant neoplasms of the pancreatobiliary zone, complicated by mechanical jaundice syndrome, were analyzed. Depending on the volume of lymph node dissection, patients were randomized into two cohorts. The main group included 33 (32.7%) patients who underwent an extended version of pancreatoduodenal resection; the comparison group included 68 (67.3%) patients who underwent standard pancreaticoduodenal resection.

Results. Intraoperative blood loss in extended interventions somewhat exaggerated the volume of blood loss in standard ones, however, there was no statistically significant advantage (522 ± 165 ml versus (468 ± 124) ml ($p > 0.05$). In patients after extended surgical interventions, the average debit of lymph through the drains was (512 ± 26) ml/day, which was almost 46.2% higher than the average amount of lymph outflow through the drains in patients after standard ((236 ± 31) ml/day) and was statistically confirmed ($p < 0.05$). Secretory diarrhea lasting more than 2 weeks, as a complication of extended pancreatoduodenal resection, occurred in 7 (21.2%) patients, and after the standard one – only in 3 (4.4%) ($p < 0.05$). A life-threatening postoperative complication as failure of the pancreatodigestive anastomosis due to pancreatic necrosis of the pancreatic stump complicated the course of the postoperative period in 9 (13.2%) patients after standard interventions, while after extended interventions it was diagnosed in 4 (12.1%) patients. Mortality after standard pancreatoduodenal resection was 7.4% (5 patients), after extended resections – 6.1% (2 patients).

Conclusions. On the one hand, the obtained results demonstrate more difficult conditions of extended pancreaticoduodenal resection performing, and, on the other hand, the absence of statistically significant differences with standard intervention in terms of the frequency of complications.

The research was carried out in accordance with the principles of the Helsinki Declaration. The study protocol was approved by the Local Ethics Committee of the participating institution. The informed consent of the patient was obtained for conducting the studies.

No conflict of interests was declared by the authors.

Keywords: lymph node dissection, postoperative complications, pancreatic cancer, mechanical jaundice, pancreatoduodenal resection.

Рак підшлункової залози (ПЗ) є чи не найсуворішим випробуванням не тільки для пацієнта, але й для лікаря також. І якщо для пацієнтів це захворювання асоціюється передусім із незадовільними прогнозами дожиття та низькою якістю життя через локальне поширення і розвиток ускладнень, то для лікаря це є випробуванням на професіоналізм у якомога ранній діагностиці та вмінні майстерно виконати таке надскладне хірургічне втручання, як панкреатодуоденальну резекцію (ПДР) [2,3,8]. Трирічна виживаність при раку голівки ПЗ, за даними різних авторів, зрідка сягає 40%, а п'ятирічна – майже не перевищує 2% за умов мультимодального підходу в лікуванні і певною мірою визначається диференціюванням пухлини, стадією онкопроцесу, наявністю будь-якого типу метастазування, залученням у пухлинний процес навколишніх магістральних структур, можливістю проведення ад'ювантної хіміотерапії [1,2,4,7–9]. Попри результати кількох рандомізованих досліджень стосовно відсутності впливу розширеної лімфаденектомії на частоту розвитку післяопераційних ускладнень, летальність і виживаність, клінічні аспекти виконання розширених ПДР лишаються предметом дискусій [3,7,8].

Мета дослідження – визначити вплив розширення обсягу виконання ПДР на результати хірургічного втручання.

Матеріали та методи дослідження

В основу дослідження покладено аналіз результатів хірургічного лікування 101 хворого на злоякісний новоутворення панкреатобіліарної зони, ускладнені синдромом механічної жовтяниці, яким виконано радикальне оперативне втручання в обсязі ПДР. Усіх хворих оперовано в хірургічному відділенні КНП «Одеський обласний клінічний медичний центр» Одеської обласної ради за період 2014–2019 рр.

Критерії залучення до дослідження: наявність синдрому механічної жовтяниці, об'ємних утворень білопанкреатодуоденальної зони, хірургічне втручання в обсязі ПДР, вік хворих від 30 років, обстеження та лікування на базі однієї клініки.

Дизайн дослідження: відкрите, порівняльне ретроспективне та проспективне, нерандомізоване, серія випадків. Проаналізовано такі показники для усіх пацієнтів: стать; вік появи перших клінічних симптомів; лабораторно-інструментальні параметри патологічного стану пацієнтів, анатомічна локалізація

Таблиця 1

Розподіл хворих залежно від патоморфологічного типу пухлини, абс. (%)

Патогістологічний висновок	Основна група (n=33)	Група порівняння (n=68)
Рак голівки ПЗ: протоковий рак ацинарний рак цистаденокарцинома карциноід	23 (69,7) 17 (73,9) 2 (8,7) 1 (4,3) 3 (13,0)	58 (85,3) 51 (87,9) 6 (10,3) – 1 (4,3)
Рак великого (Фатерова) сосочка ДПК: інтестинальний тип панкреатобіліарний тип	3 (9,1) 1 (3,3) 2 (6,7)	9 (13,2) 7 (77,8) 2 (22,2)
Рак дистального відділу спільної жовчної протоки	7 (21,2)	1 (1,5)

Примітки: ПЗ – підшлункова залоза; ДПК – дванадцятипала кишка.

Таблиця 2

Розподіл хворих залежно від стадії онкопроцесу, абс. (%)

Стадія основного захворювання	Основна група (n=33)	Група порівняння (n=68)
0 (TisN0M0)	–	–
IA (T1N0M0)	–	–
IB (T2N0M0)	–	4 (5,9)
IIA (T3N0M0)	1 (3,0)	1 (1,5)
IIB (T1–3N1M0)	15 (45,5)	51 (75,0)
III (T4N0–2M0)	14 (42,4)	7 (10,3)
IV (T1–4N0–2M1)	3 (9,1)	5 (7,3)

ураження; основні клінічні прояви; ускладнення захворювання; способи лікування; результат лікування; ускладнення після лікування; загальноклінічні параметри стану хворих протягом післяопераційного періоду.

Передопераційну підготовку у всіх хворих проведено згідно з розробленим алгоритмом з урахуванням ризику виконання радикального оперативного втручання та динаміки показників стану хворих з обов'язковим проведенням експрес-детоксикації, спрямованої на корекцію біліарної гіпертензії, що певною мірою відповідає сучасним світовим тенденціям [5,6,9].

Усі наукові дослідження здійснено з дотриманням основних положень GCP (1996 р.), Гельсінської декларації Всесвітньої медичної асоціації про етичні принципи проведення наукових медичних досліджень за участю людини (1964–2008 рр.), Конвенції Ради Європи про права людини та біомедицину (1997 р.), Наказу Міністерства охорони здоров'я України від 23.09.2009 №690 (зі змінами). На проведення досліджень отримано інформовану згоду пацієнтів.

З метою уникнення виконання R1-резекції та залежно від обсягу лімфодисекції загальну вибірку

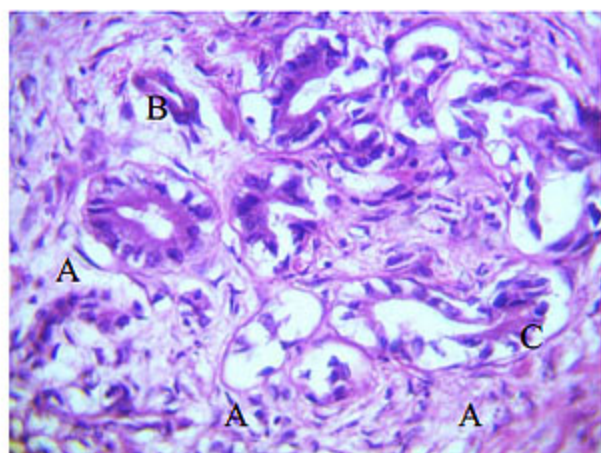
пацієнтів рандомізовано розподілено на дві когорти, до першої (основної) групи увійшли 33 (32,7%) пацієнти, яким виконано розширений варіант ПДР. Середній вік становив $56,3 \pm 7,4$ року. До другої (порівняння) групи – 68 (67,3%) пацієнтів, яким виконано стандартну ПДР. Їхній середній вік становив $51,4 \pm 8,6$ року. За віком, статтю, наявністю суміжної патології, видом передопераційної підготовки і тяжкістю стану хворі зіставні.

Завдяки комплексному передопераційному обстеженню із залученням загальноприйнятих клініко-лабораторних та інструментальних методів досліджень і обов'язковим виконанням комп'ютерної та магнітно-резонансної томографії в режимі холангіопанкреатографії рак голівки ПЗ діагностовано у 81 (80,2%) хворого, рак великого (Фатерова) сосочка дванадцятипалої кишки (ДПК) – у 12 (11,9%), рак дистального відділу спільної жовчної протоки – у 8 (7,9%) хворих.

Розподіл хворих за результатами патогістологічного дослідження наведено в таблиці 1.

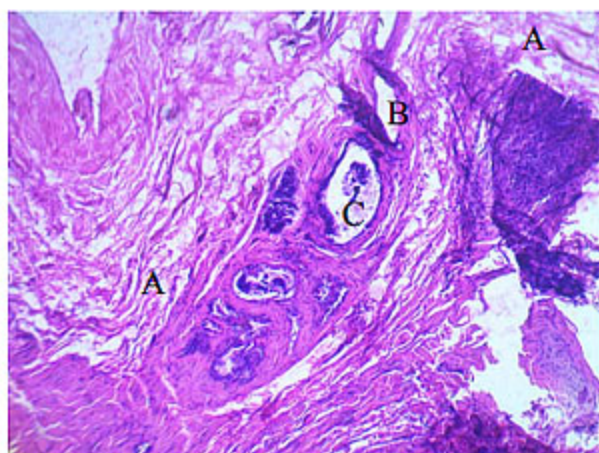
Як видно з наведеного, за більшістю нозоформ обидві клінічні групи були порівнюваними, за винятком раку дистального відділу холедоха ($\chi^2=11,87$, $df=1$, $p=0,006$).

Оригінальні дослідження. Абдомінальна та торакальна хірургія



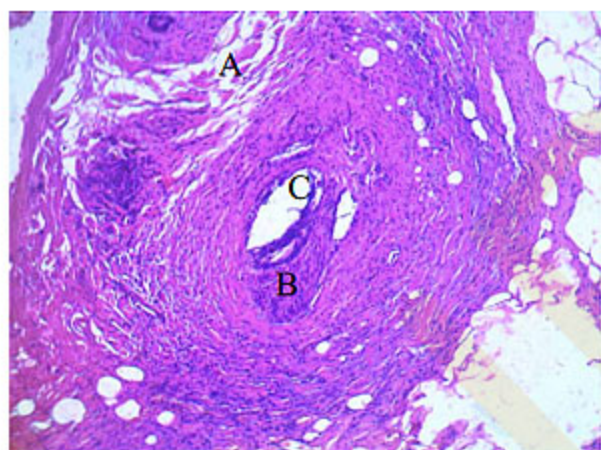
Примітки: А – інтерстиціальний набряк; В – долькова артеріола; С – просвіт гілочки протоки ПЗ.

Рис. 1. Протоковий рак підшлункової залози *in situ*; гематоксилін-еозин; збільшення $\times 100$



Примітки: А – інтерстиціальний набряк; В – долькова артеріола; С – пухлинні комплекси в просвіті судини.

Рис. 2. Зростання пухлини в стінках судинів; гематоксилін-еозин; збільшення $\times 100$



Примітки: А – інтерстиціальний набряк; В – нерве волокно; С – пухлинний комплекс у периневральному просторі.

Рис. 3. Зростання пухлини в периневральному просторі; гематоксилін-еозин; збільшення $\times 100$

Хворих розподілено за стадією онкопроцесу згідно з рекомендаціями American Joint Committee on Cancer (AJCC) (8th review, 2018), (табл. 2).

На рис. 1–3 наведено електронні фотографії типу пухлини і деякі характеристики пухлинного росту.

Усі хворі надходили з вираженими ознаками механічної жовтяниці. Значна кількість із них зверталася по медичну допомогу лише через 7–0 та більше діб після проявів зовнішніх ознак біліарної обструкції.

У разі виконання стандартної ПДР видалення пухлиномісткого органоконструксу починали з перетину ПЗ в ділянці перешийка не ближче 1 см від визначеного краю пухлини, холецистектомії та перетину загальної печінкової протоки. Потім переходили до дистальної резекції шлунка, але до воро-

тарзберігаючих варіантів не вдавалися. Разом з органоконструксом видаляли першу петлю голодної кишки на 20–25 см нижче зв'язки Трейтца. Процедура лімфодисекції передбачала видалення лімфовузлів правого боку печінково-дванадцятипалої зв'язки: верхні і нижні лімфовузли загальної жовчної протоки і лімфовузли навколо протоки жовчного міхура (12b1, 12b2, 12c), задні панкреатодуоденальні (13a, 13a, верхньої брижової артерії (ВБА) від її початку в аорти до рівня нижньої панкреатодуоденальної артерії (14a, 14b), передні панкреатодуоденальні вузли (17a та 17b), лімфовузли (8a) передньоверхньої ділянки загальної печінкової артерії.

У разі проведення розширеної ПДР ПЗ пересікали лівіше за верхню брижову вену, а обсяг стандартної лімфодисекції розширено за рахунок видалення лімфовузлів таких груп: 8p, 9, 12a1, 12a2, 12p1, 12p2, 12h, зони верхньої брижової артерії (14c, 14d), передньобокової поверхні аорти – від верхнього краю черевного стовбура до нижнього краю лівої ниркової вени і від нижнього краю лівої ниркової вени до верхнього краю нижньої брижової артерії (16a2, 16b1) разом із фасцією Герота.

Особливу увагу приділяли до макро- та мікроскопічного стану країв резексованої паренхіми ПЗ і за наявності пухлинного процесу в останніх додатково досікали куксу ПЗ. Під час проведення реконструктивного етапу залежно від стану кукси ПЗ вдавалися до накладання панкреато-єюно-, або панкреатогастроанастомозів. Накладання того чи іншого виду панкреатодигестивного анастомозу виконували послідовно на одній петлі разом із гастроентеро- та гепатикоентероанастомозами.

Таблиця 3

Результати оперативних втручань у хворих основної групи протягом периопераційного періоду

Параметр	Основна група (n=33)	Група порівняння (n=68)
Крововтрата, мл	522±165	468±124
Тривалість втручання, хв	330±19	270±22*
Кількість видалених лімфовузлів, абс.	18–21	12–15
Регіональні лімфатичні вузли з пухлинним процесом, абс. (%)	27 (81,8)*	41 (60,3)*
Віддалені метастатичні лімфовузли, абс. (%)	6 (18,1)	–
Крайова резекція магістральних судин, абс. (%)	5 (15,1)	3 (4,4)
Частота релапаротомій, абс. (%)	5 (15,1)	7 (10,3)
Частота летальних випадків, абс. (%)	2 (6,1)	5 (7,4)
Частота локальних рецидивів у віддаленому періоді, абс. (%)	6 (18,1)	19 (27,9)

Примітка: * – відмінності є статистично значущими ($p < 0,05$).

Статистичну обробку проведено з використанням методів дисперсійного аналізу за допомогою пакету прикладних програм «Statistica 10.0» («Dell StatSoft Inc.», США). Для виявлення відмінностей між групами за умови нормального розподілу застосовано t-критерій Стюдента, в інших – критерій χ^2 . Відмінності прийнято статистично значущими за $p \leq 0,05$. Вживаність розраховано за методом Каплана–Маєра.

Результати дослідження та їх обговорення

Враховуючи наявність у хворих основної групи виявлених під час передопераційної діагностики збільшених лімфатичних колекторів, за онкологічними принципами виконано розширений варіант ПДР. У світі цього значний інтерес становило порівняння клінічної ефективності виконаних різних за обсягом лімфодисекцій, але подібних за проведеною передопераційною підготовкою ПДР.

Щодо інтраопераційної крововтрати, то хоча вона при розширеній ПДР і дещо перебільшувала за об'ємом крововтрату при стандартній ПДР, проте

статистично значущої переваги не виявлено – (522±165) мл проти (468±124) мл ($p > 0,05$), (табл. 3).

Середня тривалість виконання розширеної ПДР становила (330±19) хв, що перевищувало середню тривалість виконання стандартної ПДР на 60 хвилин ((270±22) хв) і було статистично достовірним ($p < 0,05$) (табл. 3).

Ускладнення у вигляді лімфорей розвинулося в 5 (15,1%) хворих після розширеної ПДР та у 4 (5,9%) хворих після стандартної ПДР (табл. 4). Дебет лімфи по дренажах у хворих після розширеного оперативного втручання в середньому становив (512±26) мл/добу, що майже на 46,2% перевищувало середню кількість лімфовідтоку по дренажах у хворих після стандартної ПДР ((236±31) мл/добу) і було статистично підтверджено ($p < 0,05$). Статистично достовірної різниці між тривалістю лімфорей у хворих після стандартної та розширеної ПДР не виявлено, хоча в першому випадку (12–14-та доба) стан хворих нормалізувався майже на (5,8±1,1) діб раніше порівняно з хворими з більш травматичним втручанням (18–21-ша доба).

Таблиця 4

Характер негазовливих життю післяопераційних ускладнень, абс. (%)

Післяопераційні ускладнення	Основна група (n=33)	Група порівняння (n=68)
Нагноєння післяопераційної рани (II гр.)	2 (6,1)	1 (1,5)
Лімфорей (II гр.)	5 (15,1)	4 (5,9)
Післяопераційний гастростаз (II гр.)	6 (18,2)	5 (7,4)
Діарея (II гр.)	7 (21,2)*	3 (4,4)
Панкреатогенний цукровий діабет (II гр.)	3 (9,1)	11 (16,2)
Холангіт (II гр.)	1 (3,0)	1 (1,5)

Примітка: * – відмінності є статистично значущими ($p < 0,05$).

Оригінальні дослідження. Абдомінальна та торакальна хірургія

Таблиця 5

Характер загрозових життю післяопераційних ускладнень, абс. (%)

Післяопераційні ускладнення	Основна група (n=33)	Група порівняння (n=68)
Панкреонекроз кукси з частковою неспроможністю ПДА (13), у т. ч. – тип А та В за ISGPF (8): консервативно (6) (IV гр.) мінінвазивно (2) (IIIa гр.) – тип С за ISGPF (операція) (2) (IIIb гр.) – померло (3) (V гр.)	4 (12,1) 3 2 1 – 1	9 (13,2) 5 4 1 2 2
Кровотеча (13), у т. ч. – без операції (7) (IV гр.) – операція (4) (IIIb гр.) – померло (2) (V гр.)	3 (9,1) – 3 –	10 (14,7) 7 1 2
Неспроможність біліодигестивного анастомозу (3), у т. ч. – без операції (6) (IV гр.) – операція (3) (IIIb гр.) – померло (1) (V гр.)	1 (3,0) 1 – –	2 (2,9) 1 1 –
Виникнення білом (1) (IIIa гр.)	–	1 (1,5)
Виникнення внутрішньочеревних абсцесів (16) (III гр.), у т. ч. мінінвазивно (5) (IIIa гр.) лапаротомно (2) (IIIb гр.)	2 (6,1) – 2	5 (7,4) 5 –
Рання спайкова кишкова непрохідність (3) (IIIb гр.)	–	3 (4,4)
Тромбоз верхньої брижової артерії (V гр.)	–	–
Тромбоз власної печінкової артерії (V гр.)	1 (3,0)	–
Тромбоз ворітної печінкової вени (V гр.)	–	–
Гепатаргія (V гр.)	–	1 (1,5)
Інфаркт міокарда (V гр.)	–	–
ТЕЛА (V гр.)	–	–

Примітки: ТЕЛА – тромбоемболія легеневої артерії.

Під час подальшого аналізу безпосередніх результатів шляхом порівняння стандартних інтраопераційних і післяопераційних критеріїв (окрім тривалості операції та обсягу інтраопераційної крововтрати) ані в тривалості перебування у відділенні інтенсивної терапії, ані в термінах відновлення перистальтики, ані в тривалості перебування в хірургічному стаціонарі, ані навіть у тривалості непрацездатності не виявлено суттєвих відмінностей у хворих після виконання розширеної і стандартної ПДР. Деяко відрізнялись інтенсивність і тривалість больового синдрому протягом раннього післяопераційного періоду. Проте статистично достовірного підтвердження цих відмінностей не отримано.

У 5 (15,1%) хворих після розширеної ПДР проведено повторне оперативне втручання. Щодо стандартної ПДР, то до релапаротомії вдалися у 7 (10,3%) хворих.

Тривалість життя хворих на рак панкреатодуоденальної зони безпосередньо обумовлена ступенем радикалізму виконаного оперативного втручання, у нашому випадку – ПДР. У більшості хворих основної групи вдалося виконати R0-ПДР. У 6 (5,9%) хворих – у 4 (5,9%) хворих після стандартної і у 2 (6,1%) хворих після розширеної ПДР – відзначено пухлинний ріст у контрольній смужці тканини ПЗ по лінії резекції – R1-ПДР. У 2 (2,9%) хворих після стандартної ПДР після отримання гістологічного висновку з урахуванням наявності в них же часткової неспроможності ПЕА виконано екстирпацію кукси ПЗ. Протягом наступних 2 місяців обидва пацієнти померли від прогресуючих метаболічних порушень. Лікування інших хворих обмежалося проведенням ад'ювантної хіміотерапії.

Під час виконання розширеної ПДР у середньому видалено від 18 до 21 лімфатичного вузла, під час стандартної – 12–15 вузлів (табл. 3). У пацієнтів гру-

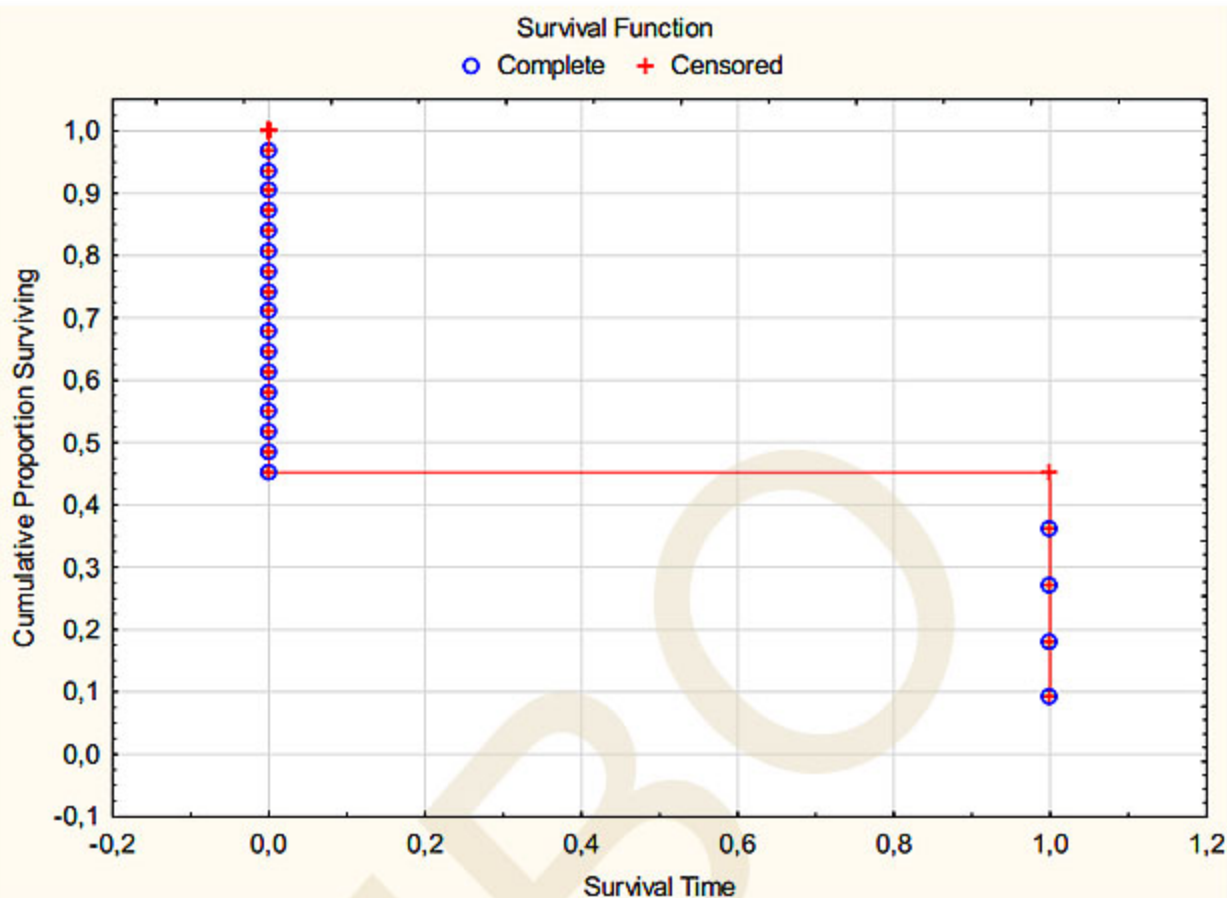


Рис. 4. Вживання хворих досліджуваних груп

пи порівняння після стандартної ПДР метастази в регіонарних лімфатичних вузлах встановлено в 41 (60,3%) хворого, тоді як після розширеної – у 27 (81,8%). При цьому віддалені метастатичні лімфовузли виявлено у 6 (18,1%) хворих після розширеної ПДР (табл. 3).

Локальний рецидив у терміни до 12 місяців відзначено у 19 (27,9%) хворих після стандартної ПДР і у 6 (18,1%) хворих після розширеної ПДР (табл. 3).

Щодо незагрозливих життю безпосередніх післяопераційних ускладнень, то секреторну діарею тривалістю понад 2 тижні, як ускладнення розширеної ПДР, відмічено у 7 (21,2%) хворих, натомість після стандартної ПДР – лише у 3 (4,4%) ($p < 0,05$), (табл. 4).

Цукровий діабет, як ускладнення розширеної ПДР, виявлено у 3 (9,1%) хворих, тоді як після стандартної ПДР – 11 (16,2%).

Кількість випадків порушення евакуаторної функції кукси шлунка у вигляді гастростазу розподілилася майже порівну. Після розширеної ПДР клінічні прояви гастростазу зафіксовано в 6 (18,2%)

хворих, тоді як після стандартної – лише в 5 (7,4%). Терміни нормалізації евакуації також не мали суттєвих відмінностей.

Загрозливе життю безпосереднє післяопераційне ускладнення у вигляді неспроможності панкреатодигестивного анастомозу через панкреонекроз кукси ПЗ ускладнило перебіг післяопераційного періоду у 9 (13,2%) хворих після стандартної ПДР, а після розширеної ПДР – у 4 (12,1%) хворих. До виконання релапаротомії вдалися у 2 (2,9%) випадках, причому у хворих після стандартної ПДР. Усі інші випадки вдалося вирішити або консервативним шляхом, або шляхом застосування мініінвазивних хірургічних втручань. Померло 3 хворих, причому 2 (2,9%) – після стандартної ПДР, 1 (3,0%) – після розширеної (табл. 5).

Після виконання стандартної ПДР ускладнення у вигляді внутрішньочеревної кровотечі зафіксовано в 10 (14,7%) хворих, тоді як після розширеної – у 3 (9,1%). Більшість випадків вдалося вирішити виключно консервативним шляхом. Потреба в терміновому виконанні релапаротомії виникла у 3 (9,1%) хворих після розширеної ПДР та в 1 (1,5%)

Оригінальні дослідження. Абдомінальна та торакальна хірургія

хворого після стандартної ПДР. Летальні випадки в кількості 2 (2,9%) зафіксовано у хворих після стандартної ПДР (табл. 5).

Неспроможність біліодигестивного анастомозу діагностовано в 1 (3,0%) хворого після розширеної ПДР та у 2 (2,9%) хворих після стандартної. Виконати релапаротомію були змушені лише в 1 (1,5%) випадку у хворого після стандартної ПДР (табл. 5). Інші випадки вирішені консервативно.

Після виконання розширеної ПДР виникнення білом не відмічено, проте одна стандартна ПДР ускладнилася її формуванням – 1 (1,5%), (табл. 5).

Формування внутрішньочеревних абсцесів ускладнило перебіг післяопераційного періоду в 5 (7,4%) хворих після виконання стандартної ПДР та у 2 (6,1%) хворих після розширеної (табл. 5). Релапаротомію виконано у 2 (6,1%) хворих після розширеної ПДР. Решту випадків вдалося вирішити шляхом застосування мініінвазивних хірургічних втручань. Враховуючи незначну кількість інших інфекційних ускладнень II типу за Clavien-Dindo та їхній несуттєвий вплив на перебіг післяопераційного періоду, до порівняльного аналізу за цими ускладненнями не вдавалися.

Через явища ранньої спайкової кишкової непрохідності до релапаротомії вдалися у 3 (4,4%) хворих після стандартної ПДР (табл. 5).

Слід зазначити, що, окрім наведених летальних випадків, в 1 (3,0%) хворого після розширеної ПДР виявлено тромбоз власної печінкової артерії та в 1 (1,5%) хворого після стандартної ПДР – гепатаргію (табл. 5).

Летальність (рис. 4) після перенесеної стандартної ПДР становила 7,4% (5 хворих), після розширеної – 6,1% (2 хворих).

Статистично достовірної різниці у виживаності при зіставленні хворих основної групи та групи порівняння не отримано – виживаність після стандартної ПДР становила 72,6% із медіаною життя 15,8 місяця, після розширеної ПДР – 68,8% і 20,2 місяця, відповідно ($p > 0,05$), (рис. 4).

Відсутність суттєвої статистично значущої різниці в частоті розвитку загрозливих життю післяопераційних ускладнень у хворих після стандартної ПДР та у хворих після розширеної ПДР підтверджує результати багатьох вагомих багатоцентрових досліджень. Отже, на нашу думку, раціональним буде вдаватися до розширеної ПДР не в кожному конкретному випадку, а орієнтуючись на результати комп'ютерної або магнітно-резонансної томографії щодо поширеності онкопроцесу, підтверджені інтраопераційно.

Висновки

За результатами порівняльного аналізу віддалених результатів застосування розширеної ПДР у хворих порівнюваних груп статистично значущих відмінностей у виживаності не виявлено ($p > 0,05$).

Розширення обсягу лімфодисекції не лише подовжує тривалість виконання оперативного втручання, але й супроводжується досить неприємними безпосередніми післяопераційними ускладненнями, на кшталт секреторної діареї, у достовірно більшій кількості випадків 7 (21,2%) – після розширеної ПДР проти 3 (4,4%) – після стандартної) ($p < 0,05$).

Перспективи подальших досліджень. Враховуючи схожість отриманих даних із даними багатьох сучасних рандомізованих досліджень, подальше продовження дослідження в заданому напрямку вважаємо перспективним, адже необхідність у наданні якісної радикальної хірургічної допомоги хворим із вогнищевою патологією біліопанкреатодуоденальної зони, ускладненої синдромом механічної жовтяниці, буде зберігатися й надалі.

Автори рукопису свідомо засвідчують відсутність фактичного або потенційного конфлікту інтересів щодо результатів цієї роботи з фармацевтичними компаніями, виробниками біомедичних пристроїв, іншими організаціями, чії продукти, послуги, фінансова підтримка можуть бути пов'язані з предметом наданих матеріалів або які спонсорували проведені дослідження.

References/Література

1. Eshmunov D, Aminjonov B, Palm RF et al. (2023). FOLFIRINOX or Gemcitabine-based Chemotherapy for Borderline Resectable and Locally Advanced Pancreatic Cancer: A Multi-institutional, Patient-Level, Meta-analysis and Systematic Review. *Ann Surg Oncol*. <https://doi.org/10.1245/s10434-023-13353-2>.
2. Lambert A, Schwarz L et al. (2019). An update on treatment options for pancreatic adenocarcinoma *Ther Adv Med Oncol*. 11: 1–43. doi: 10.1177/1758835919875568.
3. Lin Q, Zheng S, Yu X, Chen M, Zhou Y, Zhou Q et al. (2023). Standard pancreatoduodenectomy versus extended pancreatoduodenectomy with modified retroperitoneal nerve resection in patients with pancreatic head cancer: a multicenter randomized controlled trial. *Cancer Communications*. 43: 257–275. <https://doi.org/10.1002/cac2.12399>.
4. Maeda S, Unno M, Yu J. (2019). Concomitant pancreatic neuroendocrine tumors in hereditary tumor syndromes: who, when and how to operate? *J Pancreatol*. 2: 100–106. doi: 10.1097/JP9.0000000000000028.
5. Muraviov PT, Zaporozhchenko BS, Khimich SD, Borodaev IE, Shevchenko VG. (2023). Results of the application of an improved prognostic and therapeutic algorithm for the provision of radical surgical care to patients with mechanical jaundice of benign and malignant genesis. *Paediatric Surgery (Ukraine)*. 1 (78): 88–95. doi: 10.15574/PS.2023.78.88.

Оригінальні дослідження. Абдомінальна та торакальна хірургія

- Panagiotakis E, Selzer T, Böhm G et al. (2023). Preoperative hemoglobin levels, extended resections and the body mass index influence survival after pancreaticoduodenectomy. *Langenbecks Arch Surg.* 408: 124. <https://doi.org/10.1007/s00423-023-02863-y>.
- Wang W, He Y, Wu L, Ye L, Yao L, Tang Z. (2019). Efficacy of extended versus standard lymphadenectomy in pancreaticoduodenectomy for pancreatic head adenocarcinoma. An update meta-analysis. *Pancreatology.* 19 (8): 1074–1080. <https://doi.org/10.1016/j.pan.2019.10.003>.
- Wang W, Lou W, Xu Z et al. (2022). Long-term outcomes of standard versus extended lymphadenectomy in pancreaticoduodenectomy for pancreatic ductal adenocarcinoma: A Chinese multicenter prospective randomized controlled trial. *Journal of Advanced Research.* <https://doi.org/10.1016/j.jare.2022.09.011>.
- Zhu L, Yang Y, Cheng H, Cai Z, Tang N, Mao L, Fu X, Qiu Y. (2023). The role of preoperative biliary drainage on postoperative outcome after pancreaticoduodenectomy in patients with obstructive jaundice. *Gland Surg.* URL: <https://gs.amegroups.com/article/view/112678/html>.

Відомості про авторів:

Муравійов Петро Тидеушович – д.мед.н., доц. каф. хірургії №2 Одеського НМедУ. Адреса: м. Одеса, пров. Валіховський, буд. 2. <https://orcid.org/0000-0001-7733-885X>.

Запорожченко Борис Сергійович – д.мед.н., проф., зав. каф. хірургії №2 Одеського НМедУ. Адреса: м. Одеса, пров. Валіховський, буд. 2. <https://orcid.org/0000-0003-0655-6539>.

Бородаєв Ігор Євгенович – к.мед.н., доц. каф. хірургії №2 Одеського НМедУ. Адреса: м. Одеса, пров. Валіховський, буд. 2. <https://orcid.org/0000-0002-0859-2499>.

Колодій Валентин Валентинович – к.мед.н., доц. каф. хірургії №2 Одеського НМедУ. Адреса: м. Одеса, пров. Валіховський, буд. 2. <https://orcid.org/0000-0002-7344-9357>.

Шевченко Валерія Геннадіївна – к.мед.н., доц. каф. хірургії №2 Одеського НМедУ. Адреса: м. Одеса, пров. Валіховський, буд. 2. <https://orcid.org/0000-0001-7849-4897>.

Кірічнікова Катерина Петрівна – к.мед.н., доц. каф. анестезіології, інтенсивної терапії та медицини невідкладних станів Одеського НМедУ. Адреса: м. Одеса, пров. Валіховський, буд. 2. <https://orcid.org/0000-0002-6737-8759>.

Стаття надійшла до редакції 22.03.2023 р., прийнята до друку 14.06.2023 р.

УДК 617.55-001.31:616.36:616.411]-072.1-089.819

П.О. Герасимчук, Д.В. Осадчук, Д.Б. Фіра, А.В. Павлишин

Відеолапароскопія при закритій травмі живота з пошкодженням печінки та селезінки

Тернопільський національний університет імені І.Я. Горбачевського, Україна

Paediatric Surgery(Ukraine).2023.2(79):44-49; doi 10.15574/PS.2023.79.44

For citation: Gerasymchuk PO, Osadchuk DV, Fira DB, Pavlyshyn AV. (2023). Video laparoscopy for closed abdominal trauma with liver and spleen damage. Paediatric Surgery (Ukraine). 2(79): 44-49. doi: 10.15574/PS.2023.79.44.

Відкрита і закриті травми живота в структурі травматичних пошкоджень становить від 1,5% до 36,5% усіх травм мирного часу, супроводжуючись у 26,7–40,8% випадків пошкодженням печінки та селезінки. Саме пошкодження паренхіматозних органів черевної порожнини найчастіше призводить до розвитку внутрішньочеревних кровотеч, які лежать в основі незадовільних результатів лікування та смерті пацієнтів.

Мета – вивчити роль і місце відеолапароскопії в діагностиці та лікуванні закритої травми живота з пошкодженням печінки та селезінки.

Матеріали та методи. Ретроспективно проаналізовано результати використання відеолапароскопії в діагностиці та лікуванні закритої травми живота з ізольованим пошкодженням печінки та селезінки в 131 хворого.

Отримані дані наведено у вигляді абсолютних (кількість випадків) і відносних (%) величин. Достовірність лапароскопії прийнято статистично значущою при $p < 0,05$.

Результати. Відеолапароскопія черевної порожнини при закритій травмі з ізольованим пошкодженням паренхіматозних органів дає змогу в найкоротший термін діагностувати характер пошкодження та визначитися з тактикою лікування. Інформативність цього методу в діагностиці гемоперитонеуму та травм печінки й селезінки становить 100%, чутливість – 92,8%, специфічність – 94,6%, при $p < 0,05$.

Усі лапароскопічні операції при травмах печінки та селезінки завершували ретельною ревізією, санацією і дренажуванням черевної порожнини. Ускладнень, пов'язаних з ендовідеохірургічним втручанням, у цієї групи хворих не спостерігали. Летальних наслідків не було. Використання мініінвазивних лапароскопічних методик лікування в означеній групі пацієнтів сприяло зниженню тяжкості операційної травми і частоти різноманітних післяопераційних ускладнень.

Висновки. Лапароскопія є високоінформативним методом діагностики внутрішньочеревних пошкоджень печінки та селезінки при закритій травмі живота з можливістю проведення лікувальних заходів. Вона дає змогу попередити та суттєво знизити частоту післяопераційних ускладнень, поліпшити результати лікування та скоротити термін госпіталізації вищезазначених пацієнтів.

Дослідження виконано відповідно до принципів Гельсінської декларації. Протокол дослідження ухвалено Локальним етичним комітетом зазначеної в роботі установи. На проведення досліджень отримано інформовану згоду пацієнтів.

Автори заявляють про відсутність конфлікту інтересів.

Ключові слова: закриті травми живота, пошкодження печінки, пошкодження селезінки, лапароскопія.

Video laparoscopy for closed abdominal trauma with liver and spleen damage

P.O. Gerasymchuk, D.V. Osadchuk, D.B. Fira, A.V. Pavlyshyn

I. Horbachevsky Ternopil National Medical University, Ukraine

Open and closed abdominal trauma is the structure of traumatic injuries makes up from 1.5% to 36.5% of all injuries, accompanied in 26.7–40.8% of cases by liver and spleen damage. Damage to parenchymal organs of the abdominal cavity most often leads to the development of intra-abdominal bleeding, which is the basis of unsatisfactory results of treatment and death of patients.

Оригінальні дослідження. Абдомінальна та торакальна хірургія

Among the diagnostic methods, video laparoscopy is becoming more and more important in finding the extent of damage to the internal organs of the abdominal cavity. In emergency cases as a minimally invasive but sufficiently informative research method, which in 20–60% of cases allows to supplement, clarify or change the diagnosis. The sensitivity of diagnostic laparoscopy in the case of damage to the organs of the abdominal cavity is 99–100%.

Purpose – to study the role and place of video laparoscopy in the diagnosis and treatment of closed abdominal trauma with damage to the liver and spleen.

Materials and methods. The results of using video laparoscopy in the diagnosis and treatment of closed abdominal trauma with isolated liver and spleen damage in 131 patients were retrospectively analyzed.

The diagnostic search program included clinical, laboratory-biochemical, radiographic studies, ultrasound examination of the abdominal organs according to the FAST protocol, computed tomography, laparocentesis using a search catheter, diagnostic peritoneal lavage, laparoscopy, which were performed in a comprehensive examination according to indications.

The obtained data are presented in the form of absolute (number of cases) and relative (%) values. The validity of laparoscopy was considered statistically significant at $p < 0.05$.

Results. Video laparoscopy of the abdominal cavity in the case of a closed injury with isolated damage to parenchymal organs allows to diagnose the nature of the damage in the shortest possible time and to determine the treatment tactics. This method in the diagnosis of hemoperitoneum and injuries of the liver and spleen is informative (100%), sensitivity – 92.8%, specificity – 94.6%, at $p < 0.05$.

All laparoscopic operations for injuries of the liver and spleen were ended with a thorough revision, sanitation and drainage of the abdominal cavity. We did not observe complications related to endo-video surgery in this group of patients. There were no fatal consequences. This indicates that the use of minimally invasive laparoscopic methods of treatment in this group of patients helps to reduce the severity of surgical trauma and the frequency of various postoperative complications.

Conclusions. Laparoscopy is a highly informative method of diagnosing intra-abdominal damage to the liver and spleen in case of closed abdominal trauma with the possibility of carrying out medical measures. It allows you to prevent and significantly reduce the frequency of postoperative complications, improve the results of treatment, and shorten the hospitalization period of the patients. In compliance of the above criteria, laparoscopy is a safe and adequate replacement for laparotomy as both a diagnostic and treatment intervention.

The research was carried out in accordance with the principles of the Helsinki Declaration. The study protocol was approved by the Local Ethics Committee of the participating institution. The informed consent of the patient was obtained for conducting the studies.

No conflict of interests was declared by the authors.

Keywords: closed abdominal trauma, liver damage, spleen damage, laparoscopy.

Вступ

Відкрита і закрита травма живота в структурі травматичних пошкоджень становить від 1,5% до 36,5% усіх травм мирного часу, а в структурі невідкладної абдомінальної хірургії займає до 12%. Своєю чергою, закрита травма живота в 26,7–40,8% випадків супроводжується пошкодженням паренхіматозних органів. Травмування селезінки діагностується у 27–30%, печінки – у 18–20% випадків [6,8].

Саме пошкодження паренхіматозних органів найчастіше призводить до розвитку внутрішньочеревних кровотеч, які лежать в основі незадовільних результатів лікування та смерті пацієнтів. Тому при закритій травмі живота необхідно в найбільш стислий термін встановити характер і локалізацію пошкодження, від чого залежить тактика та результат лікування. Чим раніше встановлений діагноз, тим більше шансів на сприятливий результат.

Арсенал наявних методів досліджень визначається діагностичним потенціалом окремих лікувальних установ, але загальноживаними методами діагностики закритої травми живота в хірургії пошкоджень є: ультразвукове дослідження (УЗД), діагностичний перитонеальний лаваж, лапароскопія, комп'ютерна томографія та магнітно-резонансна томографія

(МРТ). Методи дослідження можуть бути чутливими щодо виявлення крові в животі, але малочутливими щодо виявлення джерела кровотечі [7,12].

Серед діагностичних методик усе більшого значення в пошуку об'єму пошкодження внутрішніх органів черевної порожнини в екстрених випадках набуває відеолапароскопія як мініінвазивний, але достатньо інформативний метод дослідження, який у 20–60% випадків дає змогу доповнити, уточнити або змінити діагноз. Крім того, лапароскопічні операції набувають все більшого значення як самостійний метод лікування абдомінальної травми, не вимагаючи розширення обсягу оперативного втручання, запобігаючи виконанню непотрібних лапаротомій [1,4,5,11].

Швидше відновлення хворих після втручання та менша вартість лапароскопії роблять її привабливою та безпечнішою альтернативою традиційним відкритим методам діагностики та лікування [2,3,10].

Це обумовлює подальшу необхідність вивчення та широкого впровадження методу лікувально-діагностичної лапароскопії у веденні хворих із закритою травмою живота із пошкодженням печінки та селезінки, оскільки він дає змогу виконати опера-

Оригінальні дослідження. Абдомінальна та торакальна хірургія

тивне втручання мініінвазивним методом, що зменшує операційну травму та поліпшує перебіг після операційного періоду.

Мета дослідження – вивчити роль і місце відеолапароскопії в діагностиці та лікуванні закритої травми живота з пошкодженням печінки та селезінки.

Матеріали та методи дослідження

В основу роботи покладено аналіз лікування 131 постраждалого із закритою травмою черевної порожнини з ізольованими ушкодженнями паренхіматозних органів, яким за показаннями з діагностичною та лікувальною метою проведено лапароскопію. Пацієнти перебували на стаціонарному лікуванні в хірургічному відділенні КНП «Тернопільська міська комунальна лікарня швидкої допомоги» м. Тернополя в період 2016–2022 рр.

Серед постраждалих, яким виконано лапароскопію, було 86 чоловіків і 45 жінок віком від 19 до 68 років.

Основними механізмами травмування черевної порожнини були дорожньо-транспортні пригоди – 87 (66,5%) випадків, падіння з висоти (катастрофа) – 13 (9,9%) пацієнтів, побутова та кримінальна травми – 31 (23,6%) випадок.

У перші 6 годин із моменту отримання травми доставлено 108 (82,4%) хворих, через 6–24 годин – 16 (12,2%) осіб, пізніше 24 годин – 7 (5,3%) пацієнтів. На момент госпіталізації у 21 (16,2%) хворого відмічено клінічну картину шоку різного ступеня тяжкості.

На момент госпіталізації постраждалих до програми діагностичного пошуку внесено клінічні, лабораторно-біохімічні, рентгенографічні дослідження, УЗД органів черевної порожнини відповідно до протоколу Focused assessment with sonography for trauma (FAST), комп'ютерну томографію, лапароцентез із використанням пошукового катетера, діагностичний перитонеальний лаваж, лапароскопію, проведені в комплексному обстеженні за показаннями.

Однак останнім часом під час обстеження таких хворих лапароцентез не використовують, оскільки за наявності підготованих фахівців та лапароскопічного устаткування цей метод діагностики є недоцільним. За таких умов перевагу слід надавати лапароскопії, яка дає змогу, не втрачаючи зайвого часу, з більшою точністю встановити характер і тяжкість пошкодження та за показаннями провести мініінвазивні оперативні втручання, спрямовані на ліквідацію патологічного процесу.

За результатами лапароскопічного обстеження травматичне ушкодження селезінки встановлено у

73 (55,7%) хворих, печінки – у 49 (37,4%) хворих, поєднане – у 9 (6,9%) хворих.

Оцінку тяжкості травми печінки і селезінки проведено за шкалою Американської асоціації хірургії травми OIS (organ injury score) [9]. Вибір способу корекції пошкоджень залежав від його класу, супровідних пошкоджень і тяжкості стану пацієнта.

Дослідження виконано відповідно до принципів Гельсінської декларації. Протокол дослідження ухвалено Локальним етичним комітетом зазначеної в роботі установи. На проведення досліджень отримано інформовану згоду пацієнтів.

Статистичну обробку проведено з використанням методів медичної статистики. Отримані дані наведено у вигляді абсолютних (кількість випадків) і відносних (%) величин. Достовірність лапароскопії прийнято статистично значущою при $p < 0,05$.

Результати дослідження та їх обговорення

Клінічна картина пошкодження печінки та селезінки характеризувалася синдромом внутрішньочеревної кровотечі і гострого живота. Вона складалася із загальних і місцевих ознак пошкоджень та залежала від механізму, характеру та виду травми, швидкості кровотечі, об'єму крововтрати, наявності пошкодження інших органів, часу від моменту травми. Найчастішими симптомами були ознаки внутрішньої кровотечі та крововтрати, больовий синдром, ознаки подразнення очеревини.

Показаннями для проведення діагностичної лапароскопії слугували: стабільні гемодинамічні показники пацієнта, відсутність чіткої клінічної симптоматики, відсутність ознак масивної внутрішньочеревної кровотечі (об'єм гемоперитонеуму менше 500 мл або будь-який об'єм через 12 годин і більше від моменту травми), відсутність ознак перитоніту, сумнівні результати лабораторного, рентгенологічного дослідження та УЗД, неінформативний лапароцентез, тяжкість пошкодження органів не вище 3-го ступеня (за класифікацією OIS). Однак слід враховувати, що проведення діагностичної лапароскопії в умовах операційного блока, адекватного медикаментозного лікування та загального знеболювання дає змогу виконувати її в пацієнтів із нестабільною гемодинамікою.

Проведення лапароскопії розпочинали з ретельної ревізії внутрішніх органів для діагностики їх пошкодження й тяжкості гемоперитонеуму.

За виглядом крові також можна зорієнтуватися в часі від початку кровотечі. Якщо кров свіжа та без згустків, це вказує на короткий термін із моменту виникнення кровотечі (перші хвилини). Якщо кров

Оригінальні дослідження. Абдомінальна та торакальна хірургія

Таблиця

Тяжкість пошкодження печінки і селезінки за шкалою OIS, визначена за результатами лапароскопії, абс. (%)

Вид травми	Ступінь пошкодження (n=131)				
	I	II	III	IV	усього
Субкапсулярна гематома печінки	3 (2,3)	3 (2,3)	–	–	6 (4,6)
Субкапсулярна гематома селезінки	7 (5,3)	3 (2,3)	–	–	10 (7,6)
Пошкодження печінки	7 (5,3)	23 (17,6)	11 (8,4)	2 (1,5)	43 (32,8)
Пошкодження селезінки	15 (11,4)	28 (21,4)	11 (8,4)	9 (6,9)	63 (48,1)
Розрив печінки і селезінки	1 (0,8)	6 (4,6)	2 (1,5)	–	9 (6,9)

містить згустки, то це вказує, що минуло 2–4 години від початку кровотечі або на її відновлення. Якщо кров гемолізована, то з моменту зупинки кровотечі минуло 6–8 годин.

Для поліпшення візуалізації внутрішніх органів черевної порожнини та діагностики пошкоджень проводили евакуацію крові, яку в подальшому, за показаннями, використовували для аутогемотрансфузії в об'ємі 300–900 мл для лікування гострої кровотрати.

Отже, аналіз результатів діагностичної лапароскопії дав змогу встановити тяжкість травми печінки і селезінки та зорієнтуватися в об'ємі внутрішньочеревної кровотечі, що в подальшому впливало на вибір хірургічної тактики (табл.).

Аналіз діагностичної лапароскопії пошкоджень печінки показав таке. За локалізацією найчастіше пошкоджувалися III-IV-V-VI сегменти правої долі печінки – 30 (61,2%) випадків, сегменти лівої долі – 13 (26,5%) хворих, поєднане ураження обох долей – 6 (12,3%) хворих. Переважно ураження, які супроводжувалися порушенням цілісності капсули, мали вигляд лінійних або зіркоподібних ушкоджень. Пошкодження переважно локалізувалися по передній та нижній поверхні печінки. Крайовий відрив паренхіми печінки по нижньому краю відмічався у 2 (4,1%) хворих. Також у 2 (4,1%) хворих діагностувався частковий відрив жовчного міхура від ложа, що обумовило необхідність поряд із гемостазом виконувати лапароскопічну холецистектомію.

Субкапсулярні гематоми до 3 см у діаметрі без тенденції до збільшення не потребували втручання на органі. У разі достатнього напруження гематоми або її поширення на сусідні сегменти печінки проводили розсічення капсули Глісона з подальшою евакуацією крові, ревізією порожнини гематоми, гемостазом (діатермокоагуляцією, прикладанням гемостатичної губки, тампонадою сальником) і дре-

нуванням субкапсулярного простору спареними хлорвініловими дренажами.

З метою зупинки кровотечі з пошкоджень печінки використовували один із таких методів або їх поєднання: діатермокоагуляцію, ушивання рани, тампонаду сальником на ніжці, використання гемостатичних матеріалів (тахокомб).

Найчастішою операцією при пошкодженнях печінки було ушивання її ран. Рани ушивали на всю глибину, щоб не утворювалися порожнини, які є причинами абсцесів печінки та гемобілії. У разі глибоких поранень із пошкодженням сегментних судин виконували ревізію рани і прецизійну перев'язку (з прошиванням) судини, яка кровить. Під час ушивання розривів печінки в 14 (10,7%) випадках для попередження прорізання швів використовували серпоподібну і круглу зв'язки.

На сучасному етапі розвитку хірургії травматичних пошкоджень селезінки на перше місце також виходить органозберігальна тактика, а спленектомію виконують лише за наявності абсолютних показів з проведенням аутоотрансплантації її тканини.

Дотримуючись цієї концепції, виконували такі органозберігальні операції: діатермокоагуляційний гемостаз, використання гемостатичних препаратів, ушивання рани селезінки або її резекцію.

За наявності субкапсулярних гематом або ушкодження I ступеня у 19 (26,0%) хворих використовували консервативне лікування. У 3 (4,1%) виконували розкриття гематоми, ревізію порожнини та її тампонаду тахокомбом. При травмах селезінки гемостаз шляхом використання тахокомбу виконували у 18 (24,7%) хворих, діатермокоагуляцію – у 21 (28,8%) хворого, ушивання ран – у 18 (24,7%) осіб, виконання клиноподібної резекції – у 2 (2,7%) пацієнтів.

Ушивання ран селезінки проводили окремими вузловими, П-подібними або безперервними шва-

Оригінальні дослідження. Абдомінальна та торакальна хірургія

ми. У 9 (6,9%) випадках під час ушивання селезінки для профілактики прорізування швів використовували прокладки з великого чепця та круглої зв'язки печінки.

Тяжкість травми селезінки в 11 (15,1%) випадках потребувала проведення спленектомії. Показаннями до спленектомії були відрив селезінки, її розчавлення або розчленування, невдалі спроби гемостазу та органозберігальної операції. У 9 (12,3%) хворих спленектомію виконували лапароскопічно.

Враховуючи рекомендації хірургів, для профілактики розвитку «післяспленектомічного синдрому» 5 (45,5%) хворим середнього віку після спленектомії проводили реімплантацію шматочків незміненої тканини селезінки у великий чепець шляхом занурення їх у кисетний шов або між його листки. Однак стосовно цього існують є суперечливі думки, тому автотрансплантація тканини селезінки не стала загальноприйнятою.

У 127 (96,9%) хворих лапароскопічним методом вдалося досягнути стійкого гемостазу та отримати задовільні результати лікування.

У 4 (3,1%) хворих тяжкість пошкодження печінки та селезінки не давала змоги виконувати лапароскопічне оперативне втручання, що обумовило необхідність переходу на лапаротомію (конверсію).

Хворі з підкапсульними гематомами були віднесені до групи прогностично нестабільних і перебували під ретельним діагностичним контролем, оскільки мали загрозу двомоментного розриву та внутрішньочеревної кровотечі. Однак у жодному випадку під час спостереження це ускладнення не відмічали.

У хворих із поєднаними ушкодженнями печінки і селезінки у всіх випадках вдалося забезпечити стійкий гемостаз лапароскопічним шляхом, використовуючи в поєднанні діатермокоагуляцію, ушивання ран та аплікації тахокомбу.

Усі лапароскопічні операції при травмах печінки і селезінки завершували ретельною ревізією, санацією та дренажуванням черевної порожнини. Ускладнень, пов'язаних з ендовідеохірургічним втручанням, у цієї групи хворих не спостерігали. Летальних наслідків не було. Це обумовлено передусім ретельним вибором хірургічної тактики лікування пацієнтів лапароскопічним методом. Водночас це свідчить, що використання мініінвазивних лапароскопічних методик лікування в означеній групі пацієнтів сприяє зниженню тяжкості операційної травми і частоти різноманітних післяопераційних ускладнень.

У разі виконання лапароскопічних втручань у 15 (11,4%) хворих з III-IV ступенем ураження проводили аутогемотрансфузію крові, яка вилілася

в черевну порожнину в об'ємі від 300 до 900 мл без ускладнень, що є важливим протишоковим та патогенетично обґрунтованим методом лікування.

Проведений аналіз досліджень показав, що при закритій травмі печінки та селезінки діагностичні можливості лапароскопії в діагностиці гемоперитонеуму становлять 100% обстежених хворих, чутливість – 92,8%, специфічність – 94,6%, при $p < 0,05$.

Отже, лапароскопія є високоінформативним методом діагностики внутрішньочеревних пошкоджень печінки та селезінки при закритій травмі живота з можливістю проведення лікувальних заходів. Вона дає змогу попередити та суттєво знизити частоту післяопераційних ускладнень, поліпшити результати лікування та скоротити термін госпіталізації вищезначених пацієнтів. У разі дотримання вищенаведених критеріїв лапароскопія є безпечною та адекватною заміною лапаротомії як діагностичний, так і лікувальний метод втручання.

Висновки

Застосування відеоендоскопічних технологій дає змогу адекватно проводити діагностику і лікування закритих ізольованих пошкоджень печінки та селезінки мініінвазивним шляхом, що значно зменшує операційну травму.

У 127 (96,9%) хворих лапароскопічним методом вдалося досягнути стійкого гемостазу та отримати задовільні результати лікування.

Питома частка конверсій становила 3,1%, що можна пояснити ретельним відбором хворих для використання відеолапароскопічного методу діагностики та лікування.

За наявності необхідного обладнання та спеціально підготовлених фахівців лапароскопію слід вважати методом вибору в діагностиці та лікуванні пошкоджень паренхіматозних органів черевної порожнини залежно від тяжкості травми.

Автори заявляють про відсутність конфлікту інтересів.

References/Література

1. Abdelshafy AA, Nagy ME, Elshinawi ME et al. (2020, Oct-Dec). Role of laparoscopy in blunt abdominal trauma a comparative prospective cohort study between laparoscopy and laparotomy in patients with blunt abdominal trauma. The Egyptian Journal of Surgery. 39 (4): 926–931. doi: 10.4103/ejs.ejs11720.
2. Abdelshafy AA, Nagy ME, Elshinawi ME, Ouf TI. (2020). Role of laparoscopy in blunt abdominal trauma: A comparative prospective cohort study between laparoscopy and laparotomy in patients with blunt abdominal trauma. Egypt. J. Surg. 4: 926–931.
3. Amutha P, Abinayaa PU, Aswathy Harikumar, Sree Lakshmi. (2021). Role of diagnostic laparoscopy in blunt abdominal trauma. International Journal of Surgery Science. 5 (1): 338–342. <https://doi.org/10.33545/surgery.2021.v5.i1f.633>.

Оригінальні дослідження. Абдомінальна та торакальна хірургія

4. Di Saverio S. (2014, Aug). Emergency laparoscopy: a new emerging discipline for treating abdominal emergencies attempting to minimize costs and invasiveness and maximize outcomes and patients' comfort. *J Trauma Acute Care Surg.* 77 (2): 338–350. doi: 10.1097/TA.0000000000000288. PMID: 25058263.
5. Ietto G, Amico F, Pettinato G, Iori V, Carcano G. (2021). Laparoscopy in Emergency: Why Not? Advantages of Laparoscopy in Major Emergency: A Review. *Life.* 11 (9): 917. <https://doi.org/10.3390/life11090917>.
6. Kleber C, Giesecke MT, Tsokos M, Haas NP, Buschmann CT. (2013, May). Trauma-related preventable deaths in Berlin 2010: need to change prehospital management strategies and trauma management education. *World J Surg.* 37 (5): 1154–61. doi: 10.1007/s00268-013-1964-2.
7. Kozar RA, Crandall M, Shanmuganathan K, Zarzaur BL, Coburn M, Cribari C et al. (2018, Dec). Organ injury scaling 2018 update: Spleen, liver, and kidney. *J Trauma Acute Care Surg.* 85 (6): 1119–1122. doi: 10.1097/TA.0000000000002058.
8. Mehrzad H, Jones RG, McCafferty IJ, Magnat K. (2014). Imaging in abdominal trauma. *Trauma.* 16 (4): 269–278. doi: 10.1177/1460408614548006.
9. Moore EE, Cogbill TH, Jurkovich GJ, Shackford SR, Malangoni MA, Champion HR. (1995). Organ Injury Scaling: Spleen and Liver (1994 Revision). *J Trauma.* 38 (3): 323–324.
10. Negoi I, Beuran M, Ciubotaru C, Cruceru A, Hostiuc S, Massimo S et al. (2018). The laparoscopic approach in emergency surgery: A review of the literature. *Review Article.* 7 (1): 15–19. doi: 10.4103/2221-6189.228873.
11. Ouf TI, El Shinawi MEL-S, Abbas AA, Nagy MEL-S. (2021). Role Of Laparoscopy In Blunt Abdominal Trauma: A Comparative Prospective Cohort Study Between Laparoscopy And Laparotomy In Patients With Blunt Abdominal Trauma. *QJM: An International Journal of Medicine.* 114 (1): 139–149. <https://doi.org/10.1093/qjmed/hcab097.046>.
12. Richards JR, McGayan JP. (2017, Apr). Focused Assessment with Sonography in Trauma (FAST) in 2017: What Radiologists Can Learn. *Radiology.* 283 (1): 30–48. doi: 10.1148/radiol.2017160107. PMID: 28318439.

Відомості про авторів:

Герасимчук Петро Олександрович – д.мед.н., проф. каф. загальної хірургії, Тернопільського НМУ імені І.Я. Горбачевського. Адреса: м. Тернопіль, майдан Волі, 1. <https://orcid.org/0000-0002-5409-7990>.

Осадчук Дмитро Васильович – к.мед.н., доц. каф. загальної хірургії Тернопільського НМУ імені І.Я. Горбачевського. Адреса: м. Тернопіль, майдан Волі, 1. <https://orcid.org/0000-0001-9947-3032>.

Фіра Дмитро Богданович – к.мед.н., доц. каф. загальної хірургії Тернопільського НМУ імені І.Я. Горбачевського. Адреса: м. Тернопіль, майдан Волі, 1. <https://orcid.org/0000-0002-0590-8910>.

Павлишин Андрій Володимирович – к.мед.н., доц. каф. загальної хірургії Тернопільського НМУ імені І.Я. Горбачевського. Адреса: м. Тернопіль, майдан Волі, 1. <https://orcid.org/0000-0002-5506-7582>.

Стаття надійшла до редакції 07.03.2023 р., прийнята до друку 14.06.2023 р.

О.А. Данилов^{1,2}, В.В. Горелік², О.В. Шульга²

Аналіз ефективності методів корекції пронаційних деформацій стоп у дітей з дитячим церебральним паралічем

¹ДУ «Інститут педіатрії, акушерства і гінекології імені академіка О.М. Лук'янової НАМН України», м. Київ

²Національний університет охорони здоров'я України імені П.Л. Шупика, м. Київ

Paediatric Surgery(Ukraine).2023.2(79):50-57; doi 10.15574/PS.2023.79.50

For citation: Danilov OA, Gorelik VV, Shulga OV. (2023). Analysis of the effectiveness of methods of correction of pronation deformities of the feet in children with cerebral palsy. Paediatric Surgery (Ukraine). 2(79): 50-57. doi: 10.15574/PS.2023.79.50.

Пронаційні деформації стоп є однією з найпоширеніших дитячих деформацій, що потребують хірургічного лікування. Для корекції застосовують підтаранний артрорез, підтаранний артродез за Грайсом. Перспективним є застосування цих методів у поєднанні з пересадкою короткого малогомілкового м'яза.

Мета – вивчити ефективність підтаранного артрорезу та підтаранного артродезу за Грайсом у поєднанні з пересадкою короткого малогомілкового м'яза в корекції пронаційної деформації стоп у дітей з дитячим церебральним паралічем.

Матеріали та методи. Проаналізовано результати лікування 40 пацієнтів віком від 7 до 16 років із пронаційною деформацією стоп. Пацієнтів поділено на 2 групи. Основну групу (25 пацієнтів) поділено на 2 підгрупи залежно від методу хірургічного лікування: підгрупа А – 10 пацієнтів, яким здійснили підтаранний артрорез із пересадкою сухожилка короткого малогомілкового м'яза; підгрупа В – 15 пацієнтів, яким виконали підтаранний артродез за Грайсом із пересадкою сухожилка короткого малогомілкового м'яза. Контрольна група – 15 пацієнтів, яким виконали підтаранний артродез за Грайсом. Для обстеження пацієнтів використано клініко-рентгенологічні методи. Числові дані порівняно між групами та оброблено статистично з визначенням $M \pm m$ і коефіцієнта достовірності за t-критерієм Стьюдента. Рівень вірогідності встановлено за $p < 0,05$.

Результати. Перевагою підтаранного артрорезу та підтаранного артродезу за Грайсом у поєднанні з пересадкою короткого малогомілкового м'яза є усунення пронаційного патологічного впливу цього м'яза на стопу, посилення супінаторного ефекту заднього великогомілкового м'яза, а також зменшення компресії на аутоімплант при виконанні підтаранного артродезу за Грайсом.

Висновки. Доведено ефективність пересадки сухожилка малогомілкового м'яза в поєднанні з підтаранним артрорезом або артродезом у корекції пронаційної деформації стоп у дітей з дитячим церебральним паралічем, що дає змогу поліпшити клініко-рентгенологічні показники після лікування.

Дослідження проведено відповідно до принципів Гельсінської декларації. Протокол дослідження схвалено локальними етичними комісіями установ, що брали участь у дослідженні. На проведення досліджень отримано інформовану згоду пацієнтів.

Автори заявляють про відсутність конфлікту інтересів.

Ключові слова: деформація стоп, дитячий церебральний параліч.

Analysis of the effectiveness of methods of correction of pronation deformities of the feet in children with cerebral palsyO.A. Danilov^{1,2}, V.V. Gorelik², O.V. Shulga²¹SI «Institute of Pediatrics, Obstetrics and Gynecology named after academician O.M. Lukyanova of the NAMS of Ukraine», Kyiv²Shupyk National University of Healthcare of Ukraine, Kyiv

Pronation deformities of the feet are one of the most common childhood deformities requiring surgical treatment. For correction subtalar arthroereisis and subtalar arthrodesis according to Grice are used. The use of these methods in combination with the transposition of the gastrocnemius muscle is promising.

Purpose – to study the effectiveness of subtalar arthroereisis and subtalar arthrodesis according to Grice in combination with transposition of the gastrocnemius muscle in the correction of pronation deformity of the feet in children with cerebral palsy.

Materials and methods. The results of treatment of 40 patients aged 7 to 16 years with pronation deformity of the feet were analyzed. Patients were divided into 2 groups. The main group (25 patients) was divided into 2 subgroups depending on the method of surgical treatment: the subgroup A – 10 patients who underwent subtalar arthroereisis with transposition of the tendon of the short peroneal muscle; the subgroup B – 15 patients who underwent subtalar arthrodesis according to Grice with transposition of the tendon of the short peroneal muscle. The control group included 15 patients who underwent subtalar arthrodesis according to Grice. Clinical and radiological methods were used to examine patients. Numerical data were compared between groups and processed statistically with the determination of M±m and the coefficient of reliability by Student's t-test. The level of probability was set at p<0.05.

Results. The advantage of subtalar arthroereisis and subtalar arthrodesis according to Grice in combination with transposition of the gastrocnemius muscle is the elimination of its pronation pathological effect on the foot, increased supination effect of the posterior tibialis muscle, as well as reduced compression on the autoimplant when performing subtalar arthrodesis according to Grice.

Conclusions. The effectiveness of peroneal tendon transposition in combination with subtalar arthroereisis or arthrodesis in the correction of pronation deformity of the feet in children with cerebral palsy has been proven, which allows improving clinical and radiological parameters after treatment.

The study was conducted in accordance with the principles of the Declaration of Helsinki. The study protocol was approved by the local ethics committees of all institutions participating in the study. Informed consent was obtained from the patients.

No conflict of interests was declared by the authors.

Keywords: foot deformity, cerebral palsy.

Вступ

Пронаційні деформації стоп у пацієнтів із дитячим церебральним паралічем зустрічаються у 60% випадків і є однією з причин рухової недостатності [20]. Деформації супроводжуються зміною склепіння стопи, її пронацією, еквінусним або вальгусним відхиленням п'яtkової кістки, вертикальним або горизонтальним положенням таранної кістки [7].

Існує велика кількість методів корекції пронаційних деформацій [16,17,23,21]. Найпоширенішим є підтаранний артродез за Грайсом [11,24,29]. Існують повідомлення про міграцію аутотрансплантата, його переломи, резорбцію, а також втрату досягнутої корекції з віком [4,13,18]. Для профілактики ускладнень пропонується додаткова стабілізація таранно-п'яtkово-гомількового, п'яtkово-кубоподібного суглобів, остеотомія п'яtkової кістки, модифікації цих методик [25]. Для усунення плоско-вальгусної деформації значного поширення набув підтаранний артрорез у дітей з гнучкою стопою та без патології нервової системи [5,22,27]. Існують також рекомендації щодо застосування цього методу для лікування ригідної плоскостопості в підлітків у поєднанні з

дисфункцією сухожилка заднього великогомілкового м'яза [8].

З метою поліпшення анатомічних і функціональних результатів деякі автори пропонують доповнювати втручання на кістковому апараті трансплантацією сухожилків до різних відділів стопи [15]. Так, рекомендують пересадку сухожилка довгого мало-гомілкового м'яза на сухожилок заднього великогомілкового м'яза [3]. Однак розташування сухожилка і, відповідно, вектора сили під кутом до поздовжньої осі стопи зменшує ефект супінації. Найкращі біомеханічні умови створюються при переміщенні сухожилка короткого мало-гомілкового м'яза до внутрішнього краю стопи [9].

Значний вплив на розвиток ускладнень має м'язова спастичність, оскільки в умовах анестезії складно передбачити ступінь збільшення патологічного ефекту інтактних і зміщених м'язів. Слід зазначити, що при визначенні показань до артролізу необхідно враховувати ступінь спастичності, і якщо прогнозується ймовірність її посилення після операції, потрібно надавати перевагу підтаранному артродезу, а у пацієнтів віком від 12 років – у поєднанні з таранно-човноподібним артродезом. G. Coulon та співавт. пропонують для корекції плоско-вальгус-

Оригінальні дослідження. Ортопедія

ної деформації стоп обмежитися лише таранно-човноподібним артродезом. З 29 спостережуваних пацієнтів у 28 осіб автори отримали задовільні клініко-рентгенологічні показники [6].

У пацієнтів із дитячим церебральним паралічем можливе застосування методу за наявності вальгусної деформації II–III ступеня тяжкості, гнучкої стопи та слабкої спастичності. Стабілізація тільки медіального стовпа в пацієнтів із високою спастичністю може викликати регрес корекції в процесі росту пацієнта. У разі тяжкої еквіно-плосковальгусної деформації таранно-човноподібний артрорез не забезпечить достатньої корекції, особливо в дітей старшої вікової групи. Chakravarty Dussa та співавт. рекомендують видалення човноподібної кістки та артродез суглобів середнього відділу стопи для відновлення склепіння [10].

У разі тяжких ригідних форм плоско-вальгусної деформації та за наявності гіперкінезів корекція стопи за допомогою артролізу не дає змоги повністю стабілізувати підтаранний суглоб, а мікрорухи в зоні імплантату можуть супроводжуватися його зміщенням і болем. За цих умов деякі автори застосовують трисуглобовий артродез. Перевагою цього методу є досягнення стійкого зрощення в ділянці артродезування та позитивний клінічний ефект. Недоліком методики є висока травматичність хірургічного втручання, вкорочення стопи внаслідок великого об'єму резекції кісток, що призводить до зміни біомеханіки ходи [14]. Альтернативним методом оперативного лікування є застосування підтаранного артродезу в поєднанні з таранно-човноподібним артродезом та формуванням човноподібно-великогомілкової зв'язки [7].

У роботах, присвячених лікуванню пронаційних деформацій стоп, спричинених дитячим церебральним паралічем, зустрічаються суперечливі рекомендації щодо застосування підтаранного артролізу або підтаранного артродезу за Грайсом, залежно від ступеня мобільності в суглобах стопи, а також оцінювання результатів застосування додаткових сухожильних пересадок.

Мета дослідження – вивчити ефективність підтаранного артролізу та підтаранного артродезу за Грайсом в поєднанні з транспозицією короткого малоомілкового м'яза в корекції пронаційної деформації стоп у дітей з дитячим церебральним паралічем.

Матеріали та методи дослідження

Проаналізовано дані, отримані за результатами лікування 40 пацієнтів віком від 7 до 16 років із де-

формацією стоп, що супроводжувалася пронацією, абдукцією переднього відділу та зміною положення п'якової кістки (кожну стопу розглядали як окремий клінічний випадок). Усі пацієнти перебували на лікуванні в хірургічних відділеннях міських дитячих лікарень № 1 та № 2 м. Києва за період 2017–2022 рр.

У дослідження включено деформації, спричинені дитячим церебральним паралічем. У 14 пацієнтів діагностовано пронацію стопи з еквіно-плоско-вальгусним варіантом деформації, яка характеризується від'ємними значеннями кута склепіння, вертикальним положенням таранної кістки, пронацією стопи в поєднанні з відведенням її переднього відділу. У 26 пацієнтів діагностовано пронацію стопи з плоско-вальгусним варіантом деформації, що супроводжувалася сплюсненням склепіння і пронацією стопи. Двобічне ураження відмічено у 28 пацієнтів, однібічне – у 12 пацієнтів. Загалом прооперовано 68 стоп. Пацієнтів поділено на 2 групи. Основну групу (25 пацієнтів) поділено на 2 підгрупи залежно від методу хірургічного лікування: підгрупа А – 10 пацієнтів (18 випадків), яким виконали підтаранний артрорез з пересадкою сухожилка короткого малоомілкового м'яза; підгрупа В – 15 пацієнтів (30 випадків), яким виконали підтаранний артродез за Грайсом із пересадкою сухожилка короткого малоомілкового м'яза. Контрольна група – 15 пацієнтів (20 випадків), яким виконали підтаранний артродез за Грайсом.

Усі операції виконано одним і тим самим хірургом, який спеціалізується на лікуванні патології стопи в дітей.

Мобільність стопи оцінено за допомогою тесту Джека та мануального дослідження рухливості в суглобах стопи при її пасивній інверсії та еверсії. Додатково визначено мобільність у підтаранному суглобі за співвідношенням площі входу в *sinus tarsi* при максимальній супінації та пронації стопи з виведенням індексу мобільності. Мобільною вважається стопа з індексом >1,5, а ригідною – <1,4 [20].

Застосовано такі клінічні методи: визначення подометричного індексу Фрідланда в дітей від 14 років, кута відхилення п'якової кістки та відведення переднього відділу стопи. Точку максимального навантаження стопи визначено за допомогою бароподометрії. Для цього вказано середню точку максимального навантаження і визначено відстань від неї до переднього і заднього відділу стопи. Коефіцієнт поздовжнього навантаження визначено за допомогою співвідношення отриманих даних. Для визначення коефіцієнта поперечного навантаження виміряно відстань від середини максимального зусилля до внутрішнього та зовнішнього країв стопи.

Коефіцієнт розраховано шляхом ділення першого значення на друге. Антропометричне дослідження здорових дітей показало, що середні значення коефіцієнта поздовжнього навантаження становлять 0,5, а поперечного – 2. Збільшення коефіцієнта поздовжнього навантаження свідчить про формування п'яркової стопи, а зменшення – про еквінус. Зменшення коефіцієнта поперечного навантаження свідчить про пронацію стопи, а його збільшення – про супінацію. Для оцінки впливу литкового м'яза на положення п'яркової кістки використано тест Сільверскольда та вимірювання таких скіалогічних показників за рентгенологічними відбитками, виконаних при навантаженні стопи. На бокових рентгенограмах визначено таранно-І-п'ярко-п'ярко-човноподібний (Meary), човноподібний, таранно-п'ярко-п'ярко-човноподібний (Kite) кути і кут нахилу п'яркової кістки. У передньо-задній проекції визначено таранно-човноподібний кут.

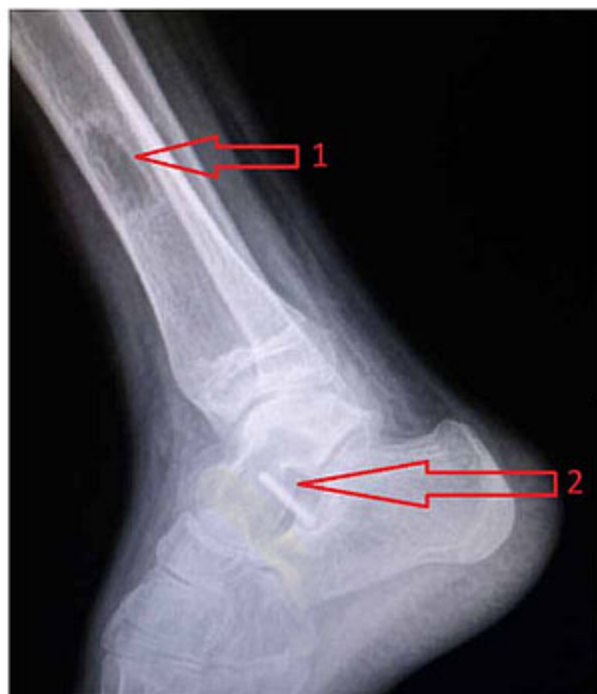Критерії вилучення з дослідження: діти з плоско-вальгусною деформацією, спричиненою гнучкою та ригідною плоскостопістю, деформаціями стоп із в'ялими парезами та паралічами, захворюваннями м'язів та суглобів.

Показання до хірургічного лікування: еквіно-плоско-вальгусні деформації I–II ступеня, плоско-вальгусні деформації II–III ступеня. При індексі мобільності в підтаранному суглобі $\geq 1,4$ з метою стабілізації підтаранного суглоба застосовано артрорез, при ригідній стопі (індекс мобільності $< 1,4$) – підтаранний артродез за Грайсом.

Числові дані порівняно між групами та оброблено статистично з визначенням $M \pm m$ і коефіцієнта достовірності за t-критерієм Стюдента. Рівень вірогідності встановлено за $p < 0,05$.

Дослідження схвалено Комітетом із питань етики Національного університету охорони здоров'я України імені П.Л. Шупика.

Під час виконання корекції еквіно-плоско-вальгусної деформації першим кроком стало усунення патологічного впливу литкового м'яза шляхом ахіллопластики або перетину сухожильно-апоневротичного розтягування литкового м'яза в ділянці його переходу в сухожилля. При від'ємному куті п'яркової кістки виконували ахіллопластику. Задню капсулотомію надп'ярко-гомілкового суглоба виконували за наявності ретракції сумково-з'язкового апарата, яка перешкоджала повному розгинанню стопи. У випадках менш вираженої ретракції литкового м'яза обмежувалися перетином сухожильної частини в ділянці її переходу в м'яз. Вивільнення сухожильно-апоневротичного розтягнення литкового м'яза в пацієнтів із плоско-



Примітки: 1 – місце забору трансплантата; 2 – встановлений трансплантат у sinus tarsi.

Рис. 1. Рентгенологічний знімок стопи в боковій проекції після виконання підтаранного артродезу за Грайсом. Пацієнт П., 14 років. Діагноз «Плоско-вальгусна деформація стопи III ступеня тяжкості, дитячий церебральний параліч»

вальгусною деформацією проводили в разі позитивного тесту Сільверскольда і кута нахилу п'яркової кістки $< 20^\circ$. Трансплантацію сухожилля малоомілкового м'яза виконували з 4 розрізів. Перший розріз здійснювали по зовнішньому краю стопи на рівні проксимального метафізу п'ятої п'яркової кістки з переходом на sinus tarsi п'яркової кістки. Сухожилло короткого малоомілкового м'яза прошивали та відсікали в місці прикріплення. Другий розріз проводили від проекції верхнього полюса латеральної щиколотки до межі нижньої та середньої третини малоомілкової кістки. Третій розріз – по передній поверхні середньої третини гомілки, довжиною 3–4 см, у який проводили сухожилля через міжкісткову перетинку тібіофібулярного простору. Четвертий розріз – на тильній поверхні стопи в ділянці проекції човноподібної кістки для виведення сухожилля через підшкірний тунель до стопи. Для визначення точки фіксації тимчасовим швом сухожилля прикріплювали до медіального краю човноподібної кістки та стабілізували положення стопи при максимальному його натягу. Остання повинна бути в супінації до 15° і тильному згинанні 90° . За наявності надмірної супінації точку фіксації сухожилля переміщували до

Оригінальні дослідження. Ортопедія

Таблиця

Результати скіалогічних і подометричних показників стоп пацієнтів через 24 місяці спостереження ($p < 0,001$)

Показник	Контрольна група (n=20) M±m		Підгрупа А основної групи (n=30) M±m		Підгрупа В основної групи (n=18) M±m	
	до операції	після операції	до операції	після операції	до операції	після операції
Човноподібний кут (N=131,0–140,0°)	158,3±3,1°	151,2±2,2°	156,3±3,4°	146,3±2,5°	160,3±3,3°	149,3±2,6°
Таранно-І-плесновий кут (Meary) (N≤4,0°)	26,3±0,28°	11,8±0,28°	23,1±0,31°	5,8±0,21°	25,1±0,21°	7,8±0,22°
Таранно-п'ятковий кут (Kite) (N=20,0°)	49,3±0,18°	40,1±0,26°	44,2±0,13°	35,3±0,24°	46,2±0,23°	36,3±0,23°
Кут нахилу п'яркової кістки (N=15,0–20,0°)	5,3±0,14°	13,4±0,24°	5,8±0,21°	15,1±0,11°	6,1±0,11°	14,1±0,14°
Таранно-човноподібний кут (N≥7,0°)	12,3±0,23°	9,8±0,13°	13,1±0,14°	5,1±0,14°	13,1±0,14°	5,1±0,14°
Коефіцієнт повздовжнього навантаження (N=0,5)	0,22±0,01	0,48±0,02	0,31±0,03	0,51±0,02	0,21±0,02	0,59±0,04
Коефіцієнт поперечного навантаження (N=2,0)	1,4±0,02	1,6±0,03	1,3±0,01	2,1±0,03	1,2±0,03	1,8±0,03

латерального краю човноподібної кістки. За наявності ригідної форми плоско-вальгусної деформації стопи виконували підтаранний артродез за Грайсом. *Sinus tarsi* звільняли від сполучної тканини. На поверхні нижнього краю таранної кістки та верхнього краю п'яркової кістки формували борозенки глибиною до 1 мм. Відстань між сформованими борозенками вимірювали в положенні супінації стопи під кутом 20–25°. За допомогою розрізу з передньої поверхні великогомілкової кістки формували трансплантат шириною 1,0–1,5 см, який за максимальної супінації встановлювали в *sinus tarsi* (рис. 1).

Показником корекції було положення стопи в супінації під кутом 10–15° та можливе пасивне відведення переднього відділу стопи до 10°.

Підтаранний артродез виконували в разі частково збереженої мобільності в підтаранному суглобі. За визначення адекватного розміру імплантату під час встановлення пробного розширювача діапазон рухів у підтаранному суглобі у фронтальній площині становив 10–15°. Імобілізацію стопи гіпсовою пов'язкою проводили протягом 4–5 тижнів. Навантаження на стопу починали через 3 тижні після операції. Після зняття гіпсової пов'язки проводили стабілізацію динамічним ортезом на стопу протягом 10–12 місяців. У подальшому пацієнту рекомендували використовувати ортопедичне взуття або супінатори.

Результати дослідження та їх обговорення

Контрольне обстеження проводили через 3, 12 місяців, остаточне – через 24 місяці. Термін відновлення самостійної ходьби, після зняття імобілізації, у пацієнтів обох груп становив 8,5±4,8 доби і залежав від тяжкості клінічного перебігу основного захворювання та ступеня рухових порушень.

За результатами клініко-подометричного обстеження пацієнтів після оперативного лікування виявили достовірне поліпшення показників усієї основної групи порівняно з контрольною.

Пацієнти обох груп мали зміщення точки максимального навантаження донизу та латерально після оперативного лікування. Однак в основній групі перенесення навантаження на задній відділ стопи було більш вираженим, що пояснюється впливом пересаженого сухожилля на середній відділ стопи і, відповідно, його дорсифікацією. Латеральне зміщення точки навантаження в основній групі спостерігалось протягом усього періоду дослідження, на відміну від контрольної групи. Після рентгенологічного обстеження пацієнтів основної групи порівняно з контрольною відмічалось достовірне поліпшення скіалогічних показників стопи ($t \leq 0,05$): наближення до норми показників у боковій проекції таранно-І-плеснового, човноподібного, таранно-п'яркового кутів та кута нахилу п'яркової кістки, у передньо-задній проекції – таранно-човноподібного кута.

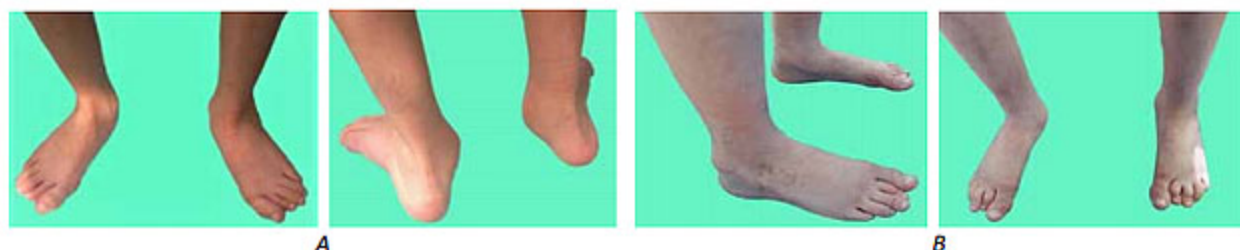

Рис. 2. Фотовідбитки стоп пацієнта К., 12 років. Діагноз «Дитячий церебральний параліч, плоско-вальгусна деформація стоп III ступеня тяжкості»: А – до оперативного лікування; В – після оперативного лікування

Рентгенологічні та подометричні показники пацієнтів основної групи наведено в таблиці.

В одного (11,1%) пацієнта із середнім ступенем спастичності, але збереженою рухливістю в суглобах, після зняття гіпсової іммобілізації відзначалася больова реакція за фізичного навантаження протягом 14 діб, яка минула після фізіотерапевтичного лікування. У другого (11,1%) пацієнта поряд із больовим синдромом сформувалася варусна деформація обох стоп, у зв'язку з чим імплантати були видалені, а сухожилля пересажені на латеральний край човноподібної кістки з персадкою сухожилля малогомілкового м'яза. Метод дав змогу повністю усунути ефект пронації та больовий синдром.

Переломи або міграція аутоотрансплантатів у пацієнтів обох груп не відмічалися. У більшості хворих зберігалася корекція деформації стопи у віддалених термінах після хірургічного лікування. Резорбція трансплантата протягом 10–14 місяців після операції спостерігалася в 4 пацієнтів 6 випадків) контрольної групи, що становило 33,3% від загальної кількості випадків.

Зона резорбції локалізувалася в центрі трансплантата і супроводжувалася появою рухливості в підтаранному відділі, збільшенням рухливості в п'яtkово-кубоподібному і таранно-п'яtkовому суглобах на 15–20° порівняно з показниками після зняття гіпсової пов'язки.

Отже, порівняльний аналіз двох груп показав, що в разі поєднання артролізу або підтаранного артролізу за Грайсом із персадкою сухожилля малогомілкової кістки на тильно-медіальну поверхню стопи спостерігалася поліпшення стабільності стопи, відновлення подометричного індексу та положення точки максимального навантаження як у поперечному, так і в поздовжньому напрямку стопи, зменшення або усунення больового синдрому, досягнуто рентгенологічної корекції деформації стопи.

Подометричні та скіалогічні показники в основній групі були достовірно значущими та наблизилися до норми. У підгрупі А основної групи коефіцієнт поздовжнього навантаження – $t=4,85$; $p<0,05$;

коефіцієнт поперечного навантаження – $t=5,32$; $p<0,05$. За результатами порівняння показників човноподібного кута виявлено, що в підгрупі А основної групи ($146,3\pm 2,5^\circ$) він був достовірно нижчим ($t=10,51$, $p<0,001$), ніж у контрольній групі ($151,2\pm 2,2^\circ$); а за даними порівняння показників таранно-човноподібного кута відмічено, що в підгрупі А основної групи ($5,1\pm 0,14^\circ$) він був достовірно нижчим ($t=14,32$, $p<0,001$), ніж у контрольній групі ($9,8\pm 0,13^\circ$).

У підгрупі В основної групи коефіцієнт поздовжнього навантаження – $t=4,85$; $p<0,05$; коефіцієнт поперечного навантаження – $t=0,32$; $p<0,05$. Також відзначалося достовірне поліпшення показників рентгенологічних кутів у підгрупі В основної групи: під час порівняння показників човноподібного кута виявлено, що в підгрупі В основної групи ($149,3\pm 2,6^\circ$) він був достовірно нижчим ($t=11,25$, $p<0,001$), ніж у контрольній групі ($151,2\pm 2,2^\circ$); а під час порівняння показників таранно-човноподібного кута відмічено, що в підгрупі В основної групи ($7,1\pm 0,15^\circ$) він був достовірно нижчим ($t=13,15$, $p<0,001$), ніж у контрольній групі ($9,8\pm 0,13^\circ$). Це свідчить про відновлення архітекtonіки медіального склепіння та усунення вальгизації заднього відділу стопи.

Подометричний індекс Фрідланда оцінювали в пацієнтів віком від 14 років: в основній групі – у 24 випадках, у контрольній групі – у 20 випадках. У контрольній групі показники через 24 місяці знизилися з $28,5\pm 5,4$ до $24,1\pm 3,1$ у 8 (80%) пацієнтів, в основній – з $29,5\pm 2,1$ до $27,1\pm 3,2$ у 2 (16,7%) пацієнтів.

Клінічний приклад: пацієнт із дитячим церебральним паралічем і плоско-вальгусною деформацією стоп III ступеня тяжкості. Проведено корекцію деформації обох стоп: трансплантація сухожилля малогомілкового м'яза в поєднанні з підтаранним артродезом за Грайсом (рис. 2).

Основною причиною формування еквіно-плоско-вальгусної та плоско-вальгусної деформації в дітей з дитячим церебральним паралічем є дисбаланс між м'язами пронаторів і супінаторів, згиначів і розгиначів стопи та пальців. Такі деформації характери-

Оригінальні дослідження. Ортопедія

зуються порушенням тону м'язу литкового м'яза, що викликає зменшення, аж до від'ємних значень, кута нахилу п'яткової кістки і, відповідно, кута склепіння з формуванням стопи типу «прес-пап'є».

У деяких пацієнтів після корекції еквінусного положення стопи, унаслідок надмірного подовження кінематичного ланцюга литкового м'яза, виникає гіпермобільність у надп'яtkово-гомільковому суглобі. Незалежно від положення п'яткової кістки для вищезазначених деформацій характерні пронація та абдукція переднього відділу стопи. У 1952 р. D.S. Grice запропонував усунути пронацію стопи в дітей, спричинену захворюваннями нервової системи, шляхом стабілізації підтаранного суглоба [11]. Подальше вивчення результатів застосування цього методу показало наявність можливих ускладнень у вигляді резорбції трансплантата, його переломів, втрати досягнутої корекції [4,13]. Для усунення ускладнень запропоновано заповнення *sinus tarsi* фрагментом крила клубової кістки або маломілкової кістки [12]. Недоліками методів є додаткова операційна травма та наявність косметичних дефектів. G.A. Arangio та співавт., вивчаючи біомеханічну модель підтаранного артролізу, показали зміщення навантаження з медіальної колони в бік латеральної, зменшення силового навантаження в таранно-п'яtkово-гомільковому і плесно-фаланговому суглобах [1]. Подібні умови створюються при підтаранному артродезі. Посилення супінації стопи за допомогою пересадженого сухожилка *m. peroneus brevis* зменшує компресію в синусі плеснової кістки і тиск на трансплантат. Враховуючи, що *m. peroneus brevis* є антагоністом *m. tibialis posterior*, зменшується навантаження на останній і тим самим посилюється супінаційний ефект. Персадка сухожилля *m. peroneus brevis* у ділянці медіального стовпа зумовлена наявністю трьох факторів: зменшення компресії в підтаранному суглобі, відновленням конгруентності в таранно-п'яtkовому суглобі за рахунок зміщення човноподібної кістки дорзально, а також стабілізацією положення п'яtkової і таранної кісток.

J. Wen та співавт. провели порівняльний аналіз застосування підтаранного артролізу та артродезу в дітей з дитячим церебральним паралічем. Дослідження показало однакову ефективність обох методів [28]. Однак автори не навели показань до застосування кожного методу залежно від рухливості стопи та характеру деформації. Вивчення робіт, присвячених результатам застосування артролізу в дітей з гнучкою плоско-вальгусною стопою, показало деякі негативні результати. Так, F. Ozan та співавт. відзначили, що частота ускладнень у вигляді болю,

остеонекрозу, переломів імплантів коливалася від 30% до 40% [19]. В. Vogt та співавт. зазначили, що через ускладнення передчасне видалення імплантів знадобилося у 6 з 21 пацієнта [26].

За отриманими нами результатами, передчасне видалення імплантів виконано у двох випадках у пацієнта підгрупи А основної групи, що становило 11,1%. Причиною ускладнень у вигляді гіперкорекції та больового синдрому був неадекватний розмір імплантів та неправильна оцінка ступеня супінаційного впливу пересадженого сухожилля на маломілкову кістку.

Висновки

Доведено ефективність персадки сухожилка маломілкового м'яза в поєднанні з підтаранним артролизом або артродезом у корекції пронаційної деформації стоп у дітей з дитячим церебральним паралічем; а це дає змогу поліпшити клініко-рентгенологічні показники після лікування.

Позитивний ефект досягається за рахунок стабілізації склепіння стопи, зменшення навантаження на ауто трансплантат, що виключає його перелом або резорбцію.

Проблема плоско-вальгусної деформації стоп у дітей із церебральним паралічем потребує подальшого вивчення. Дослідження причин ускладнень, які виникають після оперативного лікування, і методів їхнього усунення сприятиме створенню умов для ранньої реабілітації та вертикалізації пацієнтів.

Фінансування. Робота виконана за кошти авторів.

Автори заявляють про відсутність конфлікту інтересів.

References/Література

- Arangio G, Reinert K, Salathe E. (2004). A biomechanical model of the effect of subtalar arthroereisis on the adult flexible flat foot. *Clinical biomechanics*. 19 (8): 847–852.
- Bernasconi A. (2017). The role of arthrodesis of the subtalar joint for flatfoot in children and adults. *EFORT Open Reviews*. 2; 11: 438–446.
- Best MJ, Buller LT, Miranda A. (2015). National Trends in Foot and Ankle Arthrodesis: 17-Year Analysis of the National Survey of Ambulatory Surgery and National Hospital Discharge Survey. *J Foot Ankle Surg*. 54 (6): 1037–1041. URL: <https://doi.org/10.1053/j.jfas.2015.04.023>.
- Bratberg JJ. (1977). Extra-articular arthrodesis of the subtalar joint: a clinical study and review. *Clinical Orthopedic Rehabilitation*. 126: 220–224.
- Caravaggi P. (2018). Functional evaluation of bilateral subtalar arthroereisis for the correction of flexible flatfoot in children: 1-year follow-up. *Gait Posture*. 64: 152–158.
- Coulon G, Turcot K, Canavese F et al. (2011). Talonavicular arthrodesis for the treatment of neurological flat foot deformity in pediatric patients: clinical and radiographic evaluation of 29 feet. *Journal of Pediatric Orthopaedics*. 31 (5): 557–563.

7. Danilov OA, Shulga OV. (2020). Optimization of surgical treatment of rigid flat feet in children with dysfunction of the tendon of the posterior tibial muscle. *Pediatric surgery*. 4: 72–80. [Данилов ОА, Шульга АВ. (2020). Оптимізація хірургічного лікування ригідної плоскостопості у дітей з дисфункцією сухожилля заднього великогомілкового м'язу. *Хірургія дитячого віку*. 4 (69): 72–80]. doi: 10.15574/PS.2020.69.72.
8. Danylov AA, Shulga OV, Gorelik VV. (2016). The mechanism of formation and clinical course of pronation foot deformity in children bearing cerebral palsy. *Surgery of Ukraine*. 4 (60): 18–23.
9. Danylov AA, Abdalbarie D, Gorelik VV. (2017). Orthopedic alignment of pronation foot deformity in children with cerebral palsy. *Pediatric Surgery*. 1 (54): 58–64. [Данилов ОА, Абдалбарі Д, Горелік ВВ. (2017). Ортопедична корекція пронаційних деформацій стоп у дітей з церебральним паралічем. *Хірургія дитячого віку*. 1 (54): 58–64].
10. Dussa CH, Döderlein L, Forst R et al. (2017). Management of Severe Equinovagis in Patients With Cerebral Palsy by Naviclectomy in Combination With Midfoot Arthrodesis. *Foot Ankle International* 38 (9): 1011–1019.
11. Grice DS. (1952). An extra-articular arthrodesis of subastragal joint for correction of paralytic flat feet in children. *J. Bone Joint surgery Americ*. A (4): 927–940.
12. Güven M, Abbas T, Akman B et al. (2016). Modified Grice-Green subtalar arthrodesis performed using a partial fibular graft yields satisfactory results in patients with cerebral palsy. *Journal of Pediatric Orthopaedics B*. 25 (2): 119–125.
13. Güven M. (2008). The results of the Grice subtalar extra-articular arthrodesis for pes planovalgus deformity in patients with cerebral palsy. *Acta Orthopaedica et Traumatologica Turcica*. 42 (1): 31–37.
14. Hoshko Vlu, Cheverda AI. (2018). Triple arthrodesis in the treatment of flat foot deformity in children with neuromuscular disorder. *Herald of orthopedics, traumatology and prosthetics*. 3: 49–56.
15. Huber M. (2013). What is the role of tendon transfer in the cavus foot? *Foot Ankle Clin*. 18 (4): 689–695.
16. Jakov J. (2009). Complications following correction of the planovalgus foot in cerebral palsy. *Acta Orthopedic. Belg*. 75 (3): 374–379.
17. Kadhim M. (2014). Pes planovalgus deformity in children with cerebral palsy: review article. *J. Pediatr. Orthop*. 23 (5): 400–405.
18. Mazis GA. (2012). Results of extra-articular subtalar arthrodesis in children with cerebral palsy. *Foot Ankle Int*. 33 (6): 469–474.
19. Ozan F, Doğar F, Gençer K et al. (2015). Symptomatic flexible flatfoot in adults: subtalar arthroereisis. *Therapeutics and Clinical Risk Management*. 11: 1597–1602.
20. Richie D. (2020). Biomechanics and Orthotic Treatment of the Adult Acquired Flatfoot. *Clin Podiatr Med Surg*. 37 (1): 71–89. URL: <https://doi.org/10.1016/j.cpm.2019.08.007>.
21. Sanchez AA. (1999). Subtalar staple arthroereisis for planovalgus foot deformity in children with neuromuscular disease. *J. Pediatr. Orthop*. 19 (1): 34–38.
22. Smith JC. (2021). Subtalar arthroereisis for the treatment of the symptomatic paediatric flexible pes planus: a systematic review. *EFORT Open Reviews*. 6; 2: 118–129.
23. Smith PA. (2000). Sta-Peg arthroereisis for treatment of the planovalgus foot in cerebral palsy. *Clinics in Podiatric Medicine and Surgery*. 17 (3): 459–469.
24. So E, Reb CW, Larson DR, Hyer CE. (2018). Medial Double Arthrodesis: Technique Guide and Tips. *J Foot Ankle Surg*. 57 (2): 364–369. URL: <https://doi.org/10.1053/2017>.
25. Umnov VV, Umnov DV. (2016). Errors and complications in surgical treatment of non-stable equino-plano-valgus foot deformity in patients with cerebral palsy, with use of the methods of extra-articular arthrodesis of the subtalar joint. *Pediatric Traumatology, Orthopedics and Reconstructive Surgery*. 4 (2): 24–28.
26. Vogt B, Toporowski G, Gosheger G et al. (2021). Subtalar Arthroereisis for Flexible Flatfoot in Children – Clinical, Radiographic and Pedobarographic Outcome Comparing Three Different Methods. *Children (Basel)*. 8 (5): 359.
27. Yu T, Yang Y, Yu G. (2011). Application progress of subtalar arthroereisis for the correction of pediatric flatfoot in children. *Zhongguo Xiu Fu Chong. Jian Wai Ke Za Zhi*. 25 (12): 1513–1516.

Відомості про авторів:

Данилов Олександр Андрійович – д.мед.н., проф. каф. дитячої хірургії НУОЗ України імені П.Л. Шупика; лікар ортопед-травматолог дитячий ДУ «Інститут педіатрії, акушерства і гінекології імені академіка О.М. Лук'янової НАМН України». Адреса: м. Київ, вул. Дорогожицька, 9. <https://orcid.org/0000-0002-4605-7032>.

Горелік Валерія Володимирівна – к.мед.н., доц. каф. дитячої хірургії НУОЗ України імені П.Л. Шупика. Адреса: м. Київ, вул. Дорогожицька, 9. <https://orcid.org/0000-0002-2702-7946>.

Шульга Олександр Володимирович – доктор філософії в галузі «Медицина», лікар ортопед-травматолог дитячий Київської обласної дитячої лікарні № 2. Адреса: Київська обл., м. Біла Церква, вул. Шолом-Алейхема, 46. <https://orcid.org/0000-0002-9962-2816>.

Стаття надійшла до редакції 15.03.2023 р., прийнята до друку 14.06.2023 р.

О.П. Джам, О.К. Слепов

Хірургічне лікування ізольованої та асоційованої природженої ректопромежинної нориці в дітей

Центр неонатальної хірургії вад розвитку та їх реабілітації ДУ «Інститут педіатрії, акушерства і гінекології імені академіка О. М. Лук'янової НАМН України», м. Київ

Paediatric Surgery(Ukraine).2023.2(79):58-65; doi 10.15574/PS.2023.79.58

For citation: Dzham OP, Slepov OK. (2023). Surgical treatment of isolated and associated congenital rectoperineal fistura in children. Paediatric Surgery (Ukraine). 2 (79): 58-65. doi: 10.15574/PS.2023.79.58.

Природжені аноректальні вади розвитку (ПАВР) включають низку різноманітних варіантів, які різняться анатомо-функціональними особливостями. Одним із таких варіантів є ректопромежинна нориця (РПН).
Мета – оцінити результати хірургічного лікування природженої РПН у дітей із використанням диференційованого підходу до діагностики і методів корекції ізольованої та асоційованої її форм.

Матеріали та методи. Досліджено 28 пацієнтів з РПН, що становило 18,2% усіх пролікованих ПАВР: хлопчиків – 18 (64,3%), дівчаток – 10 (35,7%). Проведено верифікацію основного захворювання і асоційованих з ним вад розвитку на основі клініко-інструментальних методів дослідження. Ізольовану аноректальну мальформацію (АРМ) діагностовано у 15 (53,6%) дітей, хлопчиків – 8 (53,3%), дівчаток – 7 (46,7%), та асоційовану – у 13 (46,4%) пацієнтів, хлопчиків – 10 (76,9%), дівчаток – 3 (23,1%).

Результати. Одноетапне хірургічне лікування проведено 2 (7,1%) пацієнтам з асоційованими АРМ. Етапне хірургічне лікування з виведенням колостоми і аноректопластиком виконано 26 (92,9%) дітям. Передньосагітальну аноректопластику проведено 14/26 (53,8%) дітям: 10 (71,4%) хлопчикам, 4 (28,6%) дівчаткам; мінімальну задньосагітальну – 26,9% (7/26): 2 (28,6%) хлопчикам, 5 (71,4%) дівчаткам; задньосагітальну за Пеня виконано 19,2% (5/26) дітям, і тільки хлопчикам. Третій етап лікування – закриття стоми з локального доступу. Зняття колостоми і формування анастомозу кінець-до-кінця проведено 25 (96,1%) пацієнтам, без ускладнень.

Висновки. Використання диференційованого підходу до діагностики та методів аноректопластики, а також застосування комплексу реабілітаційного лікування при ізольованій та асоційованій формах АРМ дали змогу отримати хороші результати у 81,5% та задовільні – у 18,5% дітей. Вибір тактики хірургічної корекції РПН повинен бути індивідуальним для кожного пацієнта, з урахуванням анатомо-функціональних особливостей вади, статі та наявності певного спектра асоційованих мальформацій.

Дослідження виконано відповідно до принципів Гельсінської декларації. Протокол дослідження ухвалено Локальним етичним комітетом зазначеної в роботі установи. На проведення досліджень отримано інформовану згоду пацієнтів.

Автори заявляють про відсутність конфлікту інтересів.

Ключові слова: природжена аноректальна вада розвитку, ректопромежинна нориця, асоційовані мальформації, хірургічна тактика, передньосагітальна аноректопластика, задньосагітальна аноректопластика, діти, дівчатка, хлопчики.

Surgical treatment of isolated and associated congenital rectoperineal fistura in children

O.P. Dzham, O.K. Slepov

Center for neonatal surgery for malformations and their rehabilitation SI «Institute of Pediatrics, Obstetrics and Gynecology named after academician O.M. Lukyanova of the NAMS of Ukraine», Kyiv

Congenital anorectal malformations (CARM) include a number of different options that differ in their anatomical and functional features. One of these options is rectoperineal fistula (RPF).

Purpose – to evaluate the results of surgical treatment of congenital RPF in children, using a differentiated approach to diagnosis and methods of correction of its isolated and associated forms.

Materials and methods. The study included 28 patients with RPF, which accounted for 18.2% of all treated CARM: boys – 18 (64.3%), girls – 10 (35.7%). Verification of the main disease and associated developmental defects was carried out on the basis of clinical and instrumental research methods. Isolated anorectal malformation (ARM) was diagnosed in 15 (53.6%) children, 8 (53.3%) boys, 7 (46.7%) girls, and associated – in 13 (46.4%) patients, 10 (76.9%) boys, 3 (23.1%) girls.

Results. One-stage surgical treatment was performed in 2 (7.1%) patients with associated ARM. Staged surgical treatment, with colostomy removal and anorectoplasty, was performed in 26 (92.9%) children. Anterosagittal anorectoplasty was performed in 14/26 (53.8%) of children: 10 (71.4%) boys, 4 (28.6%) girls; minimal posterior sagittal – in 26.9% (7/26): 2 (28.6%) boys, 5 (71.4%) girls; posterior sagittal according to Pen, applied in 19, 2% (5/26), and only in boys. The third stage of treatment included closing the stoma from local access. Removal of the colostomy and formation of an end-to-end anastomosis was performed in 25 (96.1%) patients without complications.

Conclusions. The use of a differentiated approach to diagnostics and methods of anorectoplasty, as well as the use of a complex of rehabilitation treatment for isolated and associated forms of ARM, allowed to obtain good results – in 81.5% and satisfactory results – in 18.5% of children. The choice of tactics for surgical correction of RPF should be individual for each patient, considering the anatomical and functional features of the defect, gender and the presence of a certain range of associated malformations.

The research was carried out in accordance with the principles of the Helsinki Declaration. The study protocol was approved by the Local Ethics Committee of all participating institutions. The informed consent of the patient was obtained for conducting the studies.

No conflict of interests was declared by the authors.

Keywords: congenital anorectal malformation, rectoperineal fistula, associated malformations, surgical tactics, anterior sagittal anorectoplasty, posterior sagittal anorectoplasty children, girls, boys.

Вступ

Природжені аноректальні вади розвитку (ПАВР) у дітей виявляються з частотою 1 на 4000–5000 живонароджених і різняться різноманітними анатомо-функціональними варіантами, одним з яких є ректопромежинна нориця (РПН) [4].

За даними літератури, РПН виявляється у 35,3% пацієнтів із ПАВР, у тому числі серед хлопчиків – 71,4%, серед дівчаток – 28,6% [9].

Результати хірургічного лікування РПН недостатньо висвітлені в літературі, оскільки в більшості досліджень вони наведені в групі з іншими ПАВР і, найчастіше, з ректовестибулярною норицею [5,15]. Так склалося історично тому, що для оцінки результатів використовували різні класифікації [1]. Починаючи з 1970 р., надавали перевагу Мельбурнській класифікації [11], за якою виділено: високі, проміжні та низькі ПАВР, і до якої віднесено РПН [12]. На Другому всесвітньому конгресі дитячих хірургів, у 1984 р., F. D. Stephens і E. Smith запропоновано розгорнуту класифікацію ПАВР [17]. У ній РПН віднесено до низьких ПАВР під визначенням «анально-шкірна нориця». Також до групи низьких аноректальних мальформацій (АРМ) у дівчаток віднесено: ановестибулярну норицю та анальний стеноз, а у хлопчиків – анальний стеноз. На Третій міжнародній конференції з розроблення стандартів лікування ПАВР кардинально змінено останню класифікацію, вилучено терміни «низький», «проміжний» і «високий», а також відмінності між аномаліями жіночої та чоловічої статі. У класифікації Krickbeck (2005 р.) виділено рідкісні (регіональні) варіанти та основні клінічні групи, однією з яких

є промежинна нориця. Причиною прийняття такої класифікації була велика складність у порівнянні результатів різних операцій за попередньою класифікацією Wingspread [9]. Починаючи з 2007 р., у класифікації A. Pena [8] зроблено спроби об'єднати дефекти, що мають загальні діагностичні, терапевтичні та прогностичні характеристики. Автором виділено несиндромальні та синдромальні аноректальні вади розвитку.

Типову корекцію РПН проводять при виконанні задньосагітальної аноректопластики (ЗСАРП) за Пеня з або без захисної колостоми, протягом перших 6 місяців життя, щоб уникнути розширення прямої та товстої кишок [7]. За іншими даними, ранню корекцію вади визначають, як проведену в перші 7 днів життя дитини, а затримку хірургічного лікування – якщо воно відбувається між 6 тижнем і 8 місяцем життя. Автори вважають, що це – широкий, але розумний проміжок часу для планової відкладеної корекції [5].

Останнім часом все більше з'являється повідомлень про виконання в пацієнтів із РПН первинної одноетапної або етапної передньосагітальної аноректопластики (ПСАРП). Однак цих повідомлень недостатньо для проведення великих порівняльних досліджень для оцінювання результативності їхнього використання при РПН у дітей [3,6,18].

Тому аналіз етапності лікування з використанням різних методик хірургічної корекції ізольованої та асоційованої АРМ робить дане дослідження актуальним.

Мета дослідження – оцінити результати хірургічного лікування природженої РПН у дітей з викорис-

Оригінальні дослідження. Колопроктологія

танням диференційованого підходу до діагностики і методів корекції ізольованої та асоційованої форм.

Матеріали та методи дослідження

У відділенні хірургічної корекції природжених вад розвитку в дітей ДУ «Інститут педіатрії, акушерства і гінекології імені академіка О. М. Лук'янової НАМН України» за період 1998–2022 р. проліковано 154 пацієнти з ПАВР, серед яких РПН було 18,2% (n=28).

Верифікацію основної патології – АРМ із РПН та асоційованих із нею вад розвитку здійснено на підставі комплексного обстеження пацієнтів із використанням загальноклінічних, лабораторних та інструментальних методів дослідження: ультразвукових (органів черевної порожнини, малого таза, заочеревинного простору та промежини, ехокардіографії, нейросонографії), рентгенологічних (оглядової рентгенографії органів черевної порожнини, у прямій та боковій проекціях, фіслюлографії, іригографії), комп'ютерної томографії, магнітно-резонансної томографії, електрокардіографії, а також консультацій педіатра, невролога, генетика та інших спеціалістів, за необхідності.

Ізольовану АРМ діагностовано в 15 (53,6%) дітей, асоційовану – у 13 (46,4%). У хлопчиків асоційовану АРМ виявлено у 55,6% (10/18), ізольовану – у 44,4% (8/18) випадках. У дівчаток у 1,3 раза переважала ізольована АРМ – 70,0% (7/10) над асоційованою, яку діагностовано лише в 30,0% (3/10) дітей.

Одноетапне хірургічне лікування проведено 2 (7,1%) пацієнтам. Етапне лікування, з виведенням колостоми і аноректопластиком: передньосагітальною – 53,8% (14/26); мінімальною задньосагітальною – 26,9% (7/26); задньосагітальною за Пеня – 19,2% (5/26), виконано 26 (92,9%) дітям. Зняття колостоми і формування анастомозу кінець-до-кінця – 25 пацієнтам 1 дитина знаходиться на етапі закриття стоми). Термін післяопераційного спостереження в цих дітей становив 1–3 роки.

Розрахункову і статистичну обробку результатів дослідження виконано за допомогою пакетів прикладних програм «Microsoft Office Excel 2010» та «Statistica 10.0» на персональному комп'ютері. Оцінку статистичної значущості різниці між порівнюваними групами проведено за U-критерієм Манна-Уїтні (Mann-Whitney U-test). Значення $p < 0,05$ прийнято достовірними.

Дослідження виконано відповідно до принципів Гельсінської декларації. Протокол дослідження ухвалено Локальним етичним комітетом зазначеної

в роботі установи. На проведення досліджень отримано інформовану згоду батьків дітей.

Результати дослідження та їх обговорення

За результатами дослідження РПН діагностовано – у 18,2% (28/154) дітей з ПАВР, зокрема, у 64,3% (18/28) хлопчиків та 35,7% (10/28) дівчаток.

У хлопчиків, у яких діагностовано асоційовану АРМ (55,6% (10/18) випадків), виявлено такі природжені аномалії. Пацієнт №1 – правобічний крипторхізм. Пацієнт №2 – первинна ідіопатична трахеомалія. Пацієнт №3 – гіпоплазія куприка. Пацієнт №4 – клиноподібні хребці в грудному та крижовому відділі хребта, деформація грудної клітки, гіпоплазія куприка; піелоектазія лоханки правої нирки. Пацієнт №5 – деформація хребта, грудної клітки, грудни, ребер, агенезію куприка; правобічний крипторхізм, правобічний мегауретер, аномальна форма сечового міхура. Пацієнт №6 – дефект міжшлункової перетинки (ДМШП); аномалія повік – птоз верхньої повіки праворуч. Цьому пацієнтові проведено хірургічну корекцію вади серця до аноректопластики. Пацієнт №7 – промежинна гіпоспадія, двобічний крипторхізм, розщеплення калитки та передньої промежини; агенезія куприка. Пацієнт №8 – нефроптоз праворуч; судинні мальформації – гемангіома крижово-куприкової ділянки і промежини. Пацієнт №9 – деформація грудної клітки; нефроптоз і гідронефроз лівої нирки I-II ст.; сенсоневральна туговухість 4-го ступеня ліворуч (діагностовано в періоді реабілітації); гемангіоми в ділянці грудей та калитки. Пацієнт №10 – агенезія куприка, гіпоплазія S5; пухлина крижово-куприкової ділянки – ліпома (повний синдром Курраріно).

У дівчаток, у яких діагностовано асоційовану АРМ (30,0% (3/10) випадків), виявлено такі природжені аномалії. Пацієнтка №11 – ДМШП не оперована. Пацієнтка №12 – природжена двобічна атрофія зорових нервів і дегенерація сітківки. Слід зазначити, що стан цієї дитини після народження поглибило пологове пошкодження хребта і спинного мозку, підвивих СІ-СІІ хребців ліворуч, синдром порушення рухових функцій, синдром дезадаптації серцево-судинної системи. Тому первинну аноректопластику відтерміновано до 5-місячного віку. Пацієнтка №13 – атрофія обох зорових нервів, амавроз центрального генезу; омфалоцеле малих розмірів (пластику дефекту проведено на другу добу життя, за місцем проживання); гідроцефалія (діагностовано на етапах лікування) – вентрикуло-перитонеальне шунтування проведено в 6-місячному віці.

Таблиця 1

Характеристика асоційованих аноректальних мальформацій за органами і системами та за статтю, абс. (%)

Системи і органи	Стать дитини		Усього
	хлопчики (n=10)	дівчатка (n=3)	
Серцево-судинна	1 (10,0)	1 (30,0)	2 (15,4)
Сечостатева	6 (60,0)	–	6 (46,1)
Опорно-руховий апарат	6 (60,0)	–	6 (46,1)
Судинні мальформації (гемангіоми)	2 (20,0)	–	2 (15,4)
Орган зору	–	2 (66,7)	2 (15,4)
Орган слуху	1 (10,0)	–	1 (7,7)
Центральна нервова система (гідроцефалія)	–	1 (33,3)	1 (7,7)
Дихальна	1 (33,3)	–	1 (7,7)
Вада повік (птоз)	1 (10,0)	–	1 (7,7)
Пухлина крижово-куприкової ділянки	1 (10,0)	–	1 (7,7)
Вада передньої черевної стінки (омфалоцеле)	–	1 (33,3)	1 (7,7)

Таблиця 2

Характеристика пацієнтів за етапністю і методикою проведення хірургічного лікування при ізольованій та асоційованій аноректальних мальформаціях, абс. (%)

Етапність та методика хірургічної корекції		Ізольована АРМ (n=15)	Асоційована АРМ (n=13)	Усього	
Одноетапна ПСАРП		–	1 (50,0)	1 (50,0)	2 (7,1)
Одноетапна мінімальна ЗСАРП		–	1 (50,0)	1 (50,0)	
I	Кінцева стома	12 (80,0)	7 (63,6)	19 (73,1)	26 (92,9)
	Двостовбурова стома	2 (13,3)	1 (9,1)	3 (11,5)	
	Петлева стома	1 (6,7)	3 (27,3)	4 (15,4)	
II	ПСАРП	8 (53,3)	6 (54,5)	14 (53,8)	26 (92,9)
	Мінімальна ЗСАРП	5 (33,3)	2 (12,2)	7 (26,9)	
	ЗСАРП за Пеня	2 (13,4)	3 (27,3)	5 (19,2)	
III	Закриття стоми	15 (100%)	10 (90,9)	25 (89,3)	25 (89,3)

Примітки: ПСАРП – передньосагітальна аноректопластика; ЗСАРП – задньосагітальна аноректопластика.

За результатами аналізу групи дітей з асоційованими АРМ за органами і системами та за статтю, тільки вади серцево-судинної системи діагностовано в обох групах – 15,4% пацієнтів: у хлопчиків – 10% (1/10), дівчаток – 30% (1/3). Інші природжені мальформації різнились і мали чітку залежність від статі. Так, у хлопчиків були вади сечостатевої системи – 46,1%, опорно-рухового апарату – 46,1%, дихальної системи (трахеомаліяція) – 7,7%, органа слуху – 7,7%, повік (птоз) – 7,7%, пухлина крижово-куприкової ділянки – 7,7%. У дівчаток спостерігалися вади органа зору – 15,4%, центральної нервової системи (гідроцефалія) – 7,7%, передньої черевної стінки (омфалоцеле) – 7,7% (табл. 1).

Класичним хірургічним лікуванням ПАВР із РПН є трьохетапне лікування. За даними літератури, колостомію рекомендовано виконувати усім дітям, а методику для корекції – задньосагітальну анорек-

топластику за Пеня [4]. На тепер тактика лікування змінюється, і з'являються роботи про застосування одноетапної корекції вади та використання як задньосагітальної, так і передньосагітальної аноректопластики [3,18].

У нашому дослідженні важливе значення приділено особливостям вади та наявності певного спектра асоційованих мальформацій у кожного пацієнта. Завершено хірургічну корекцію проведено 27 дітям, та 1 хлопчиків – тільки I і II етап (без ускладнень). У таблиці 2 наведено дані про етапність і методики проведення хірургічного лікування при ізольованій та асоційованій АРМ.

Одноетапне хірургічне лікування проведено 2 (7,1%) дітям зі складними асоційованими вадами розвитку. Серед них дівчинці у віці 5 місяців проведено первинну передньосагітальну аноректопластику (пацієнтка №12); і хлопчиків, на другу добу

Оригінальні дослідження. Колопроктологія

життя, – первинну мінімальну задньосагітальну аноректопластику (пацієнт №4).

Етапну корекцію виконано 26 (92,9%) дітям (при ізольованій формі АРМ – 57,7% (15/26), асоційованій – 42,3% (11/26)).

На I етапі корекції проведено виведення колостоми: кінцевої – 73,1%, двостовбурової роз'єднувальної – 11,5%, двостовбурової петлевої – 15,4% пацієнтів. Віковий діапазон при проведенні I етапу лікування у 25 пацієнтів коливався від 1 доби до 1 року 7 міс., середній вік – 90 ± 82 доби (із дослідження вилучено 1 хлопчика з пізно діагностованою норицею – у 5 років 8 міс.). При ізольованій формі вади середній вік оперованих дітей становив 74 ± 56 діб, а при асоційованій – 63 ± 58 діб. За результатами аналізу віку оперованих дітей залежно від статі виявлено, що в хлопчиків середній вік становив 49 ± 43 доби, а в дівчаток – 162 ± 132 доби.

За отриманими даними, РПН, що не пропускає буж Гегара №6–7, вважається вузькою, і використання в цих пацієнтів бужування та очисних клізм не ефективне і навіть шкідливе. Воно лише спричиняє травмування та рубцювання навколишніх тканин, дискомфорт у дитини, а в подальшому призводить до неповного випорожнення кишечника і формування мегаректум [2].

Для забезпечення достатньої санації дистального відділу кишечника у 7 (26,9%) пацієнтів із вузькими норицями виведено двостовбурову колостому. Потреба у формуванні таких сигмостом була тільки в хлопчиків. Причому при ізольованій АРМ проведено двостовбурову роз'єднувальну ($n=2$), петлеву ($n=1$), а при асоційованій – петлеву сигмостому ($n=2$), петлеву трансверзостому ($n=1$) (проведено за місцем проживання) (пацієнт №7). При широкій РПН перевагу надано кінцевій сигмостомі, яку виведено у 80,0% (12/19) дітей з ізольованою АРМ та у 53,8% (7/19) з асоційованою формою вади.

На II етапі лікування виконано коригувальну пластику вади, яка включала циркулярну мобілізацію норицевого отвору і доповнювалася різними сагітальними доступами на промежині. Віковий діапазон на момент проведення II етапу лікування, у 24 пацієнтів, становив від 1 міс. до 2 років 2 міс., у середньому – 263 ± 163 доби (із дослідження вилучено 3 хлопчиків, у яких корекція була затримана не тільки за медичними показаннями, але й обставинами, що склалися 1 дитина – 3 роки 11 міс., 1 дитина – 5 років 10 міс., 1 дитина – 7 років). Водночас при ізольованій формі вади середній вік становив 208 ± 117 діб, а при асоційованій – 220 ± 76 діб. У хлоп-

чиків середній вік на момент II етапу операції становив 152 ± 66 діб, а в дівчаток – 306 ± 135 діб.

Передньосагітальну аноректопластику проведено 53,8% (14/26) дітей – 10 (71,4%) хлопчиків, 4 (28,6%) дівчинки. Мінімальну задньосагітальну аноректопластику (без розсічення пуборектальної петлі) виконано у 26,9% (7/26) випадках – 2 (28,6%) хлопчикам і 5 (71,4%) дівчаткам. Класичну задньосагітальну аноректопластику за Пеня застосовано у 19,2% (5/26) пацієнтів, причому тільки в хлопчиків.

Особливістю проведення коригуючих операцій при РПН є обмежена зона доступу, а норицевий отвір та пряма кишка знаходяться з одного боку близько до анального сфінктерного комплексу, а з іншого – до уретри (у хлопчиків) або до задньої стінки піхви (у дівчаток) [10,13,14].

У пацієнтів з ізольованою АРМ передньосагітальну аноректопластику було можливо виконати в 53,3% (8/15) дітей. Більшість із них становили хлопчики – 62,5%. Мінімальну задньосагітальну аноректопластику зроблено у 33,3% (5/15) випадків; переважали дівчатка – 80,0%. При асоційованій формі передньосагітальну аноректопластику виконано у 46,1% (6/11) випадків. Як і при ізольованій формі, переважали хлопчики – 83,3%. Мінімальну задньосагітальну аноректопластику проведено у 18,2% (2/11) випадків: у 1 хлопчика (пацієнт №7) і 1 дівчинки (пацієнтка №11). Вибір методики операції в хлопчиків і дівчаток обумовлений особливістю анатомічної будови промежини відповідно до статі.

Застосування задньосагітальної аноректопластики за Пеня як при ізольованій, так і при асоційованій формах РПН мало абсолютні показання: високе виділення нориці, пластика прямої кишки, симультантне видалення пухлини. Недоліком цієї операції при РПН є значна інтраопераційна травматичність тканин промежини та сфінктерного комплексу за рахунок великого операційного доступу, що потребує значного досвіду хірурга для ретельного анатомічного відновлення усіх структур [16].

Слід зазначити, що в групі пацієнтів з ізольованою вадою класична задньосагітальна аноректопластика за Пеня була необхідною лише в 13,4% (2/15) випадків, тільки в хлопчиків (із тубулярною серединною норицею передньої промежини та калитки і вузькою, довгою ректальною норицею ($n=1$); а також при пізно діагностованій ПАВР, коли етапне лікування розпочато у віці 5 років, а аноректопластику доповнено пластикою прямої кишки з її клиноподібною резекцією.

При асоційованій формі задньосагітальну аноректопластику за Пеня виконано у 27,3% (3/11) ді-

Таблиця 3

Порівняльна характеристика вікового діапазону пацієнтів залежно від етапу хірургічного лікування, форми аноректальних мальформацій та статі

Етап лікування	Пацієнти з ПАВР	Кількість пацієнтів	Вік дітей (доби)	p
I	Усі діти з ізольованою ПАВР	15	74±56	0,67
	Усі діти з асоційованою ПАВР	10	63±58	
	Хлопчики з ізольованою	7	36±29	0,05
	Дівчатка з ізольованою	7	186±148	
	Хлопчики з асоційованою	9	61±53	0,90
	Дівчатка з асоційованою	2	76±74	
	Усі хлопчики з ПАВР	16	49±43	0,06
	Усі дівчатка з ПАВР	9	162±132	
II	Усі діти з ізольованою ПАВР	14	208±117	0,32
	Усі діти з асоційованою ПАВР	9	220±76	
	Хлопчики з ізольованою	7	116±48	0,03
	Дівчатка з ізольованою	7	300±163	
	Хлопчики з асоційованою	7	189±61	0,05
	Дівчатка з асоційованою	2	330±30	
	Усі хлопчики з ПАВР	14	152±66	0,02
	Усі дівчатка з ПАВР	9	306±135	
III	Усі діти з ізольованою ПАВР	14	293±131	0,36
	Усі діти з асоційованою ПАВР	9	323±93	
	Хлопчики з ізольованою	7	208±79	0,11
	Дівчатка з ізольованою	7	381±168	
	Хлопчики з асоційованою	7	291±78	0,44
	Дівчатка з асоційованою	4	345±135	
	Усі хлопчики з ПАВР	14	303±86	0,06
	Усі дівчатка з ПАВР	9	393±151	

Примітка: ПАВР – природжені аноректальні вади розвитку.

тей, також тільки в хлопчиків: із множинними асоційованими вадами кісткової системи (пацієнт №4); при пізньому проведенні аноректопластики у віці 3 років 11 міс., доповненої клиноподібною резекцією прямої кишки (пацієнт №6); при повному синдромі Курраріно, де під час проведення аноректопластики видалено пухлину (ліпому) промежини (пацієнт №10).

На III етапі лікування виконано закриття стоми з локального доступу. Зняття колостоми і формування анастомозу кінець-до-кінця проведено 25 (96,1%) пацієнтам, без ускладнень. Один хлопчик з асоційованою формою ПАВР (пацієнт №7) дотепер знаходиться на етапі закриття стоми. Відтермінування в нього радикальної операції до 7-річного віку пов'язане з етапними операціями асоційованих вад розвитку та сімейними обставинами.

Віковий діапазон при проведенні III етапу лікування у 23 пацієнтів був від 2,5 міс. до 2 років 5 міс., у середньому – 305±116 діб. Із дослідження вилучено

2 хлопчики: 4 роки 2 міс., 6 років 1 міс. у зв'язку з пізнім проведенням лікування, що відтерміновано не за медичними показаннями. При ізольованій формі вади середній вік дітей становив 293±131 добу, а при асоційованій формі вади – 323±93 доби. У хлопчиків середній вік становив 303±86 діб, а в дівчаток – 393±151 добу.

При ізольованій формі АРМ I етап хірургічного лікування достовірно ($p=0,05$) раніше проводився у групі хлопчиків, що обумовлювалося діаметром норичі і призводило до недостатнього випорожнення, навіть у разі використання бужування та очисних клізм. Відповідно більш ранній початок корекції вади у групі хлопчиків з ізольованою формою достовірно ($p=0,03$) зменшив віковий проміжок між I і II етапами, а також достовірно ($p=0,02$) скоротив віковий діапазон в усій групі хлопчиків як з ізольованою, так і з асоційованою АРМ. Достовірної закономірності в різниці за статтю у групі асоційованих АРМ на усіх етапах лікування не виявлено.

Оригінальні дослідження. Колопроктологія

Таблиця 4

Результати лікування ректопромежної нориці, абс. (%)

Час спостереження	Результати лікування			Усього
	хороші	задовільні	незадовільні	
До 1 року	16 (59,3)	11 (40,7)	–	27 (100)
1–3 роки	22 (81,5)	5 (18,5)	–	27 (100)

Порівняльний аналіз груп пацієнтів залежно від етапу хірургічного лікування, форм АРМ і статі наведено в таблиці 3.

Ранній післяопераційний період у групі ізольованих АРМ проходив без ускладнень, а в групі асоційованих АРМ ускладнився неспроможністю анастомозу з ретракцією зведеної кишки (пацієнт №5). Дитині проведено повторну задньосагітальну аноректопластику за Пеня та закриття стоми із задовільним результатом.

Усім оперованим дітям проведено вікову реабілітацію, спрямовану на поліпшення евакуаторної функції неоректум та функціональної спроможності анального сфінктера. На етапах реабілітаційного лікування проведено оцінку функціональних результатів у терміни: до 1 року та від 1 до 3 років (табл. 4).

Після одноетапних операцій, у термін до 1 року, задовільний результат відмічено в 1 (50%) хлопчика, хороший – в 1 (50%) дівчинки. Через 1–3 роки в обох (100%) пацієнтів результат добрий.

Після етапної корекції РПН встановлено такі результати до 1 року при ізольованій формі: хороші – у 67,7% (10/15), задовільні – у 33,3% (5/15) дітей, а при асоційованій: хороші – у 50,0% (5/5), задовільні – у 50,0% (5/5). При порівнянні за статтю – у хлопчиків: хороші – у 75,0%, задовільні – у 25,0%; у дівчаток: хороші – у 44,4%, задовільні – у 55,6% (більше обумовлені асоційованими вадами).

Усім дітям продовжено реабілітаційне лікування (контрольні огляди кожні 3–6 місяців). Через 1–3 роки: при ізольованій формі – хороші результати поліпшилися на 19% та становили 86,7% (13/15), а задовільні – 13,3% (2/15); при асоційованій – результати поліпшилися тільки на 10%: хороші – у 60,0% (6/10), задовільні – у 40,0% (4/10) пацієнтів. За даними порівняння за статтю, результати поліпшилися тільки в групі дівчаток на 33,4% і становили: хороші – у 77,8%, задовільні – у 22,2%.

Загальні віддалені функціональні результати після корекції РПН оцінено у 27 пацієнтів. До 1 року хороші результати були в 59,3% (16/27), задовільні – у 40,7% (11/27) випадках. Після проведення післяопераційної реабілітації, через 1–3 роки, хороші результати поліпшилися на 22,2% і становили 81,5% (22/27), а задовільні – 18,5% (5/27).

Висновки

Діагностика в дітей з ПАВР та РПН повинна бути комплексною, що в наведеному дослідженні дало змогу діагностувати ізольовану АРМ у 53,6% дітей, асоційовану АРМ – у 46,4% пацієнтів.

Вибір тактики хірургічної корекції РПН повинен бути індивідуальним для кожного пацієнта з урахуванням анатомо-функціональних особливостей вади, статі та наявності певного спектра асоційованих мальформацій.

Переважає надаеться етапному лікуванню. Термін виконання I етапу залежить від діаметра нориці, стану пацієнта та асоційованих мальформацій. У пацієнтів із широкою РПН доцільно застосовувати кінцеву сигмостому, а при вузькій (зокрема в хлопчиків) слід виводити двостовбурову роз'єднувальну або петлеву колостому.

Проведення передньосагітальної і мінімальної задньосагітальної аноректопластики дає змогу зменшити розмір хірургічного доступу, максимально зберегти іннервацію структур промежини, що, своєю чергою, у післяопераційному періоді сприяє поліпшенню функції анальних сфінктерів і ректальної чутливості, а також забезпечує хороший косметичний результат. Абсолютними показаннями до застосування задньосагітальної аноректопластики за Пеня при РПН є: високе виділення нориці, пластика прямої кишки, симультантне видалення пухлини.

Використання диференційованого підходу до діагностики та методів аноректопластики, а також застосування комплексу реабілітаційного лікування при ізольованій та асоційованій формах АРМ дало змогу отримати хороші результати у 81,5%, а задовільні – у 18,5% дітей.

Автори заявляють про відсутність конфлікту інтересів.

References/Література

- Dzham O, Slipev O. (2020). Relevant problems of classification of anorectal malformations in children in modern conditions (literature review). Paediatric Surgery. Ukraine. 3 (68): 41–48. [Джам ОП, Сліпов ОК. (2020). Актуальні проблеми класифікації аноректальних вад розвитку в дітей у сучасних умовах (огляд літератури). Хірургія дитячого віку. 3 (68): 41–48]. doi: 10.15574/PS.2020.68.41.
- Dzham OP, Slipev OK, Soroka VP. (2022). Choice of tactics surgical treatment of congenital anorectal malformation with rec-

- tovestibular fistula, in girls. Paediatric Surgery (Ukraine). 3 (76): 86–91. [Джам ОП, Слепов ОК, Сорока ВП. (2022). Вибір тактики хірургічного лікування природжених аноректальних вад розвитку з ректовестибулярною норницею в дівчаток. Хірургія дитячого віку (Україна). 3 (76): 86–91]. doi: 10.15574/PS.2022.76.86.
- Halleran DR, Coyle D, Kulaylat AN, Ahmadd H et al. (2022). The cutback revisited – The posterior rectal advancement anoplasty for certain anorectal malformations with rectoperineal fistula. J. Pediatr. Surg. 57: 85–88.
 - Holschneider AM, Hutson JM. (2006). Anorectal Malformations in Children. Embryology, Diagnosis, Surgical Treatment, Followup. Springer-Verlag Berlin Heidelberg: 480.
 - Irfan A, Hu A, Martin LY, Jelin EB, Garcia AV et al. (2021). Comparing 30-day outcomes between early versus delayed repair of anorectal malformations with perineal or rectovestibular fistulas: An analysis of the ACS NSQIP-Pediatric database. J. Pediatr. Surg. 56: 979–983.
 - Kumar B, Kandpal DK, Sharma SB, Agrawal LD et al. (2008). Jhamariya Single-stage repair of vestibular and perineal fistulae without colostomy. J. Pediatr. Surg. 43: 1848–1852.
 - Lai K, Hargis-Villanueva A, Velazco CS, Weidler EM et al. (2023). Early postoperative feeding in single-stage repair of anorectal malformation with vestibular or perineal fistula is not associated with increased wound complications. J. Pediatr. Surg. 58: 467–470.
 - Levitt MA, Pena A. (2007). Anorectal malformations. Orphanet J. of Rare Diseases. 2 (3): 1–13.
 - Nah SA, Ong CC, Lakshmi NK, Yap TL et al. (2012). Anomalies associated with anorectal malformations according to the Krickenbeck anatomic classification. J. Pediatr. Surg. 47: 2273–2278.
 - Negm MA. (2020). Short-term outcome of one-stage sphincter-saving anterior sagittal anorectoplasty in vestibular and perineal fistulae in female infants. Egypt J Surg. 39 (1): 199–205.
 - Pettersson Borg H. (2013). Bladder and bowel dysfunction in children with anorectal malformations. Institute of Clinical Sciences at Sahlgrenska Academy University of Gothenburg, Sweden: 68.
 - Qazil SH, Faruque AV, Khan MA, Saleem U. (2016). Functional Outcome of Anorectal Malformations and Associated Anomalies in Era of Krickenbeck Classification. J. of the College of Physicians and Surgeons Pakistan. 26 (3): 204–207.
 - Rassol N, Khan MA, Aslan M, Safdar A et al. (2014). Anterior sagittal anorectoplasty: the treatment of anorectal malformations in female children. Professional Med. J. 21 (5): 845–850.
 - Rentea RM, Halleran DR, Vilanova-Sanchez A, Lane VA, Reck CA et al. (2019). Diagnosis and management of a remnant of the original fistula (ROOF) in males following surgery for anorectal malformations. J. Pediatr. Surg. 54: 1988–1992.
 - Rocourt DV, Kulaylat AS, Kulaylat AN, Leung S et al. (2019). Primary Posterior Sagittal Anorectoplasty Outcomes for Rectovestibular and Perineal Fistulas Using an Accelerated Pathway: a Single Institution Study. J. Pediatr. Surg. 54: 1178–1781.
 - Sanal M, Renz O, Hechenleitner P, Häussler B. (2017). Preoperative evaluation, surgical strategy and long-term outcome of anorectal malformations in newborn period: Single center experience. Res. Rev. Insights. 1: 1–3.
 - Stephens FD, Smith ED, Paul NW. (1988). Anorectal malformations in children; update. March Dimes Birth Defect Foundation. Original series. New York. 24 (4): 1352–1361.
 - Zamir N. (2020). The early outcome of primary anterior sagittal approach for low anorectal malformations in female patients. Pak J Med Sci. 36 (3): 456–460.

Відомості про авторів:

Джам Олег Петрович – к.мед.н., ст.н.с. відділення хірургічної корекції природжених вад розвитку у дітей Центру неонатальної хірургії вад розвитку та їх реабілітації ДУ «ІПАГ імені акад. О. М. Лук'янової НАМН України». Адреса: м. Київ, вул. П. Майбороди, 8; тел. (044) 483–22–80. <https://orcid.org/0000-0003-0271-2936>.

Слепов Олексій Костянтинович – чл. – кор. НАМН України, лауреат Національної премії України імені Б. Патона, засл. лікар України, проф., керівник Центру неонатальної хірургії вад розвитку та їх реабілітації ДУ «ІПАГ імені акад. О. М. Лук'янової НАМН України». Адреса: м. Київ, вул. П. Майбороди, 8; тел. (044) 483–22–80. <https://orcid.org/0000-0002-6976-1209>.

Стаття надійшла до редакції 05.03.2023 р., прийнята до друку 14.06.2023 р.

J.P. Feleshtynsky, A.J. Noyes

Simultaneous treatment for anal fissure and hemorrhoids

Shupyk National Healthcare University of Ukraine, Kyiv

Paediatric Surgery(Ukraine).2023.2(79):66-70; doi 10.15574/PS.2023.79.66

For citation: Feleshtynsky JP, Noyes AJ. (2023). Simultaneous treatment for anal fissure and hemorrhoids. Paediatric Surgery (Ukraine). 2 (79): 66-70. doi: 10.15574/PS.2023.79.66.

When using surgical approach to treatment for combined anal fissure and hemorrhoids doctor always faces the question of whether to divide the procedure into two sequential stages or to perform a simultaneous surgical intervention, and in which cases one or the other should be done.

Purpose – to improve the results of treatment for patients with anal fissure in combination with chronic hemorrhoids by combining fissurectomy with transanal hemorrhoidal dearterialization (THD).

Materials and methods. 177 patients with combination of anal fissure and hemorrhoids were studied. The Group I (GI) – fissure excision and hemorrhoidectomy, 60 patients. The Group II (GII) – anal fissure excision without surgery for hemorrhoids, 60 patients. The Group III (GIII) – proposed method used, 57 patients. Laser Doppler flowmetry was performed to assess blood flow intensity in fissure area. The assessment of treatment outcomes in patients was based on the following criteria: pain intensity, urinary retention in early postoperative period, postoperative wound suppuration, disease recurrence, iatrogenic incontinence, duration of postoperative hospital stay. Qualitative parameters are presented as the absolute number of cases (n) and their percentage (%). Comparison of these parameters between groups was performed using the Pearson's χ^2 test and the Fisher's exact test. Statistical analysis was conducted by STATA 12.1 statistical package.

Results. Pain intensity: GI – 8 ± 1 , GII – 6 ± 2 , GIII – 4 ± 1 . Urinary retention: GI – 19 (31.6%), GII – 8 (13%), GIII – 6 (10.5%). Wound suppuration: GI – 5 (8.3%), GII – 1 (1.7%), GIII – 1 (1.7%). Hospital stay (days): GI – 6 ± 1.2 , GII – 4 ± 1.3 , GIII – 3 ± 1.1 . Fissure recurrences: GI – 5 (8.3%), GII – 2 (3.3%), GIII – 1 (1.7%). Hemorrhoid recurrence: GI – 6 (10%), GIII – 2 (3.5%). Iatrogenic incontinence: GI – 4 (6.7%), GII – 1 (1.7%), GIII – 0. Significant decrease in relative risk of complications (by 88%) in GIII compared with GI – OR=0.12 (0.04–0.29), $p=0.0001$, and a tendency to reduction of complication risk by 15% compared with GII – OR=0.85 (0.29–2.4), $p=0.734$ was observed. Blood flow intensity (flowmetry results) in GII and GIII was comparable.

Conclusions. Simultaneous anal fissure excision and THD can improve treatment outcomes. This method does not impair blood flow in the area of anal fissure. Proposed method is both radical and minimally invasive.

The research was carried out in accordance with the principles of the Helsinki Declaration. The study protocol was approved by the Local Ethics Committee of all participating institutions. The informed consent of the patient was obtained for conducting the studies.

No conflict of interests was declared by the authors.

Keywords: hemorrhoids, anal fissure, laser Doppler flowmetry, transanal hemorrhoidal dearterialization (THD), fissure excision.

Симультанне лікування анальної тріщини та геморою

Я.П. Фелештинський, А.Д. Ноес

Національний університет охорони здоров'я України імені П.Л. Шупика, м. Київ

У разі застосування хірургічного підходу до лікування анальної тріщини комбінованої з гемороєм перед лікарем завжди постає питання, чи розділяти процедуру на два послідовних етапи, чи проводити одночасне оперативне втручання, і в яких випадках слід робити те чи інше.

Мета – поліпшити результати хірургічного лікування пацієнтів із поєднанням анальної тріщини та гемороєм шляхом симультанного висічення тріщини і трансанальної гемороїдальної деартеріалізації (ТГД).

Матеріали та методи. Обстежено 177 пацієнтів із поєднанням анальної тріщини та гемороєм. Усі пацієнти поділені на групи: I група – висічення тріщини та гемороїдектомія, 60 пацієнтів. II група – висічення анальної тріщини без операції з приводу гемороєм, 60 пацієнтів. III група – оригінальний метод, 57 пацієнтів. Для оцінювання інтенсивності кровотоку в ділянці тріщини виконано лазерну доплерну флоуметрію. Результати лікування пацієнтів оцінено за такими критеріями: інтенсивність болювого синдрому, затримка сечі в ранньому післяопераційному періоді, частота виникнення нагноєння післяопераційної рани, рецидивів та інконтиненції, тривалість перебування пацієнта у стаціонарі після операції. Якісні параметри наведено у вигляді абсолютної кількості випадків (n) та їхньої частки у %. Порівняння цих параметрів між групами проведено з використанням критерію χ^2 Пірсона. Для кількісних ознак на попередньому етапі оцінено відповідність їх нормальному розподілу за критерієм Шапіро-Уїлка. Статистичний аналіз проведено з використанням статистичного пакету «STATA 12.1».

Результати. Інтенсивність болю: I група – 8 ± 1 , II група – 6 ± 2 , III група – 4 ± 1 . Затримка сечі: I група – 19 (31,6%), II група – 8 (13%), III група – 6 (10,5%). Нагноєння рани: I група – 5 (8,3%), II група – 1 (1,7%), III група – 1 (1,7%). Перебування в стаціонарі (дні): I група – $6 \pm 1,2$, II група – $4 \pm 1,3$, III група – $3 \pm 1,1$. Рецидив тріщини: I група – 5 (8,3%), II група – 2 (3,3%), III група – 1 (1,7%). Рецидив гемороєм: I група – 6 (10%), III група – 2 (3,5%). Інконтиненція: I група – 4 (6,7%), II група – 1 (1,7%), III група – 0. Узагальнена оцінка за частотою ускладнень свідчить про суттєве зниження відносного ризику ускладнень (на 88%) у III групі порівняно з I групою – OR=0,12 (0,04–0,29), $p=0,0001$, а також про тенденцію до зниження ризику ускладнень з II групою – OR=0,85 (0,29–2,4), $p=0,734$. Інтенсивність кровотоку (результати флоуметрії) в II та III групах була порівняною.

Висновки. Одночасне висічення анальної тріщини та ТГД може поліпшити результати лікування. Цей метод не порушує кровотоку в ділянці анальної тріщини. Запропонований метод одночасно є як радикальним, так і мініінвазивним.

Дослідження виконано відповідно до принципів Гельсінської декларації. Протокол дослідження ухвалено Локальним етичним комітетом усіх зазначених у роботі установ. На проведення досліджень отримано інформовану згоду пацієнтів.

Автори заявляють про відсутність конфлікту інтересів.

Ключові слова: гемороєм, анальна тріщина, лазерна доплерна флоуметрія, трансанальна гемороїдальна деартеріалізація (ТГД), видалення тріщини.

Introduction

According to various data, combined diseases of rectum are present in 20–30% of patients who come to a proctologist, with a stable trend towards an increase in their number [4,8,10]. Diagnosis and selection of treatment methods for combined diseases of the rectum represent a complex and still not fully understood problem [1,4,6].

Hemorrhoids and anal fissure occupy the first and the third places, respectively, in terms of frequency of occurrence among proctological diseases. According to various literary sources, the combination of chronic hemorrhoids with anal fissure is present in 55–70% of patients [1,7].

When using surgical treatment for combined diseases of the rectum, the doctor always faces the question of whether to divide the surgical intervention into two sequential stages or to perform a simultaneous surgical intervention for the combined pathology, and in which cases one or the other should be done [1,11].

Unfortunately, most minimally invasive interventions (ligation, infrared coagulation, etc.) are not radical and, as a result, patients often have to repeatedly seek medical help for complaints associated with hemorrhoids. At the same time, severe pain and a very long rehabilitation period after removal of hemorrhoidal nodes are a serious obstacle for patients and often become the main reason for refusing surgery. Transanal hemorrhoidal dearterialization has become an alternative to both classical

and minimally invasive interventions used to treat hemorrhoids, as it is both radical and minimally invasive at the same time. The essence of the method is to minimize trauma and reduce excessive blood supply to hemorrhoidal tissue [2,11,13].

Simultaneous surgical treatment of hemorrhoids and anal fissure increases the intensity of pain in the postoperative period, the patient's stay in the hospital, wound healing time, and increases the risk of postoperative wound infection, bleeding, incontinence, and stenosis [3,5,13].

Thus, the search for an optimal method of treating chronic hemorrhoids in combination with anal fissure remains relevant for both patients and proctologists.

Purpose of the study – to improve the results of treatment for patients with anal fissure in combination with chronic hemorrhoids by combining fissurectomy with transanal hemorrhoidal dearterialization.

Materials and methods of the study

A retrospective comparative analysis was conducted on the results of surgical treatment of 177 patients with chronic anal fissure located at the 6 o'clock position and chronic hemorrhoids stage II–IV. The study included 83 (45%) men and 94 (55%) women aged 19 to 75 years, with a mean age of 41 ± 7.5 (M $\pm\sigma$) years. All patients underwent surgery in Kiev Regional Clinical Hospital at the department of proctology in 2010–2013.

Оригінальні дослідження. Колопроктологія

Depending on the method of surgical treatment, patients were divided into three age- and gender-matched groups. The Group I consisted of 60 patients (28 men, 32 women, mean age 41.6 ± 7.2 years) who underwent Milligan–Morgan hemorrhoidectomy, removal of the anal fissure, posterior dosed sphincterotomy in 2010. The Group II consisted of 60 patients (29 men, 31 women, mean age 39.4 ± 6.8 years) who were operated for anal fissure without intervention for hemorrhoids in 2013. The Group III consisted of 57 patients (26 men, 31 women, mean age 41.3 ± 7.1 years) who underwent surgery for anal fissure and hemorrhoids using an original technique in 2013.

The essence of the original technique (Ukrainian patent for invention No. 120318 dated 11.11.2019) is as follows. The anal fissure is excised within healthy tissues, the mucous membrane of the anal canal is mobilized, a dosed sphincterotomy is performed, and the defect of the mucous membrane is sutured; under the control of a Doppler sensor, the terminal branches of a. rectalis superior at 1, 3, 5, 7, 9, and 11 o'clock positions are ligated, and if necessary, additional pexia of hemorrhoidal nodes is performed. Thus, the defect of the mucous membrane of the anal canal and the sphincter spasm are simultaneously eliminated, blood flow in the area of the previous fissure is improved, and the blood supply to the cavernous tissue of the hemorrhoidal nodes is reduced. As a result, the hemorrhoidal nodes decrease in size, recede, and no longer bother the patient, remaining in their physiological location with minimal trauma done to the anal canal.

In order to assess the intensity of blood flow and microcirculation in the area of the tissues affected by anal fissure, laser Doppler flowmetry [9,12] was performed on all patients in the Group II and III before the surgery, at 3 weeks, 3 months, and 1 year after the surgery.

All measurements were taken without prior bowel preparation with the patient lying on their left side with their legs bent at a 90-degree angle at the hip and knee joints. The examination room was maintained at a constant temperature of 22°C. To avoid excessive pressure and occlusion of the underlying tissues, all measurements were taken by a single physician on the anoderma in the 6 o'clock position. During the measurement, the probe was held by the physician manually.

The assessment of treatment outcomes in patients was based on the following criteria: pain intensity, urinary retention in early postoperative period, postoperative wound suppuration, disease recurrence, iatrogenic incontinence, duration of postoperative hospital stay.

Postoperative pain intensity was assessed using a Visual Analog Scale every 6 hours in the first day after sur-

gery, and the mean value of four assessments was recorded in the table.

Patients who had no urination in the first 6–8 hours after the surgery and had a painful and tense bladder on palpation were catheterized with a Foley urinary catheter, and the case was registered as urinary retention in the early postoperative period.

In the first 3–5 days after surgery, some patients experienced submucosal anal abscess, which was interpreted as postoperative wound suppuration.

Patients who had prolapse of hemorrhoidal nodes, bleeding and pain in the anal canal, presence of enlarged hemorrhoidal nodes and/or anal fissure during visual examination 6–12 months after the surgery were considered to be cases of disease recurrence.

Patients who complained of difficulties in gas and stool retention 6–12 months after the surgery, underwent sphincterometry using the Aminiev apparatus. Patients whose voluntary pressure was below 200 g and involuntary pressure was below 150 g were registered as cases of iatrogenic incontinence.

Statistics. Qualitative parameters are presented as the absolute number of cases (n) and their percentage (%). Comparison of these parameters between groups was performed using the Pearson's χ^2 test (for assessing the comparability of distributions in groups based on basic demographic and clinical characteristics) and the Fisher's exact test for small sample sizes (for treatment outcomes and complication rates).

For quantitative variables, the Shapiro–Wilk test was used to assess their normality on a preliminary stage. Descriptive statistics were presented as mean (M) and standard deviation (σ). Intergroup comparisons were made using the t-test and paired t-test to compare indicators over time if the data were normally distributed. If not, non-parametric statistics such as the Mann–Whitney test and the Wilcoxon test were used. The evaluation of results was carried out with a maximum error level of 5% ($p < 0.05$).

Statistical analysis was conducted using the licensed version of the STATA 12.1 statistical package.

Results

Treatment outcomes for patients who took part in the study are presented in table 1.

Table 2 presents the results of Laser Doppler Flowmetry, which was conducted to assess the blood flow and microcirculation in the area of anal fissure tissues in the Group II and III.

As seen from Table 1, the best treatment results were achieved in the Group III, where simultaneous removal of anal fissure and transanal hemorrhoidal dearterializa-

Table 1
Treatment outcomes

Indicators	Group I	Group II	Group III	PIII-I	PIII-II
Pain intensity, (points, $M \pm \sigma$)	8±1	6±2	4±1	0.006* (1)	0.373 (1)
Postoperative hospital stay, (days, $M \pm \sigma$)	6±1.2	4±1.3	3±1.1	0.068 (1)	0.558 (1)
Urinary retention, n (%)	19 (31.7%)	8 (13.3%)	6 (10.5%)	0.004* (2)	0.644 (2)
Wound suppuration, n (%)	5 (8.3%)	1 (1.7%)	1 (1.8%)	0.104 (2)	0.999 (2)
Incontinence, n (%)	4 (6.7%)	1 (1.7%)	0	–	–
Fissure recurrence, n (%)	5 (8.3%)	2 (3.3%)	1 (1.8%)	0.104 (2)	0.593 (2)
Hemorrhoid recurrence, n (%)	6 (10%)	–	2 (3.5%)	0.161 (2)	–
All complications, n (%)	39 (65.0%)	12 (20.0)	10 (17.5%)	0.0001* (2)	0.734 (2)
OR (95% CI)	OR _{III-I} =0.85 (0.29–2.4)			–	0.734 (2)
	OR _{III-II} =0.12 (0.04–0.29)			0.0001* (2)	–

Notes: p_{III-I} ; p_{III-II} – assessment of the statistical significance of the difference between the III and I, III and II groups * – $p < 0.05$, the difference is statistically significant, (1) – Mann-Whitney test, (2) – Fisher's criterion; OR (95% CI) – odds ratio and 95% confidence interval.

Table 2
Blood flow intensity ($M \pm \sigma$)

Group	Prior to surgery (mV)	3 weeks after surgery (mV)	3 months after surgery (mV)	1 year after surgery (mV)
Group II	421±103	824±98*	706±112*	701±99*
Group III	415±102	830±101*	696±110*	700±100*

Note: * – the difference is statistically significant ($p < 0.05$) compared to the period before the surgery (paired t-test).

tion were performed. By minimizing the surgical trauma of the anal canal, we were able to achieve a reduction in swelling of the operated anatomical structures. This, in turn, leads to improved trophism of the operated tissues, accelerates wound healing, patient rehabilitation, and their return to usual lifestyle.

Thus, in the early postoperative period, we were able to reduce the pain intensity from 8±1 points in the Group I to 4±1 points in the Group III ($p=0.006$), reduce the urinary retention from 31.7% in the Group I to 10.5% in the Group III ($p=0.004$). Wound suppuration (anal abscess), which occurred in 8.3% of patients in the Group I on days 3–5 after surgery, was reduced to 1.7% in the Group III ($p=0.104$). This is comparable to results obtained in surgical treatment for anal fissure alone (without hemorrhoids) in the Group II. Patients in the Group III stayed in the hospital for 3±1.1 days after the surgery, which is comparable to the result obtained in the Group II (4±1.3 days) and significantly less than in the Group I (6±1.2 days).

Distant results. In Group III, the frequency of recurrence of anal fissures was reduced to 1 (1.7%), and hemorrhoids to 2 (3.5%), compared to 5 (8.3%) and 6 (10%) in the Group I. The recurrence of anal fissures

in one patient of the Group III was eliminated conservatively. In the Group I, four patients with recurrent anal fissures had to undergo repeat surgery, and in one case it was eliminated conservatively. In both patients of the Group III with recurrent hemorrhoids it was eliminated by vacuum ligation of one node. The Group I had two patients with recurrent hemorrhoids where it was possible to eliminate the complication by vacuum ligation of two nodes, and four patients underwent repeat hemorrhoidectomy. We did not observe any cases of iatrogenic incontinence in patients in the Group III, compared to 6.7% and 1.7% in the Groups I and II. Also, there were no postoperative strictures of the anal canal in the Groups III and II, unlike the Group I, where strictures occurred in 5 (8.3%) patients. Results of surgical treatment were statistically similar for both sexes. The overall assessment of complication frequency indicates a significant reduction in the relative risk of complications (by 88%) in the Group III compared to the Group I – OR=0.12 (0.04–0.29), $p=0.0001$, and a tendency to complication risk reduction by 15% compared to the Group II – OR=0.85 (0.29–2.4), $p=0.734$.

It is worth noting that patients in the Group II required repeat surgery for hemorrhoids, which signifi-

Оригінальні дослідження. Колопроктологія

cantly increases trauma to the anal canal and increases the likelihood of postoperative complications.

Blood flow intensity measurements in patients of Groups II and III showed comparable results during the observation period. Thus, surgical treatment for anal fissures by the method described above helps improve blood flow, and simultaneous transanal hemorrhoidal dearterialization for chronic hemorrhoids does not worsen blood flow in the anal canal area. This is convincingly proven by performing flowmetry in patients in the pre- and postoperative periods. At the same time, it is possible to achieve hemorrhoidal node reduction and decrease of hemorrhoid-associated symptoms. While nodes remain in their physiological location.

Conclusions

Surgical treatment of patients with a combination of anal fissure and hemorrhoids by excision of the fissure in combination with transanal hemorrhoidal dearterialization gives improvement of treatment outcomes compared to fissure removal with or without hemorrhoidectomy.

The length of postoperative hospital stay was reduced to 3 ± 1.1 days. The postoperative pain intensity decreased to 4 ± 1 points. Urinary retention in the early postoperative period occurred only in 6 (10.5%) patients. Postoperative wound suppuration was registered only in 1 (1.8%) patient, recurrence of anal fissure in 1 (1.8%) patient, recurrence of hemorrhoids in 2 (3.5%) patients, and cases of iatrogenic incontinence were not registered.

Using laser Doppler flowmetry, it was shown that the proposed method helps to improve the intensity of blood flow in the area of anal fissure from 415 ± 102 mV before surgery to 830 ± 101 mV after 3 weeks, 696 ± 110 mV after 3 months, and 700 ± 100 mV after 1 year after surgery. This is comparable to the results obtained with intervention only for the fissure without simultaneous treatment for hemorrhoids.

Відомості про авторів:

Фелештинський Ярослав Петрович – д.мед.н., проф., зав. каф. кафедри хірургії та проктології, НУОЗ України імені П. Л. Шупика. Адреса: м. Київ, вул. Дорогожицька, 9. <https://orcid.org/0000-0003-4376-4265>.

Носє Андрій Джиммі – аспірант каф. хірургії та проктології НУОЗ України імені П. Л. Шупика. Адреса: м. Київ, вул. Дорогожицька, 9. <https://orcid.org/0000-0003-4463-9044>.

Стаття надійшла до редакції 27.03.2023 р., прийнята до друку 14.06.2023 р.

Thus, the proposed method is both minimally invasive and radical and can be recommended for implementation in surgical practice.

No conflict of interests was declared by the authors.

References/Literatura

- Alvarez-Downing MM, da Silva G. (2022, Jan 1). 'Bumps down under' hemorrhoids, skin tags and all things perianal. *Current Opinion in Gastroenterology*. 38 (1): 61–66.
- Brown SR. (2017). Haemorrhoids: an update on management. *Therapeutic Advances in Chronic Disease*. 8 (10): 141–147.
- Giordano P, Schembari E. (2021). Transanal Hemorrhoidal Dearterialization (THD) Anolift-Prospective Assessment of Safety and Efficacy. *Front. Surg.* 8: 704164.
- Guttenplan M. (2017). The Evaluation and Office Management of Hemorrhoids for the Gastroenterologist. *Current Gastroenterology Reports*. 19: 7.
- Hsu TC, MacKeigan JM. (1984). Surgical treatment of chronic anal fissure: a retrospective study of 1753 cases. *Dis Colon Rectum*. 27: 475–478.
- Kondratenko PH, Huberhryts NB, Elyn FE, Smyrnov NL. (2006). *Klyncheskaia koloproktolohyia. Rukovodstvo dlia vrachei. Kh.: Fakt.* [Кондратенко ПГ, Губергриц НБ, Элин ФЭ, Смирнов НЛ. (2006). *Клиническая колопроктология. Руководство для врачей. Х.: Факт.*].
- Rayimbekov OR. (2015). Optymyzatsiya lecheniya analnoi treshchyny v sochetanii s khronycheskym hemorroem. *Molodoi uchenyi*. 21 (101): 303–305. [Райымбеков ОР. (2015). Оптимизация лечения анальной трещины в сочетании с хроническим геморроем. *Молодой ученый*. 21 (101): 303–305].
- Sajad AS. (2021). Anal Fissure – an extensive update. *Pol Przegl Chir.* 93 (4): 46–56.
- Schouten WR, Briel JW, Auwerda JJ, De Graaf EJ. (1996). Ischaemic nature of anal fissure. *Br J Surg*. 83: 63–65.
- Stewart DB, Gaertner W, Glasgow S, Migaly J, Feingold D, Steele SR. (2017). Clinical Practice Guideline for the Management of Anal Fissures. *Diseases of the Colon & Rectum*. 60 (1): 7–14.
- Trenti L, Biondo S, Galvez A, Bravo A, Cabrera J, Kreisler E. (2017). Distal Doppler-guided transanal hemorrhoidal dearterialization with mucopexy versus conventional hemorrhoidectomy for grade III and IV hemorrhoids: postoperative morbidity and long-term outcomes. *Techniques in Coloproctology*. 21 (5): 337–344.
- Trilling B, Pflieger H, Faucheron JL. (2017). Decreased blood flow to the posterior anal canal shown during Doppler-guided hemorrhoidal artery ligation explains anodermal ischemia in anal fissure. *Techniques in Coloproctology*. 21 (5): 411–412.
- Villanueva Herrero JA, Henning W, Sharma N, Deppen JG. (2021). *Internal Anal Sphincterotomy*. StatPearls. Treasure Island (FL): StatPearls Publishing.

UDC 616.348-007.61-053.2-089

V.P. Prytula^{1,2}, O.O. Kurtash³, S.F. Hussaini^{1,2}, P.S. Rusak⁴

Comparison of clinical results of Transanal Endorectal Pull-Through of the colon with and without laparoscopic assistance in children with Hirschsprung's disease

¹Bogomolets National Medical University, Kyiv, Ukraine

²National Children's Specialized Hospital «OKHMATDYT», Kyiv, Ukraine

³Ivano-Frankivsk National Medical University, Ukraine

⁴Shupyk National Healthcare University of Ukraine, Kyiv

Paediatric Surgery(Ukraine).2023.2(79):71-77; doi 10.15574/PS.2023.79.71

For citation: Prytula VP, Kurtash OO, Hussaini SF, Rusak PS. (2023). Comparison of clinical results of Transanal Endorectal Pull-Through of the colon with and without laparoscopic assistance in children with Hirschsprung's disease. Paediatric Surgery (Ukraine). 2 (79): 71-77. doi: 10.15574/PS.2023.79.71.

Introduction. Techniques of Transanal Endorectal Pull-Through (TEPT) with and without laparoscopic assistance have been widely used in pediatric surgery for correction of Hirschsprung's disease (HD) in children with. Many clinics in their studies have noted the positive features of this approach compared to classical methods, but the long-term results after such operations in children are still debated.

Purpose – to study and compare the clinical results of TEPT with and without laparoscopic assistance in children with HD.

Materials and methods. We analyzed the experience of TEPT approach with laparoscopy (n=65 (29.41%)) and without laparoscopic assistance (n=144 (70.59%)) in children for correction of HD. For confirmation diagnosis we used the results of general clinical and special procedures (barium enema, anomanometry, histological, determination of acetylcholinesterase activity).

Results. Overall, among 55 (26.32%) of 209 patients who underwent TEPT, postoperative in long term follow up we found intestinal problems like – moderate stenosis of the colo-anal anastomosis without incontinence 4 (1.91%), constipation 9 (4.31%), partial faecal incontinence 20 (9.57%) and enterocolitis (EC) 22 (10.53%). There was no significant difference in the clinical results of TEPT with laparoscopy and without laparoscopic assistance in our patients. After TEPT without laparoscopic assistance, 6 (4.17%) of 144 patients had constipation, 11 (7.64%) had partial fecal incontinence, and 16 (11.11%) had enterocolitis (EC). And among 65 children after TEPT with laparoscopy, 3 (4.62%) patients were diagnosed with constipation, 9 (13.85%) with partial fecal incontinence and 6 (9.23%) with EC. All children with postoperative intestinal problems were treated conservatively. There was no need for redo surgical interventions in these patients.

Conclusions. The technique of TEPT with laparoscopy and without laparoscopic assistance is a modern method of surgical correction of HD, which has significant technical advantages compared to other existing methods. In 26.32% of children with HD who were operated by the TEPT method, persistent intestinal problems continue in the long term follow-up period.

The research was carried out in accordance with the principles of the Declaration of Helsinki. The research protocol was approved by the Local Ethics Committee of all institutions mentioned in the work. Informed consent of the children's parents was obtained for the research.

No conflict of interests was declared by the authors.

Keywords: Hirschsprung's disease, children, miniinvasive methods, results.

Оригінальні дослідження. Колопроктологія**Порівняння клінічних результатів трансанального ендоректального зведення товстої кишки з лапароскопією та без лапароскопічної асистенції в дітей з хворобою Гіршпрунга**В.П. Прутула^{1,2}, О.О. Курташ³, С.Ф. Хуссейні^{1,2}, П.С. Русак⁴¹Національний медичний університет імені О. О. Богомольця, м. Київ, Україна²Національна дитяча спеціалізована лікарня «ОХМАТДИТ», м. Київ, Україна³Івано-Франківський національний медичний університет, Україна⁴Національний університет охорони здоров'я України імені П.Л. Шупика, м. Київ

Вступ. Методики трансанального ендоректального зведення (Transanal Endorectal Pull-Through (TEPT)) з лапароскопією та без лапароскопічної асистенції в дітей з хворобою Гіршпрунга (ХГ) отримали широке використання в дитячій хірургії. Багато клінік у власних дослідженнях відмітили позитивні риси такого підходу лікування ХГ порівняно з класичними методами, але віддалені результати після таких операцій у дітей дискутуються.

Мета – вивчити та порівняти клінічні результати TEPT з лапароскопією та без лапароскопічної асистенції в дітей з ХГ.

Матеріали та методи. Проаналізовано досвід використання TEPT з лапароскопією (n=65 (29,41%)) та без лапароскопічної асистенції (n=144 (70,59%)) у дітей з ХГ. Для встановлення діагнозу використано результати загальноклінічних і спеціальних (іригографія, аноанометрія, гістологічні, визначення активності ацетилхолієстерази) методів дослідження.

Результати. У цілому, у 55 (26,32%) із 209 пацієнтів, яким проведено TEPT при ХГ, у віддаленому періоді відмічено післяопераційні проблеми кишечника – помірний стеноз коло-анального анастомозу без затримки відходження калу 4 (1,91%), закрепи 9 (4,31%), часткове нетримання калу 20 (9,57%) та ентероколіт – ЕК 22 (10,53%). Суттєвої різниці в клінічних результатах TEPT з лапароскопією та без лапароскопічної асистенції в пацієнтів не відмічено. Після TEPT без лапароскопічної асистенції в 6 (4,17%) із 144 пацієнтів виявлено закрепи, в 11 (7,64%) – часткове нетримання калу, у 16 (11,11%) – ЕК. Із 65 дітей після TEPT з лапароскопією у 3 (4,62%) пацієнтів діагностовано закрепи, у 9 (13,85%) – часткове нетримання калу, у 6 (9,23%) – ЕК. Усім дітям із післяопераційними проблемами кишечника проведено консервативне лікування. Необхідності в повторних хірургічних втручаннях у цих пацієнтів не було.

Висновки. Методика TEPT з лапароскопією та без лапароскопічної асистенції – сучасний метод хірургічної корекції ХГ, який має значні технічні переваги порівняно з іншими існуючими способами. У 26,32% дітей з ХГ, які прооперовані методом TEPT, у віддаленому періоді продовжуються персистуючі проблеми кишечника.

Дослідження виконані відповідно до принципів Гельсінської декларації. Протокол дослідження ухвалено Локальним етичним комітетом зазначеної в роботі установи. На проведення досліджень отримано інформовану згоду батьків дітей.

Автори заявляють про відсутність конфлікту інтересів.

Ключові слова: хвороба Гіршпрунга, діти, мініінвазивні методи, результати.

Introduction

Transanal Endorectal Pull-Through (TEPT) of the colon with and without laparoscopic assistance are the most common used modern approach for the surgical treatment of Hirschsprung's disease (HD) in children [4,6,25].

Modern trends in the surgical treatment of HD, which were proposed by K. E. Georgeson (1995) and De La Torre (1998) focused on the mini-invasiveness of such interventions [12,18,20]. Various variants of TEPT are described: the classic TEPT technique without laparoscopic assistance; TEPT with laparoscopic assistance; TEPT for removal of the affected rectum with Swenson technique; TEPT with demucosation of the affected rectum with Soave technique and others [11,17,22,23]. Despite the modernity and mini-invasiveness of such interventions, up to 3.5% of early and 36.8% of long-term surgical complications occur in children with HD [9,13,14,19,21]. Clinics around the world use different techniques, but there are few studies comparing TEPT methods with and without laparoscopic assistance in children with HD [7,10,15,16,20].

The purpose of the research – to study and compare the clinical results of TEPT with and without laparoscopic assistance in children with HD.

Materials and methods of the study

We conducted our own analysis of the use of TEPT with and without laparoscopic assistance in children with HD to compare early and long-term results of our clinical outcomes. We treated 209 children with HD between the ages of 1 month to 8 years using a mini-invasive technique. Patients were operated with classic TEPT with demucosation of the affected rectum using the Soave technique with laparoscopy (n=65 (29.41%)) and without laparoscopic assistance (n=144 (70.59%)).

Under the age of 6 months 29 (9.52%) patients were operated, from 6 to 12 months 39 (9.52%), from 1 to 3 years 56 (50.48%), from 3 to 7 years 73 (27.62%) and older than 7 years there were 12 (32.121%) children. The rectal form of HD was diagnosed in 127 (72.38%) patients, rectosigmoidal – in 73 (25.71%) and subtotal – in 9 (1.91%) patients (Table 1).

Table 1

Distribution of patients by age and form of aganglionosis, who were operated on by mini-invasive methods

Form of aganglionosis	Age of Patients					Sum
	0–6 months	6–12 months	1–3 years	3–7 years	>7 years	
Rectal	10 (4.78%)	17 (8.13%)	22 (10.52%)	66 (31.58%)	12 (5.74%)	127 (60.76%)
Recto-sigmoidal	14 (6.70%)	20 (9.57%)	32 (15.31%)	7 (3.35%)	–	73 (34.93%)
Subtotal	5 (2.39%)	2 (0.96%)	2 (0.96%)	–	–	9 (4.31%)
Sum	29 (13.87%)	39 (18.66%)	56 (26.79%)	73 (34.93%)	12 (5.74%)	209 (100%)

Table 2

Distribution of patients by age and form of aganglionosis, who were operated with TEPT method

Form of aganglionosis	Age of Patients					Sum
	0–6 months	6–12 months	1–3 years	3–7 years	>7 years	
Rectal	10 (6.94%)	17 (11.81%)	21 (14.58%)	18 (12.50%)	–	66 (45.83%)
Recto-sigmoidal	14 (9.72%)	20 (13.89%)	29 (20.14%)	7 (4.86%)	–	70 (48.61%)
Subtotal	5 (3.48%)	2 (1.39%)	1 (0.69%)	–	–	8 (5.56%)
Sum	29 (20.14%)	39 (27.08%)	51 (35.42%)	25 (17.36%)	–	144 (100%)

The main positive features of the TEPT method in the surgical treatment of HD in children are: it is mini invasive, its least traumatic compared to other methods, lowers the probability of traumatizing abdominal organs, minimal blood loss, reduces risk of adhesion in the abdominal cavity, decreasing surgical and anesthesia time, a more favorable course of the postoperative period with simplified patient care; reduction of hospital stay, etc.

For the assessment of the expected clinical results of TEPT with laparoscopy and without laparoscopic assistance in children with HD, we studied the influence of the main factors that, in our opinion, could affect the outcomes: the degree of trauma of the surgical intervention, the age of the patients at the time of the operation, the presence of complex accompanying malformations and complications.

The results of general clinical and special (irrigography, anomanometry, morphological) diagnostic procedures were used for confirmation of diagnosis and evaluation of the results of treatment during postoperative monitoring.

The research was carried out in accordance with the principles of the Declaration of Helsinki. The research protocol was approved by the Local Ethics Committee of all institutions mentioned in the work. Informed consent of parents and children was obtained for conducting research.

Results of the study

All our patients were operated by the same surgical team, as single stage operation, without conversion and without intraoperative complications (Tables 2, 3). At first, we performed TEPT without laparoscopy only in children aged 1–2 years, and laparoscopically assisted TEPT – in children from 3 years of age. Later, when we gained the experience with the TEPT technique and analyzed our primary results in the distant period, we started TEPT without laparoscopy in children with a wider age range – from one month to five years of age.

Miniinvasive technical elements of surgical intervention significantly affect the clinical results of TEPT with laparoscopy and without laparoscopic assistance in children with HD.

We consider the relative trauma caused to the anal sphincter during rectal demucosation and further mobilization of the colon is the main disadvantages of the TEPT technique, which, in our opinion, may be the main cause of anal sphincter dysfunction.

The advantages of laparoscopic-assisted TEPT is that overall such an operation provides an opportunity for correct planning and a surgical strategy for correction of HD. The laparoscopic stage provides an opportunity for a thorough revision of the affected colon and detailing the level of the aganglionic zone. Laparoscopic revision allows the mobilization of mesentery without tension. This intervention allows you to mobilize from

Оригінальні дослідження. Колопроктологія

Table 3

Distribution of patients by age and form of aganglionosis, who were operated on by the TEPT method with laparoscopic assistance

Form of aganglionosis	Age of Patients					Sum
	0–6 months	6–12 months	1–3 years	3–7 years	>7 years	
Rectal	–	–	1 (1.54%)	48 (73.84%)	12 (18.46%)	61 (93.84%)
Recto-sigmoidal	–	–	3 (4.62%)	–	–	3 (4.62%)
Subtotal	–	–	1 (1.54%)	–	–	1 (1.54%)
Sum	–	–	5 (7.70%)	48 (73.84%)	12 (18.46%)	65 (100%)

Table 4

Characteristics of complications in the long term follow-up period depending on the type of surgical intervention

Nature of complications	Type of surgical intervention		
	TEPT without laparoscopic assistance (n=144)	TEPT with laparoscopic assistance (n=65)	Sum (n=209)
Moderate stenosis of the colo-anal anastomosis (without constipation)	4 (2.78%)	–	4 (1.91%)
Constipation	6 (4.17%)	3 (4.62%)	9 (4.31%)
Partial fecal incontinence	11 (7.64%)	9 (13.85%)	20 (9.57%)
Enterocolitis	16 (11.11%)	6 (9.23%)	22 (10.53%)
Total	37 (25.69%)	18 (27.69%)	55 (26.32%)

the additional ligaments that hold the colon, which makes it possible to avoid the tension of the colo-anal anastomosis, to control the correct position of the colon, to prevent its twisting, which can cause obstruction. In older patients, the proximal end of the rectum can be dissected laparoscopically, making TEPT faster and safer.

There was no significant difference in the clinical results of transanal endorectal reduction of the colon with laparoscopy and without laparoscopic assistance in our patients. After TEPT without laparoscopic assistance, 6 (4.17%) of 144 patients had constipation, 11 (7.64%) had partial fecal incontinence, and 16 (11.11%) had EC. Out of 65 children after laparoscopic-assisted TEPT, 3 (4.62%) patients were diagnosed with constipation, 9 (13.85%) with partial fecal incontinence, and 6 (9.23%) with EC. All children with postoperative intestinal problems were treated conservatively. There was no need for redo surgical interventions in these patients.

In the early postoperative period, in 2 (0.96%) of 209 children, failure of the colo-anal anastomosis was noted. These children were operated with laparoscopic-assisted TEPT. In one patient, this complication was

eliminated conservatively. In another child, to correct this complication, it was necessary to impose a right-sided protective intestinal stoma followed by conservative treatment. The intestinal stoma was closed after 3 months after complete secondary healing of the defect in the anastomosis.

The long-term results were studied in all patients, depending on the time of the operation – from 1 to 11 years (Table 4).

In 4 (2.78%) children aged 1 to 12 months after TEPT without laparoscopic assistance during the first 2–4 months after the operation, moderate stenosis of the coloanal anastomosis was noted, which was corrected by bougie dilatations without complications. Despite the moderate stenosis of the anastomosis, there were no signs of constipation in these patients.

Overall, in 55 (26.32%) of 209 patients who underwent TEPT for HD, postoperative intestinal problems occurred in the long-term follow-up period – moderate stenosis of the colo-anal anastomosis without constipation 4 (1.91%) cases, constipation 9 (4.31%) cases, partial faecal incontinence 20 (9.57%) cases and enterocolitis (EC) 22 (10.53%) cases.

Discussion

Various clinics in their studies describe the advantage of mini-invasive methods of correction of HD in children [1,25]. There is less and less talk about the duration of the surgical intervention and the time the patients stay in the surgical hospital after the operation. Possible complications in the early and long-term postoperative period, the reasons for their appearance and methods of their elimination are discussed the most. Also important is the experience of one surgical team, high-quality training of the team to perform a new method of surgical intervention, a large number of operated patients, and other things that confirm the reliability of the effectiveness of this or that method of surgical correction [13,15,22].

The clinical results of TEPT with laparoscopy and without laparoscopic assistance in children with HD directly depend on all factors: the degree of trauma of the surgical intervention, the age of the patients at the time of the operation, the presence of complex accompanying malformations and complications [2,5,17,23].

During the first 2–4 months of the postoperative period, newborns and infants are at risk of moderate stenosis of the colo-anal anastomosis [8,14].

The causes of this complication are the consequences of anastomosis of rectal mucus membrane with the certain degree of sclerotic changes in pull through colon [16,18]. Anastomozitis, which develops from the first days after surgery, with the background of long-term EC, subsequently leads to stenosis of the colo-anal anastomosis. Such a stenosis in infancy is quite compensated, it is easy to correct it by bougie dilatations, provided it is detected early. Therefore, such patients must be examined no later than 1 month after discharge from the hospital, and regular follow-up should be carried out depending on the degree of restoration of the necessary elasticity of the anastomotic line. There are no signs of constipation with such stenosis in infancy, since a thinner consistency of fecal masses remains because of EC, which causes their easy passage through the stenotic area.

The causes of constipation after minimally invasive methods of surgical treatment of HD are: uncorrected stenosis of the colo-anal anastomosis in children older than 1 year; too narrow anal canal after the separation of the sero-muscular layer of the rectum, which occupies the entire rectum and above it; high tone of the internal anal sphincter; insufficient resection of the sigmoid colon leaving additional sclerotized loops; excessive injury of anal sphincters and nerve endings around the anal canal, etc [3,8,11,24].

Stenosis of the colo-anal anastomosis in children older than 1 year can be treated with bougie dilatations.

There was no need for surgical correction in our patients with stenosis of the colo-anal anastomosis.

If the anal canal is too narrow, it is necessary during surgery to dissect this sero-muscular pouch sheath along the front or back walls (in boys) or only along its back (for girls) wall. We did so in each individual case. If this is not done, then in the long term follow-up period such patients will develop persistent constipation, which will require long courses of bougie dilatations, and in some cases even repeated surgical intervention.

Since a high tone of the internal anal sphincter is constantly noted during HD, partial intraoperative sphincterotomy was performed in these patients. If this is not performed during the TEPT operation, in the long term follow-up period, long courses of bougie dilatations are also necessary, or the next stage operation – sphincteromyectomy according to Lynn.

Manifestations of constipation due to insufficient resection of the large intestine leaving additional sclerotized loops or excessive injury to the anal sphincters and nerve endings of the anal canal can be eliminated by complex conservative treatment with the involvement of stimulating physiotherapeutic procedures.

In our opinion, there are several reasons for soiling and faecal incontinence after minimally invasive methods of surgical correction of HD (TEPT without laparoscopic assistance and laparoscopically assisted TEPT). The main cause of such a complication is excessive trauma (stretching) of the anal sphincter, the recovery of which can take a different period of time – from several months to several years.

Another cause of soiling and faecal incontinence is excessive stretching of the colon and the formation of the colo-anal anastomosis. This leads to violation of physiological sphincters and anatomical folds of the large intestine. In such situations, moderate ischemia of the pull-through colon occurs, which aggravates EC or is the cause of EC development.

This complication can lead to technical violations of the sero-muscular sheath. The first technical drawback is failure to resect the mucous membrane of the rectum – less than 1.5 cm from the skin-mucosal junction. It is this area that is the most responsible external zone that provides rectal sensitivity.

We also consider full-layer resection of the rectum to be a mistake, and not antegrade formation of the sero-muscular sheath, as the classic TEPT technique suggests. Of course, the full-layer separation of the rectum is technically simpler than the antegrade formation of the sero-muscular sheath. The physiological consequences of this or that technical moment are described in the parallels of the results of the Swenson and Soave

Оригінальні дослідження. Колопроктологія

operation. Thus, the technique of full-layer rectal separation according to Swenson is more traumatic both for the anal sphincter and for the nerve endings of the pelvic floor, due to which the sensitivity of all pelvic organs is significantly disturbed. Where as, the Soave technique (that is, internal separation of the sero-muscular sheath of the rectum) is considered the most physiological, in terms of trauma to the anal sphincter and nerve endings of the pelvic floor.

An important point when mobilizing the colon is to maintain sufficient blood supply to the area with which the colo-anal anastomosis is planned. Otherwise, the ischemic part of the pull through can be the cause of long-term colitis, or is the cause of failure of the colo-anal anastomosis.

During the laparoscopic mobilization of the colon, with the subsequent transition to the selection of the initial sections of the rectum, a full-layer dissection of this area should not be performed deeply. The TEPT technique itself involves retrograde separation of the mucous membrane of the rectum, up to the transitional fold of the peritoneum. Thus, we will be able to minimally injure the surrounding tissues and nerve endings, which is very important for the further functioning of the pelvic organs.

Late-diagnosed and late-operated patients with HD are always at risk of long-term soiling and fecal incontinence in the long term follow-up period after radical correction of HD by any method, including minimally invasive operations. Already at the preoperative stage, with late-diagnosed aganglionosis, gross cicatricial-sclerotic changes occur in the pelvis around the rectum. We believe that it is more appropriate to perform an open surgical intervention for patients who are diagnosed with HD at a late stage (in advanced cases), or even in stages – a protective intestinal stoma and a radical operation (according to indications). In such patients, the separation of the sero-muscular sheath and the formation of the colo-anal anastomosis is technically easier than with TEPT.

The next reason for soiling and fecal incontinence is a long and progressive EC in the postoperative period. A long-term inflammatory process in the colon causes a violation of the consistency of fecal masses, dyscoordination of peristalsis, pain and reduced sensitivity to defecation.

Violation of the child's psychological and neurological condition distracts from conscious focus on all physiological processes related to the demand for defecation and the controlled process of defecation.

We noted that the recovery of rectal sensitivity, as a cause of soiling and incontinence in the remote postoperative period, occurs in children with age, when they can more consciously control the process of stool accu-

mulation in the formed rectum and feel the consistency of stool masses.

The courses of conservative restorative rehabilitation treatment included a complex of physiotherapeutic procedures, depending on the nature of the complications, probiotics, enzymes, with consultations and appointments of a pediatrician, a gastroenterologist, a neurologist, a psychologist, and others. Such treatment was recommended from 2 to 4 times a year, according to indications.

Thanks to timely detection, determination of the cause and adequate correction of complications in the long term follow-up postoperative period, good functional results were achieved in all children, which improved their quality of life.

But it is worth to consider this surgical approach is not indicated in all cases. Late referral of patients and untimely establishment of the diagnosis leads to the fact that the intestine, which is located above the aganglionic zone, expands to such a extent that the only way out is the imposition of a protective intestinal stoma, for further reduction of the intestine in size and conducting a radical operation as the second stage. It should also be noted that with subtotal and total forms of HD, it is difficult to mobilize the aganglionic part of the colon from a transanal approach, which forces a laparotomy. In connection with the widespread introduction of laparoscopic techniques, it became possible to mobilize the intestine for its further pull-through from transanal access, which can be used with greater success in older children.

Thus, our own analysis of the TEPT with laparoscopy and without laparoscopic assistance in children of various ages with HD allowed us to evaluate the positive or problematic technical features that significantly affect the clinical results of the early and long-term postoperative periods.

Conclusions

The technique of TEPT with laparoscopy and without laparoscopic assistance is a modern method of surgical correction of HD, which has significant technical advantages compared to other existing methods.

In 26.32% of children with HD who were operated by mini-invasive methods, persistent intestinal problems continue in the long term follow-up period.

No conflict of interests was declared by the authors.

References/Література

1. Bjornland K, Pakarinen MP, Stenstrom P, Stensrud KJ, Neuvonen M, Granström AL et al. (2017). A Nordic multicenter survey of long-term bowel function after transanal endorectal pull-through in 200 patients with rectosigmoid Hirschsprung disease. *J. Pediatr. Surg.* 52: 1458–1464.

- Byström C, Östlund S, Hoff N, Wester T, Granström AL. (2020). Evaluation of bowel function, urinary tract function, and quality of life after transanal endorectal pull-through surgery for Hirschsprung's Disease. *Eur J Pediatr Surg.* 31 (1): 40–48.
- Dickie BH, Webb KM, Eradi B, Levitt MA. (2014). The problematic Soave cuff in Hirschsprung disease: manifestations and treatment. *J Pediatr Surg.* 49 (1): 77–80; discussion 80–81.
- Ergashev BB, Khamroev UA. (2021). Features of clinic, diagnosis and tactics of surgical treatment of Hirschsprung's disease in infants. *Paediatric Surgery. Ukraine.* 1 (70): 32–37. [Эргашев ББ, Хамроев УА. (2021). Особенности диагностики и тактики хирургического лечения болезни Гиршпрунга у грудных детей. *Хірургія дитячого віку.* 1 (70): 32–37].
- Fang Y, Bai J, Zhang B, Wu D, Lin Y, Liu M. (2020). Laparoscopic Soave procedure for long-segment Hirschsprung's disease single-center experience. *Wideochir Inne Tech Maloinwazyjne.* 15: 234–238.
- Jiang M, Li CL, Cao GQ, Tang ST. (2019). Laparoscopic redo pull-through for Hirschsprung disease due to innervation disorders. *J Laparoendosc Adv Surg Tech A.* 29: 424–429.
- Jiao C, Yu D, Li D, Wang G, Feng J. (2018). A long-term follow-up of a new surgery method: laparoscope-assisted heart-shaped anastomosis for Hirschsprung's disease. *J Laparoendosc Adv Surg Tech A.* 28: 471–475.
- Kapur RP, Smith C, Ambartsumyan L. (2020). Postoperative pull-through obstruction in Hirschsprung disease: etiologies and diagnosis. *Pediatr Dev Pathol.* 23: 40–59.
- Kawaguchi AL, Guner YS, Somme S, Quesenberry AC, Arthur LG, Sola JE, Downard CD, Rentea RM, Valusek PA, Smith CA, Slidell MB, Ricca RL, Dasgupta R, Renaud E, Miniati D, McAteer J, Beres AL, Grabowski J, Peter SDS, Gosain A. (2021). Management and outcomes for long-segment Hirschsprung disease: A systematic review from the APSA Outcomes and Evidence Based Practice Committee. *J Pediatr Surg.* 56 (9):1513–1523.
- Kim AC, Langer JC, Pastor AC, Zhang L, Sloots CEJ, Hamilton NA, et al. (2010). Endorectal pull-through for Hirschsprung's disease—a multicenter, long-term comparison of results: transanal vs transabdominal approach. *J Pediatr Surg.* 45 (6):1213–1220.
- Li AW, Zhang WT, Li FH, Cui XH, Duan XS. (2006). A new modification of transanal Soave pull-through procedure for Hirschsprung's disease. *Chin Med J (Engl).* 119 (1):37–42.
- Negash S, Getachew H, Tamirat D, Mammo TN. (2022). Hirschsprung disease managed with one-stage transanal endorectal pullthrough in a low-resource setting without frozen section. *BMC Surg.* 22 (1): 89.
- Neuvonen M, Kyrklund K, Taskinen S, Koivusalo A, Rintala RJ, Pakarinen MP. (2017). Lower urinary tract symptoms and sexual functions after endorectal pull-through for Hirschsprung disease: controlled long-term outcomes. *J Pediatr Surg.* 52: 1296–1301.
- Neuvonen MI, Kyrklund K, Rintala RJ, Pakarinen MP. (2017). Bowel function and quality of life after transanal endorectal pull-through for Hirschsprung disease: controlled outcomes up to adulthood. *Ann Surg.* 265 (3): 622–629.
- Onishi S, Nakame K, Yamada K, Yamada W, Kawano T, Mukai M, Kaji T, Ieiri S. (2016). Long-term outcome of bowel function for 110 consecutive cases of Hirschsprung's disease: comparison of the abdominal approach with transanal approach more than 30 years in a single institution – is the transanal approach truly beneficial for bowel function? *J. Pediatr. Surg.* 51: 2010–2014.
- Prytula VP, Kurtash OO, Hussaini SF, Rusak PS. (2022). Comparative characteristics of the results of surgical treatment of Hirschsprung's disease in children depending on the method of surgical correction. *Paediatric Surgery (Ukraine).* 4: 40–49. [Прутула ВП, Курташ ОО, Хуссейні СФ, Русак ПС. (2022). Порівняльна характеристика результатів хірургічного лікування хвороби Гиршпрунга в дітей залежно від способу хірургічної корекції. *Хірургія дитячого віку.* 4 (77): 40–49].
- Scholfeld DW, Ram AD. (2016). Laparoscopic Duhamel procedure for Hirschsprung's disease: systematic review and meta analysis. *J Laparoendosc Adv Surg Tech A.* 26: 53–61.
- Tang ST, Wang GB, Cao GQ, Wang Y, Mao YZ, Li SW, Li S, Yang Y, Yang J, Yang L. (2012). 10 years of experience with laparoscopic-assisted endorectal Soave pull-through procedure for Hirschsprung's disease in China. *J Laparoendosc Adv Surg Tech A.* 22 (3): 280–284.
- Tannuri AC, Ferreira MA, Mathias AL, Tannuri U. (2017). Long-term results of the Duhamel technique are superior to those of the transanal pullthrough: a study of fecal continence and quality of life. *J Pediatr Surg.* 52: 449–453.
- Tomuschat C, Zimmer J, Puri P. (2016). Laparoscopic-assisted pull-through operation for Hirschsprung's disease: a systematic review and meta-analysis. *Pediatr Surg Int.* 32: 751–757.
- Yasui Y, Nishida S, Shironomae T, Satomi M, Kuwahara T, Kohno M. (2017). Surgical approach for fecal incontinence with a patulous anus after transanal pull-through for Hirschsprung disease. *J. Pediatr. Surg.* 52: 1070–1075.
- Yokota K, Uchida H, Tainaka T, Tanaka Y, Shirota C, Hinoki A, et al. (2018). Single-stage laparoscopic transanal pull-through modified Swenson procedure without leaving a muscular cuff for short- and long-type Hirschsprung disease: a comparative study. *Pediatr Surg Int.* 34 (10):1105–1110.
- Zhang JS, Li L, Hou WY, Liu SL, Diao M, Zhang J et al. (2014). Transanal rectal mucosectomy and partial internal anal sphincterectomy for Hirschsprung's disease. *J Pediatr Surg.* 49 (5): 831–834.
- Zheng Z, Jin Z, Gao M, Tang C, Huang L, Gong Y, Liu Y. (2022). Laparoscopic Complete Excision of the Posterior Muscular Cuff: Technique Refinements and Comparison With Stepwise Gradient Muscular Cuff Cutting for Hirschsprung Disease. *Front Pediatr.* Apr 5; 10: 578843. doi: 10.3389/fped.2022.578843. eCollection 2022. PMID: 35450109.
- Zimmer J, Tomuschat C, Puri P. (2016). Long-term results of transanal pullthrough for Hirschsprung's disease: a meta-analysis. *Pediatr. Surg. Int.* 32: 743–749.

Відомості про авторів:

Прутула Василь Петрович – д.мед.н., проф. каф. дитячої хірургії НМУ імені О. О. Богомольця. Адреса: м. Київ, вул. В. Чорновола, 28/1. <https://orcid.org/0000-0001-9023-5898>.

Курташ Олег Олександрович – к.мед.н., доц. каф. дитячої хірургії Івано-Франківського НМУ. Адреса: м. Івано-Франківськ, вул. Галицька, 2. <https://orcid.org/0000-0003-0675-6952>.

Хуссейні Саєд Файзула – к.мед.н., асистент каф. дитячої хірургії НМУ імені О. О. Богомольця. Адреса: м. Київ, вул. В. Чорновола, 28/1. <https://orcid.org/0000-0001-6801-3092>.

Русак Петро Степанович – д.мед.н., проф. каф. дитячої хірургії НУОЗ України імені П. Л. Шупика, зав. хірургічного відділення №1 КНП «Житомирська обласна дитяча клінічна лікарня» Житомирської обласної ради. Адреса: Житомирський район, с. Станішівка, Сквірське шосе, 6. <https://orcid.org/0000-0002-1267-0816>.

Стаття надійшла до редакції 22.03.2023 р., прийнята до друку 14.06.2023 р.

Д.В. Шевчук^{1,3,4}, Р.А. Наконечний^{1,2}

Каменеутворення в аугментованому сечовому міхурі в дитячому віці: сучасний стан проблеми

¹Перше територіальне медичне об'єднання м. Львова, ВП «Лікарня Святого Миколая», Україна

²Львівський національний медичний університет імені Данила Галицького, Україна

³Житомирський державний університет імені Івана Франка, Україна

⁴Національний університет охорони здоров'я України імені П.Л. Шупика, м. Київ

Paediatric Surgery (Ukraine). 2023. 2(79):78-84; doi: 10.15574/PS.2023.79.78

For citation: Shevchuk DV, Nakonechnyy RA. (2023). Stone formation in the augmented urinary bladder in childhood: the current state of the problem. Paediatric Surgery (Ukraine). 2 (79): 78-84. doi: 10.15574/PS.2023.79. 78.

Мета – на основі літературних даних проаналізувати сучасний стан проблеми лікування пацієнтів із конкрементами в аугментованому сечовому міхурі та рекомендувати оптимальні підходи для усунення цих конкрементів.

Аугментаційна цистопластика – це хірургічна процедура, яка використовується в дорослих і дітей з рефрактерною дисфункцією сечового міхура, у тому числі, зокрема, малою емністю сечового міхура, у яких консервативне лікування не принесло результатів. Основними дитячими патологіями, за яких виконується ентероцистопластика – це нервово-м'язова дисфункція сечового міхура та екстрофія сечового міхура. У статті розглянуто ускладнення, можливості та переваги ендоскопічних методик у дітей порівняно з відкритим хірургічним втручанням з огляду на скомпрометовані тканини природженою вадою і попередніми хірургічними втручаннями. Причиною основних післяопераційних ускладнень, таких як метаболічні розлади, синдром гематурії, утворення конкрементів, утворення слизу, ентеральні нориці, розрив сечового міхура, кишкова непрохідність і розвиток злоякісних новоутворень, переважно пов'язані з використанням тканин шлунково-кишкового тракту в сечовому міхурі. Як приклад застосування можливостей сучасних хірургічних і мініінвазивних методик розглянуто приклад лікування дитини з діагнозом екстрофії сечового міхура, у якій в подальшому сформувалися конкременти.

Висновки. Утворення каменів в аугментованому сечовому міхурі є доволі поширеною проблемою, складною у профілактиці та ефективному лікуванні. Своєчасне повне спорожнення сечового міхура та адекватне лікування інфекцій сечового міхура є запорукою попередження утворення каменів в аугментованому сечовому міхурі.

Сучасні мініінвазивні технології дають змогу ефективно, малотравматично та безпечно лікувати пацієнтів із конкрементами різних локалізацій сечовидільної системи, а також пацієнтів, яким попередньо проведено складні пластичні операції.

Дослідження виконано відповідно до принципів Гельсінської декларації. На проведення досліджень отримано інформовану згоду батьків дитини.

Автори заявляють про відсутність конфлікту інтересів.

Ключові слова: аугментаційна цистопластика, конкременти сечового міхура, лазерна цистолітотрипсія, екстрофія сечового міхура, нервово-м'язова дисфункція сечового міхура.

Stone formation in the augmented urinary bladder in childhood: the current state of the problem

D.V. Shevchuk^{1,3,4}, R.A. Nakonechnyy^{1,2}

¹First Lviv Territorial Medical Union, «Saint Nicholas Hospital», Ukraine

²Danylo Halytsky Lviv National Medical University, Ukraine

³Zhytomyr Ivan Franko State University, Ukraine

⁴Shupyk National Healthcare University of Ukraine, Kyiv

Purpose – to analyze the current state of the problem patients' treatment with stones in the augmented bladder and recommend optimal approaches for their elimination, based on the literature data.

Augmentation cystoplasty is a surgical procedure used in adults and children with refractory bladder dysfunction, including, in particular, small bladder capacity, in whom conservative treatment has failed. The leading pediatric pathologies for which enterocystoplasty performed are neuropathic bladder and bladder exstrophy. The article examines the complications that arise, and the possibilities and advantages of endoscopic techniques in children compared to open surgery in view of compromised tissues due to congenital defects and previous surgical interventions. The cause of the main postoperative complications, such as metabolic disorders, hematuria syndrome, calculi formation, mucus formation, enteric fistulae, bladder rupture, intestinal obstruction and the development of malignant neoplasms, are mainly related to the use of gastrointestinal tract tissues in the bladder. As an example of modern surgical and minimally invasive methods application, considered the case of treatment of a child with urinary bladder exstrophy, in which later stones were formed.

Conclusions. The stones formation in an augmented bladder is a fairly common problem, difficult to prevent and effectively treat. Timely complete bladder emptying and adequate treatment of bladder infections are the keys to preventing the formation of stones in an augmented bladder. Modern minimally invasive technologies make it possible to effectively, minimally traumatic and safely treat patients with calculi of various localizations of the urinary system, as well as patients who have previously undergone complex plastic surgery.

The research was carried out in accordance with the principles of the Helsinki Declaration. The informed consent of the patient was obtained for conducting the studies.

No conflict of interest was declared by the authors.

Keywords: augmentation cystoplasty, bladder stones, laser cystolithotripsy, bladder exstrophy, neurogenic bladder.

Аугментаційна цистопластика (АЦ) – це хірургічна процедура, яка використовується в дорослих і дітей із рефрактерною дисфункцією сечового міхура, у тому числі, зокрема, малою ємністю сечового міхура, у яких консервативне лікування не принесло результатів [1,20,25]. Особливого значення АЦ набуває у хворих із трансплантованою ниркою, для яких питання ефективної роботи сечового резервуара є дуже важливим [31].

Власний досвід проведення АЦ описали і вітчизняні автори [7]. Також про важливість виконання АЦ у хворих із рефрактерним нейрогенним сечовим міхуром доповідав і Д. В. Шевчук [29].

Аугментаційна цистопластика має певний ряд ускладнень, серед яких – утворення каменів у новоформованому міхурі. Причинами утворення каменів після АЦ є: неповне спорожнення, надмірне утворення слизу, метаболічні порушення та хронічна бактеріурія [1]. 1/3 каменів аугментованого сечового міхура є неінфекційними [33]. У хворих з аугментованим сечовим міхуром унаслідок Spina Bifida ризик утворення каменів сечового міхура в 10 разів вищий, ніж у загальній популяції [27]. S. Kisku та співавт. (2015) проаналізували досвід виконання АЦ у 160 дітей і встановили, що формування каменів спостерігаються у 8,8% [16]. Група авторів із Віденського медуніверситету провела великий огляд літератури стосовно проблем аугментованого сечового міхура і відмітила, що камені сечового міхура зустрічаються в 15–40% [18]. Описано випадки величезних каменів в аугментованих сечових міхурах, але в дорослих пацієнтів [9,17,26]. Група канадських авторів описали власний досвід виконання аугментаційних цистопластик (56 процедур за 28 років), причому у 87,5% це була здухвинна кишка для резервуара. У 14,8% відмічалось формування конкре-

ментів [24]. Т. Е. Helmu та співавт. (2015) описали власний досвід лікування каменів аугментованого сечового міхура (26 випадків). 27% пацієнтів підлягали відкритій екстракції конкрементів, а 73% – ендоскопічній [14]. Автори з Індії описали перкутанну цистоскопію як метод лікування каменів аугментованого сечового міхура в 3 дітей віком 4–6 років [3].

Мета дослідження – на основі літературних даних проаналізувати сучасний стан проблеми лікування пацієнтів із конкрементами в аугментованому сечовому міхурі та рекомендувати оптимальні підходи для усунення цих конкрементів.

Аугментаційна цистопластика за допомогою тканин шлунково-кишкового тракту є важливим інструментом в арсеналі уролога під час лікування дітей, які потребують реконструкції з приводу нетримання сечі, збереження функції верхніх сечових шляхів і реконструкції при тяжких вроджених вадах розвитку [12].

Уперше використання тканин не сечовидільної системи описано понад 150 років тому, а саме проведення уретеросигмостомії дитині з екстрофією сечового міхура [30]. Mikulicz був першим, хто описав використання тонкої кишки для збільшення сечового міхура [22]. Yeates описав використання детубуляризованого тонкого кишечника, і відтоді цей метод визнано ефективним для формування податливого резервуара [37]. Однак на той час це не було загальною практикою, оскільки відомо, що ентероцистопластика призводить до затримки сечі та неповного спорожнення міхура. У зв'язку з цим зазначена методика не використовувалася широко серед пацієнтів дитячого віку, поки Lapides та співавт. не довели ефективність періодичної очисної катетеризації для забезпечення адекватного спорожнення сечового міхура [19]. Після цього важливого наріж-

Огляди

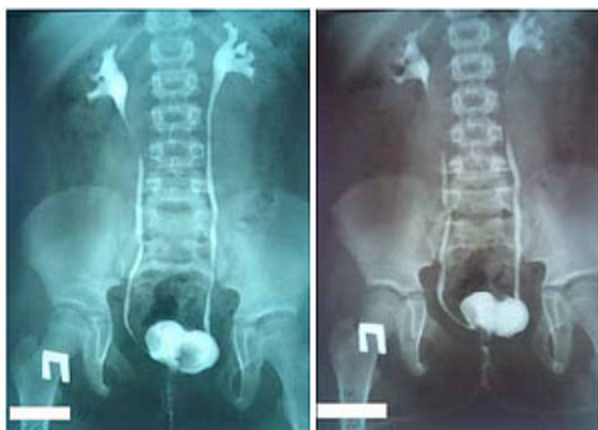

Рис. 1. Мікційна цистографія (2016 р.)

ного каменя збільшення цистопластик різними відділами кишечника швидко поширювалося і змінило тактику лікування дітей та дорослих пацієнтів із порушенням функції сечового міхура [12].

Основними дитячими патологіями, при яких виконується ентероцистоластика – це нервово-м'язова дисфункція сечового міхура (мієломенінгоцеле) та екстрофія сечового міхура.

Післяопераційні ускладнення, такі як метаболічні розлади, синдром гематурії, утворення конкрементів, утворення слизу, ентеральні нориці, розрив сечового міхура, кишкова непрохідність і розвиток злоякісних новоутворень, пов'язані з використанням тканин шлунково-кишкового тракту в сечовому міхурі [8].

Каміні в сечовому міхурі є відомим ускладненням після аугментації сечового міхура; за даними авторів, вони уражують 12–52% пацієнтів після ентероцистоластики [21]. Факторами ризику є недостатнє промивання сечового міхура, потреба в періодичній очисній катетеризації сечового міхура, наявність сторонніх тіл (нитки, що не розсмоктовуються), рецидивні інфекції сечовидільних шляхів у дітей, тип сегмента кишечника, який використовувався для аугментації, порушення мобільності та закриття шийки сечового міхура [32].

Згідно з дослідженнями, після цистоластики камені утворюються через 24–31 місяць у дорослих [13] і через 25–68 місяців у дітей [32]. Повідомляється, що сукупна частота утворення каменів у сечовому міхурі після 10 років становить 28–36%, а після 20 років – 41% [5,28,34].

У разі утворення конкрементів в аугментованому міхурі проблемою є вибір адекватного методу оперативного втручання для їхнього видалення. Особливо це актуально, коли пацієнтові ушкоджено шийку сечового міхура та створено апендикovesикостому. Згідно з ре-

комендаціями EAU, за неможливості проведення трансуретральної цистолітотрипсії або в тих випадках, коли дане втручання пов'язане з високим ризиком стриктури уретри (наприклад, маленькі діти, пацієнти з попередньою реконструкцією уретри, пацієнти з травмою спинного мозку) дорослим і дітям рекомендується проводити черезшкірну цистолітотрипсію, а для дуже великих каменів у сечовому міхурі – відкриту цистолітотомію (проте немає чітких критеріїв щодо розміру самого конкремента). Для вторинних каменів сечового міхура, що утворилися після нефізіологічного відведення сечі, може знадобитися черезшкірний доступ або відкрита операція, якщо діаметр стоми занадто малий, щоб дозволити безпечно введення ендоскопічного інструменту відповідного розміру без ризику пошкодження самого штучного утворення для утримання сечі [36].

J. S. Thomas і співавт. ретроспективно проаналізували результати 14 пацієнтів віком від 5 до 22 років, яким у двох незалежних установах Великої Британії та Чилі протягом 2004–2016 рр. проведено літолапаксію конкрементів через апендикovesикостому Мітрофанова/Монті в пацієнтів з аугментованим міхуром. Для попередження травмування апендикovesикостоми автори використовували амплац, через який забезпечувалася адекватна іригація та відведення фрагментів конкрементів, а також він оберігав від травмування самого каналу під час маніпуляцій та екстракції самих камінців. І згідно з їхніми результатами, це – безпечна процедура, яка не порушує функції утримання сечі та в подальшому в пацієнтів не спричиняє труднощів із проведенням катетеризації стоми [35].

Важливим аспектом після видалення конкрементів є метафілактика. Згідно з рекомендаціями, потрібно проводити щоденне або тричі на тиждень зрошення сечового міхура, яке, своєю чергою, зменшуватиме частоту утворення каменів у сечовому міхурі після АЦ, або відведення сечі через апендикovesикостому. Рандомізоване дослідження показало, що щоденне промивання сечового міхура 240 мл фізіологічного розчину зменшує кількість рецидивів каменів ($p < 0,0002$, $p = 0,0152$) і симптоматичних інфекцій сечовидільних шляхів ($p < 0,0001$, $p < 0,0001$) порівняно з 60 мл або 120 мл [5,15].

Також проводяться експериментальні роботи стосовно застосування фармпрепаратів, які призводять до зменшення утворення слизу в аугментованому сечовому міхурі (наприклад Mitomycin-C) як засіб попередження утворення каменів [6].

Ведуться пошуки для виконання мініінвазивних оперативних втручань у формуванні аугментовано-

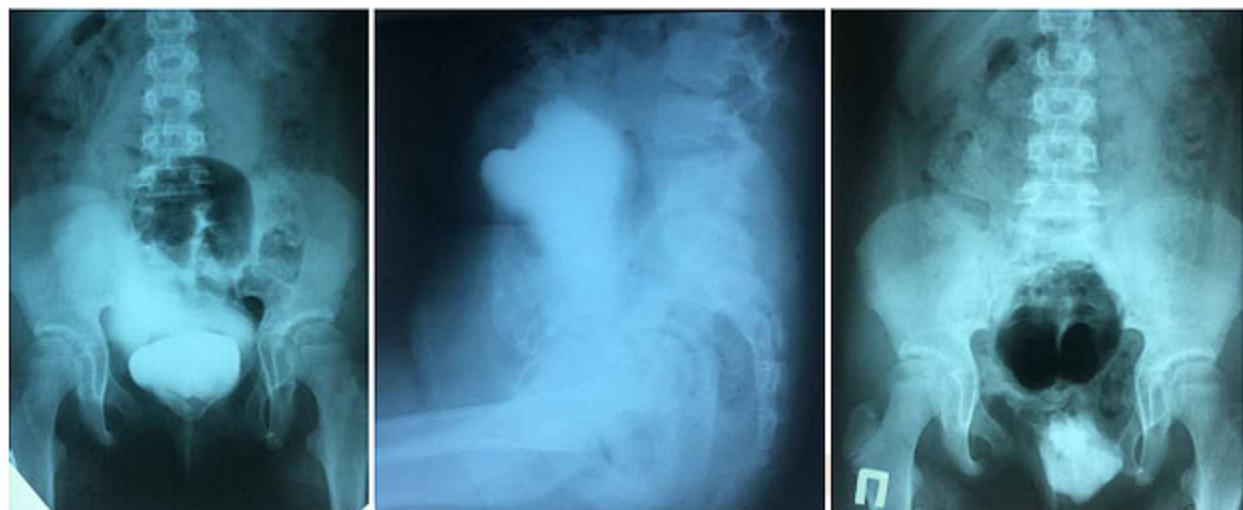

Рис. 2. Мікційна цистографія (2018 р.)

го сечового міхура. Найбільш перспективним, на нашу думку, є формування міхура за допомогою робот-асистованих технологій [2,4,10,11,23].

Як приклад застосування можливостей сучасних хірургічних і мініінвазивних методик наводимо клінічний випадок пацієнтки Ф. 19.07.2007, госпіталізованої на стаціонарне лікування з діагнозом екстрофії сечового міхура.

Роботу виконано з дотриманням принципів Гельсінської декларації, Конвенції Ради Європи про права людини і біомедицину, ICH GCP та відповідних законів України, що схвалено комісією з питань етики наукових досліджень, експериментальних розробок і наукових творів Львівського національного медичного університету імені Данила Галицького. На проведення досліджень отримано інформовану згоду батьків дитини.

У віці 3 місяців 29.10.2007 дівчинці проведено операцію: пластику сечового міхура і уrogenітального синуса з передньою остеотомією таза. Дитину виписано на амбулаторне лікування в компенсованому стані з гіпсовою пов'язкою на нижніх кінцівках.

У 3 роки пацієнтці проведено ендоскопічну корекцію міхурово-сечовідного рефлюксу з обох боків.

У віці 9 років на контрольній мікційній цистографії 16.08.2016 (на катетері Фолея, введено 40 мл): рубцева деформація сечового міхура після оперативного лікування екстрофії сечового міхура, вроджена вада розвитку кісток таза – розщеплення симфізу, гіпоплазія сідничних і лобкових кісток (рис. 1).

У квітні 2017 року пацієнтку госпіталізовано з діагнозом «Вроджена вада розвитку сечовидільної системи: екстрофія сечового міхура (стан після пластики); мікроцист; двобічний міхурово-сечовідний рефлюкс; стійке повне нетримання сечі; вторинний

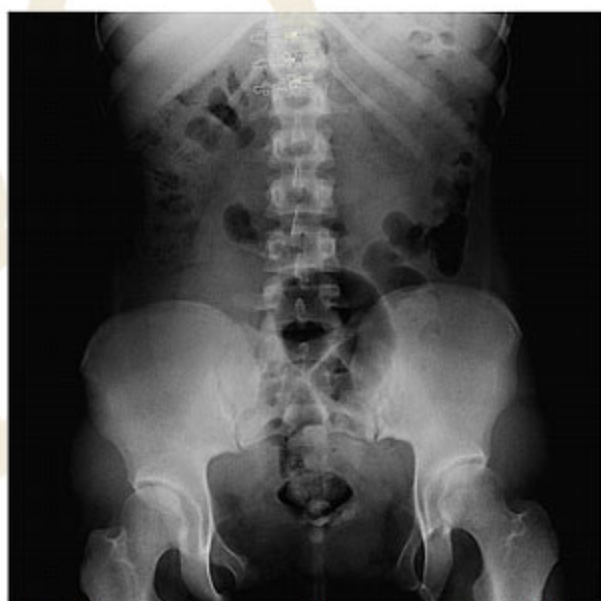

Рис. 3. Оглядова рентгенографія сечового міхура (2022 р.)

хронічний цистит; пієлонефрит, латентний перебіг; вроджений вивих стегон, лікований консервативно». 07.04.2017 проведено оперативне втручання: ушивання шийки сечового міхура; антирефлюксний захист правого сечоводу за Андерсоном з уретеро-уретеро анастомозом кінець у бік лівого сечоводу в правий; аугментація сечового міхура сегментом клубової кишки; операція Мітрофанова. У післяопераційному періоді в пацієнтки виявлено явища ранньої кишкової непрохідності, 10.04.2017 пацієнтці проведено верхньосерединну лапаротомію, ревізію черевної порожнини, усунення завороту петлі тонкого кишечника навколо сальника.

На контрольному обстеженні через рік після оперативного втручання відмічено збільшення об'єму

Огляди

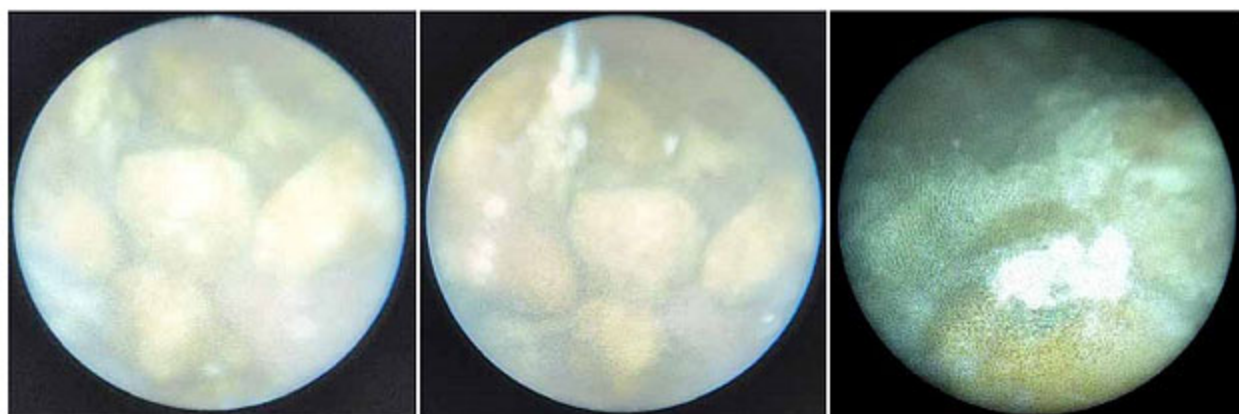


Рис. 4. Цистоскопія – конкременти в аугментованому сечовому міхурі (2022 р.)

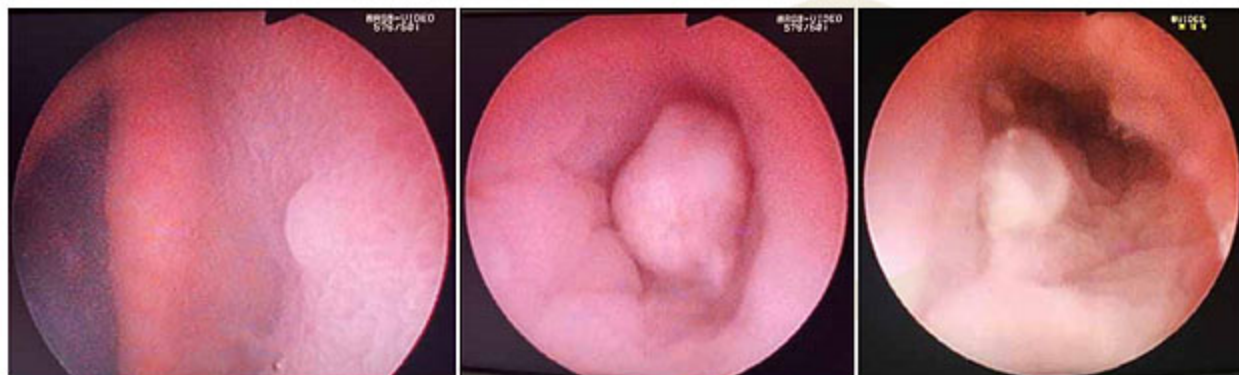


Рис. 5. Цистоскопія – поліп апендиковезикостоми (2021 р.)

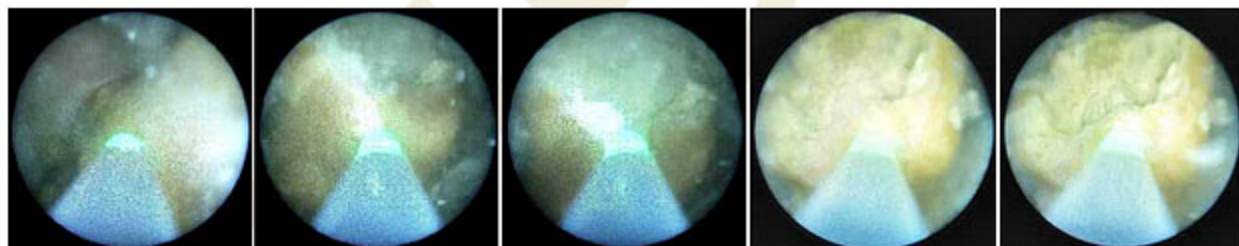


Рис. 6. Контактна лазерна літотрипсія конкрементів в аугментованому сечовому міхурі (2023 р.)

сечового міхура, відсутність міхурово-сечовідного рефлюксу на контрольній цистографії та наявність незначної кількості залишкової сечі після спорожнення сечового міхура (рис. 2). Клінічно пацієнтка суха, акт сечовипускання здійснюється за допомогою катетеризації. На ультразвуковому дослідженні (УЗД) сечового міхура 07.05.2018 року: форма нетипова; контур не рівний, не чіткий; розміри 80×60×115 мм; після сечопуску – 19×10×14 мм; вміст анехогенний, негомогенний, велика кількість завису. Медичний висновок: звертає увагу нетипова форма сечового міхура та велика кількість завису в сечовому міхурі.

У серпні 2022 року в дитини на контрольному УЗД виявлено наявність залишкової сечі після катетеризації та гіперехогенні включення і двобічні піе-

лоектазії. УЗД сечового міхура 05.08.2022: форма нетипова, зовнішній контур не рівний, чіткий; внутрішній контур не рівний, не чіткий; розміри 90×68×99 мм; стінки потовщені до 6 мм нерівномірно; вміст негомогенний, множинні гіперехогенні включення; розміри після сечопуску (катетеризації): ширина 56 мм х довжина 22 мм х глибина 47 мм (об'єм до мікції 303 мл, після мікції 29 мл). Медичний висновок: УЗ-ознаки наявності залишкової сечі після мікції, гіперехогенного завису в сечовому міхурі, потовщення стінки сечового міхура. УЗД нирок 05.08.2022: права нирка розміри 103×46 мм, паренхіма однорідна, звичайної ехогенності, чашково-мискова система (ЧМС): розширена миска 19×9×19 мм, ліва нирка розміри 107×44 мм, паренхіма однорідна, звичайної ехогенності, ЧМС: роз-

ширена миска 19×11×18 мм. Пацієнтку скеровано на госпіталізацію та дообстеження для вирішення подальшої тактики лікування.

У віці 15 років під час обстеження в пацієнтки виявлено конкременти сечового міхура. УЗД нирок 24.11.2022: права нирка розміри 107×41×43,0 мм товщина паренхіми 12 мм. Розміри нормальні, контури чіткі, паренхіма достатня. ЧМС не розширена. Ліва нирка розміром 97×41×43,0 мм товщина паренхіми 12 мм. Розміри нормальні, контури чіткі, паренхіма достатня. ЧМС не розширена. УЗД сечового міхура: міхур деформований, стінка – 5,1 мм, потовщені, вміст неоднорідний за рахунок дрібних гіперехогенних включень. Об'єм – близько 100 мл. У нижньому сегменті біля задньої стінки візуалізуються множинні конкременти, що залишають дистальну акустичну тінь, розмірами до 7 мм.

На оглядовій рентгенографії органів сечовидільної системи: у проекції сечового міхура наявні округлі ізointенсивні множинні тіні за типом конкрементів. Ознак інших додаткових рентгенконтрастних тіней у проекції сечовидільних шляхів не виявлено (рис. 3).

Пацієнтці проведено діагностичну цистоскопію: через апендикостому знайдено в штучно створений сечовий міхур. Середовище мутне. Слизова сечового міхура ін'єктвана судинами, бульозно змінена. Знайдено декілька конкрементів (рис. 4). При виході через апендикостому виявлено наявність поліпоподібного утвору останнього (рис. 5).

Враховуючи анамнез пацієнтки, їй проведено контактну лазерну літотрипсію в аугментованому сечовому міхурі 16.01.2023 через апендикостому. Візуалізовано 5 конкрементів (найбільший – близько 2 см у діаметрі). Виконано контактну лазерну літотрипсію до дрібних фрагментів. Частина з них видалено назовні (рис. 6). Для відходження фрагментів конкремента та іригації сечового міхура поставлено катетер Фолея 10 Шр. Рентгенофазовий аналіз хімічного складу каменів виявив наявність фосфатів, зокрема: гідроксилатит – 60%, струвіт – 40%.

Висновки

Утворення каменів в аугментованому сечовому міхурі є доволі поширеною проблемою, складною у профілактиці та ефективному лікуванні. Своєчасне повне спороження сечового міхура та адекватне лікування інфекцій сечового міхура є запорукою попередження утворення каменів в аугментованому сечовому міхурі.

Сучасні мініінвазивні технології дають змогу ефективно, малотравматично та безпечно лікувати

пацієнтів із конкрементами різних локалізацій сечовидільної системи, а також пацієнтів, яким попередньо проведено складні пластичні операції.

Автори заявляють про відсутність конфлікту інтересів.

References/Література

- Athawale HR, Mane SB, Vagheriya NN, More P, Daganawala T. (2020). Ten years' experience of augmentation cystoplasty for varied indications and its outcome. *Int Surg J.* 7:1031–1035.
- Barashi NS, Rodriguez MV, Paackiam VT, Gundeti MS. (2018). Bladder Reconstruction with Bowel: Robot-Assisted Laparoscopic Ileocystoplasty with Mitrofanoff Appendicovesicostomy in Pediatric Patients. *J Endourol.* 32 (S1): S119–S126. doi: 10.1089/end.2017.0720.
- Chatterjee US, Chatterjee I. (2021). Percutaneous cystolithotomy in augmented bladders. *J Indian Assoc Pediatr Surg.* 26: 250–252. doi: 10.4103/jiaps.JIAPS_128_20.
- Cohen AJ, Pariser JJ, Anderson BB, Pearce SM, Gundeti MS. (2015). The robotic appendicovesicostomy and bladder augmentation: the next frontier in robotics, are we there? *Urol Clin North Am.* 42 (1): 121–130. doi: 10.1016/j.ucl.2014.09.009.
- EAU Guidelines. (2023). Edn. presented at the EAU Annual Congress Milan 2023. ISBN 978–94–92671–19–6.
- Fan W et al. (2015). Mitomycin-C suppresses mucus secretion in an ileal neobladder rat model. *Experimental and Therapeutic Medicine.* 10: 598–602. doi: 10.3892/etm.2015.2529.
- Fofanov OD, Jurtseva AP, Zinyak BM, Dotsenko Yu R, Fofanov VO. (2021). The own experience of reconstructive-plastic operations on the bladder in children. *Paediatric Surgery. Ukraine.* 3 (72): 43–50. [Фофанов ОД, Юрцева АП, Зіняк БМ, Доценко ЮР, Фофанов ВО. (2021). Власний досвід реконструктивно-пластичних операцій на сечовому міхурі в дітей. *Хірургія дитячого віку.* 3 (72): 43–50]. doi: 10.15574/PS.2021.72.43.
- Gilbert SM, Hensle TW. (2005). Metabolic consequences and long term complications of enterocystoplasty in children: A review. *J Urol.* 173: 1080–1086.
- Gite VA, Siddiqui AK, Bote SM. (2015). Giant vesical calculus in augmented bladder with mitrofanoff procedure. *Arch Int Surg.* 5: 171–173. doi: 10.4103/2278–9596.167513.
- Gundeti MS, Acharya SS, Zagaja GP, Shalhav AL. (2011). Paediatric robotic-assisted laparoscopic augmentation ileocystoplasty and Mitrofanoff appendicovesicostomy (RALIMA): feasibility of and initial experience with the University of Chicago technique. *BJU Int.* 107 (6): 962–969. doi: 10.1111/j.1464–410X.2010.09706.x.
- Gundeti MS, Eng MK, Reynolds WS, Zagaja GP. (2008). Pediatric robotic-assisted laparoscopic augmentation ileocystoplasty and Mitrofanoff appendicovesicostomy: complete intracorporeal – initial case report. *Urology.* 72 (5): 1144–1147; discussion 1147. doi: 10.1016/j.urology.2008.06.070.
- Gurocak S, Nuininga J, Ure I, De Gier RP, Tan MO, Feitz W. (2007). Bladder augmentation: review of the literature and recent advances. *Indian journal of urology: IJU: journal of the Urological Society of India.* 23 (4): 452.
- Hayashi Y et al. (2006). Review of 86 Patients With Myelodysplasia and Neurogenic Bladder Who Underwent Sigmoidocolocystoplasty and Were Followed More Than 10 Years. *J Urol.* 176 (4): 1806–1809. doi: 10.1016/j.juro.2006.03.123.
- Helmy TE et al. (2015). Treatment of Pouch Stones After Augmentation Ileocystoplasty in Children: Is It Always Bothersome? *Urology.* 85 (1): 195–198. <https://doi.org/10.1016/j.urology.2014.09.021>.
- Husmann DA. (2016). Long-term complications following bladder augmentations in patients with spina bifida: Bladder calculi,

Огляди

- perforation of the augmented bladder and upper tract deterioration. *Transl Androl Urol.* 5: 3–11. doi: 10.3978/j.issn.2223-4683.2015.12.06.
16. Kisku S, Sen S, Karl S, Mathai J, Thomas RJ, Barla R. (2015). Bladder calculi in the augmented bladder: A follow-up study of 160 children and adolescents. *Journal of Pediatric Urology.* 11 (2): 66-e1. doi.org/10.1016/j.jpuro.2014.12.003.
 17. Kumar S, Jayant K. (2015). Massive Vesical Calculi Formation as a Complication of Augmentation Cystoplasty. *Nephro-Urol.* 7 (1): e22297. doi: 10.5812/numonthly.22297.
 18. Langer S, Radtke C, Györi E, Springer A, Metzelder ML. (2019). Bladder augmentation in children: current problems and experimental strategies for reconstruction. *Wiener Medizinische Wochenschrift* (1946). 169 (3): 61–70. doi: 10.1007/s10354-018-0645-z.
 19. Lapedes J, Diokono AC, Silber SJ, Lowe BS. (1972). Clean intermittent selfcatheterization in the treatment of urinary tract disease. *J Urol.* 107: 458–461.
 20. Mehmood S et al. (2018). Long-term Outcomes of Augmentation Cystoplasty in a Pediatric Population with Refractory Bladder Dysfunction: A 12-Year Follow-up Experience at Single Center. *Int Neurourol J.* 22 (4): 287–294. doi: <https://doi.org/10.5213/inj.1836174.087>.
 21. Metcalfe PD et al. (2006). What is the need for additional bladder surgery after bladder augmentation in childhood? *The Journal of urology.* 176 (4S): 1801–1805.
 22. Mikulicz J. (1889). Zur Operation der Augeborenen blasenspate. *Zentrabl Chir.* 26: 641.
 23. Murthy P, Cohn A, Selig B, Gundeti S. (2015). Robot-assisted Laparoscopic Augmentation Ileocystoplasty and Mitrofanoff Appendicovesicostomy in Children: Updated Interim Results. *Eur Urol.* 68 (6): 1069–1075. doi: 10.1016/j.eururo.2015.05.047.
 24. Ross JP, Keays M, Neville C, Leonard M, Guerra L. (2020). Pediatric bladder augmentation – Panacea or Pandora's box? *Canadian Urological Association Journal.* 14 (6): E251–256. doi: 10.5489/auaj.6024.
 25. Roth J, Keenan A, Cain M, Whittam B. (2015). Long-Term Sequela of Pediatric Bladder Reconstruction. *Current Bladder Dysfunction Reports.* 10 (4): 419–426. doi: 10.1007/s11884-015-0336-1.
 26. Saadat S, Winkle D, Hirst J. (2018). Large bladder stone as a complication of AUS insertion and bladder augmentation. *Urology Case Reports.* 20: 15–16. doi: 10.1016/j.eucr.2018.05.016.
 27. Salama AK et al. (2021). Incidence of nephrolithiasis after bladder augmentation in people with spina bifida. *J Pediatr Urol.* 17 (4): 521.e1–521.e7. doi: 10.1016/j.jpuro.2021.03.012.
 28. Schlomer BJ, et al. (2014). Cumulative incidence of outcomes and urologic procedures after augmentation cystoplasty. *J Pediatr Urol.* 10: 1043–1050.
 29. Shevchuk DV. (2013). Surgical treatment of neuro-muscular dysfunction of bladder in children. *Pediatric surgery.* 4: 66–69. [Шевчук ДВ. (2013). Хірургічне лікування нервово-м'язової дисфункції сечового міхура в дітей. *Хірургія дитячого віку.* 4: 66–69].
 30. Simon J. (1852). Extropia vesicae (absence of the anterior walls of the bladder and rubic abdominal parietes): Operation for directing the orifices of the ureters into the rectum: Temporary success: Subsequent death. *autopsy. Lancet.* 2: 568.
 31. Sutojo B, Irdam GA. (2021). Safety of augmentation cystoplasty in patients with bladder abnormalities undergoing renal transplantation: a systematic review. *Medical Journal of Indonesia.* 30 (3): 198–206. doi.org/10.13181/mji.oa.204358.
 32. Szymanski KM et al. (2014). Cutting for stone in augmented bladders – what is the risk of recurrence and is it impacted by treatment modality? *The Journal of urology.* 191 (5): 1375–1380.
 33. Szymanski KM et al. (2016). Bladder stones after bladder augmentation are not what they seem. *J Pediatr Urol.* 12 (2): 98.e1–6. doi: 10.1016/j.jpuro.2015.06.021.
 34. Szymanski KM et al. (2020). Additional Surgeries after Bladder Augmentation in Patients with Spina Bifida in the 21st Century. *J Urol.* 203 (6): 1207–1213. doi: 10.1097/JU.0000000000000751.
 35. Thomas JS et al. (2018). Paediatric cystolitholapaxy through the Mitrofanoff/Monti channel. *Journal of Pediatric Urology.* 14 (5): 433-e1.
 36. Türk C, Skolarikos A, Donaldson JF et al. (2019). Guideline. Bladder Stones. *European Association of Urology.* URL: <https://uroweb.org/guideline/bladder-stones/>.
 37. Yeates WK. (1956). A technique of ileocystoplasty. *Br J Urol.* 28: 410.

Відомості про авторів:

Шевчук Дмитро Володимирович – к.мед.н., доц., лікар-уролог дитячий, зав. відділення дитячої урології КНП «Перше територіальне медичне об'єднання м. Львова», ВП «Лікарня Святого Миколая», доц. каф. медико-біологічних дисциплін Житомирського державного університету імені І. Франка, доц. каф. урології НУОЗ України імені П. Л. Шупика. Адреса: м. Львів, вул. П. Орлика, 4. Researcher ID C-3853-2016; <https://orcid.org/0000-0002-3466-3430>.

Наконечний Ростислав Андрійович – к.мед.н., асистент каф. дитячої хірургії Львівського НМУ імені Д. Галицького, лікар-уролог дитячий відділення дитячої урології КНП «Перше територіальне медичне об'єднання м. Львова», ВП «Лікарня Святого Миколая». Адреса: м. Львів, вул. П. Орлика, 4. <https://orcid.org/0000-0003-0645-3361>.

Стаття надійшла до редакції 24.02.2023 р., прийнята до друку 14.06.2023 р.

УДК 617.53:053:616-053.1

О.О. Лукіянець¹, А.І. Сасюк¹, В.С. Коноплицький¹, Я.Ю. Марункевич¹, К.А. Педоренко²

Вроджена серединна розщелина шиї (огляд літератури та опис власних клінічних спостережень)

¹Вінницький національний медичний університет імені М.І. Пирогова, Україна²Комунальне некомерційне підприємство «Вінницьке обласне патологоанатомічне бюро
Вінницької обласної ради», Україна

Paediatric Surgery(Ukraine).2023.2(79):85-91; doi 10.15574/PS.2023.79.85

For citation: Lukianets OO, Sasiuk AI, Konoplytskyi VS, Marunkevych YaYu, Pedorenko KA. (2023). Congenital midline cervical cleft (literature survey and description of own clinical observations). Paediatric Surgery (Ukraine). 2(79): 85-91. doi: 10.15574/PS.2023.79.85.

Серединна розщелина шиї (синонім: шийне мереживо, *pterygium colli medianum*, потворність шиї) – рідкісна вроджена аномалія, яка, на жаль, не знайшла широкого висвітлення в спеціальній медичній літературі на сучасному етапі розвитку медицини. Свідченням цього є те, що до 2014 р., за даними літературного пошуку, налічується лише трохи більше 100 адресних описів відповідної патології.

Мета – узагальнити накопичений фахівцями досвід для глибокого розуміння всіх аспектів вродженої серединної розщелини шиї, для ознайомлення колег зі станом цієї рідкісної патології на сьогодні; вивчити елементи її будови і тактику лікування.

Наведено останні літературні дані стосовно вродженої серединної розщелини шиї та результати аналізу двох клінічних випадків цієї патології в дітей. Під час вивчення даних клінічних випадків використано загальноклінічні методи обстеження та гістологічний метод дослідження видалених тканин.

Висновки. Недостатність інформації щодо серединної розщелини шиї на сьогодні, а також результати гістологічних досліджень у різних клінічних випадках свідчать про необхідність подальшого вивчення цієї рідкісної вродженої вади. У цьому може допомогти поглиблений аналіз ембріологічних, генетичних та екологічних факторів, що впливають на процес формування зазначеної патології. На нашу думку, доцільним є проведення оперативного лікування вродженої серединної розщелини шиї, до досягнення 2-річного віку дитини, для попередження рецидивів патології та формування грубої контрактури шиї в майбутньому.

Дослідження виконано відповідно до принципів Гельсінської декларації. На проведення досліджень отримано інформовану згоду батьків дітей.

Автори заявляють про відсутність конфлікту інтересів.

Ключові слова: розщелина шиї, діти, вроджена вада.

Congenital midline cervical cleft (literature survey and description of own clinical observations)

O.O. Lukianets¹, A.I. Sasiuk¹, V.S. Konoplytskyi¹, Ya.Yu. Marunkevych¹, K.A. Pedorenko²¹National Pirogov Memorial Medical University, Vinnytsia, Ukraine²Communal non-commercial enterprise «Vinnytsia Regional Pathological Bureau of the Vinnytsia Regional Council», Ukraine

Midline cervical cleft – (synonym: webbed neck, *pterygium colli medianum*, neck ugliness), belongs to rare congenital defects which, unfortunately, have not been widely covered in the specialized medical literature at the modern stage of the development of medicine. It is confirmed by the fact that until 2014 according to the literature search there were a little over 100 detailed descriptions of the respective pathology.

Purpose – to summarize the experience accumulated by experts in order to understand deeper all the aspects of Congenital midline cervical cleft, to introduce the present position of this rare congenital malformation to colleagues, to learn the structural parts of this pathology and the tactic for its treatment.

Огляди

The article represents the last data from scientific literature about Congenital midline cervical cleft and the analytic results of the two medical cases with this congenital malformation in children. Studying these cases, we used general clinical tests and histological research for the removal tissues.

Conclusions. The current lack of information on the midline cervical cleft as well as the results of histological examinations in different clinical cases confirm the necessity of further study of this rare congenital defect. In this case, a deeper analysis of embryological, genetic and environmental factors influencing the process of formation of this pathology can be of help. In our opinion, performing the surgery becomes appropriate before two-year age in order to prevent the relapse of this pathology and severe neck contractures in the future.

The study was carried out in accordance with the principles of the Helsinki declaration. The informed consent of the patient was obtained for conducting the studies.

No conflict of interests was declared by the authors.

Keywords: cervical cleft, congenital defect, children.

Серединна розщелина шиї (СРШ), синонім: шийне мереживо, *pterygium colli medianum*, потворність шиї – рідкісна вроджена аномалія, яка, на жаль, не знайшла широкого висвітлення в спеціальній медичній літературі на сучасному розвитку медицини. Свідченням цього є те, що до 2014 р., за даними літературного пошуку, налічується лише трохи більше 100 адресних описів відповідної патології [2].

В історичному ракурсі відомо, що перше повідомлення про СРШ належить німецькому анатому Luschka (1848), у 1924 р. Bailey наведено другий опис випадку цієї аномалії, а повну клінічну деталізацію СРШ надав Ombredanne у 1946 р. у своїй книзі з дитячої хірургії [3].

На думку сучасних дослідників, СРШ належить до спорадичних вад розвитку, які можуть бути асоційованими з деякими більш грубими дефектами, такими як розщеплення нижньої щелепи та *microgenia*, розщеплення груднини, вроджена відсутність певних серединних структур шиї, наприклад

частини під'язичної кістки. Водночас СРШ не відноситься до істинних розщелин, оскільки відсутній дефект шкіри, тому зазначена аномалія за системою класифікації черепно-лицевих дефектів за Tessier належить до категорії 30 [4].

Мета дослідження – узагальнити накопичений фахівцями досвід для глибокого розуміння всіх аспектів вродженої СРШ, для ознайомити колег зі станом цієї рідкісної патології на сьогодні; вивчити елементи її будови і тактику лікування.

Етіопатогенез серединної розщелини шиї. Формування СРШ пов'язують із порушенням в ембріогенезі розвитку I та II пар зябрових дуг [11]. Протягом третього тижня внутрішньоутробного розвитку плоский триламінарний зародок піддається ряду складних перевтілень, які призводять до утворення циліндричного зародка. У цей період через згинальні складки плода в амніотичній порожнині утворюються бокові (гілчасті) розщелини, а основні тканини голови та шиї утворюють глотковий зябровий апарат,

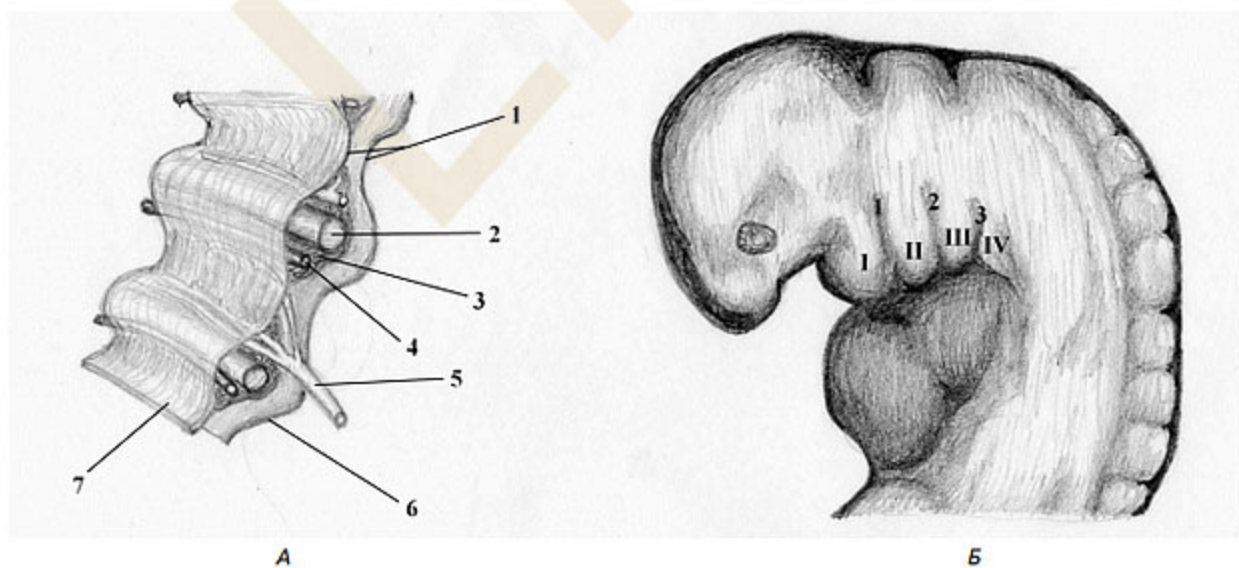


Рис. 1. А – схема будови зябрових дуг (1 – глоткова мембрана; 2 – хрящ; 3 – міобласти; 4 – артерія; 5 – нерв; 6 – ектодерма; 7 – ентодерма); Б – схема розташування зябрових дуг (1, 2, 3 – зяброві заглибини; I, II, III, IV – зяброві дуги)

який є попередником органних структур голови та шиї. У цілому розвиток зябрового апарату відбувається протягом другого-сьомого тижня. Безпосередньо зябровий апарат складається з п'яти пар мезодермальних гілчастих дуг, що з'являються в боковій стінці передньої кишки і відділені одна від одної зовнішніми відділами ектодерми, яка вистилає плечові щілини, а також внутрішніми ендодермально вирівняними глотковими мішками. При цьому на п'ятому тижні внутрішньоутробного розвитку I зяброва дуга та черепна частина II дуги потовщуються та збільшуються в каудальному напрямку, разом із цим хвостова частина II дуги занурюється в шийний синус. Саме в цей період негативний вплив будь-якого (екзогенного або ендогенного) фактора на розвиток I та II зябрових дуг призводить до розвитку СРШ (рис. 1).

Вивчення генетичних факторів хвороби знаходяться сьогодні в процесі дослідження, але вже відомо про участь у цьому мутації гена SIX5 і виключенні асоційованого з вагітністю плазмового протеїну (RAPPA). СРШ не є загрозою для пологів, виявляється одразу після народження у вигляді заглибленого дефекту шкіри, у верхній частині якого існує пухлиноподібне утворення діаметром до 1,0 см, іноді з невеликим поздовжнім лакунарним дефектом, розділеним навпіл. Аномалія найчастіше виявляється в дітей, народжених жінками кавказьких національностей, а також у дівчат білої раси у співвідношенні 2:1 із хлопчиками [1,6,13].

Діагностика серединної розщілини шиї. Діагнози СРШ встановлюють на підставі клінічного огляду: локалізація патологічного утворення у вигляді дефекту шкіри різної ширини і довжини з підшкірним волокнистим тяжем, по середній лінії шиї (між підборіддям і вирізкою груднини), наявність фістули з каудально розташованим зовнішнім отвором, періодичні рідкі виділення з норицевого ходу (ніпельний тип), характерні практично з періоду новонародженості, поява тріщин і розривів на поверхні утворення з формуванням контрактури шиї в подальшому [10].

СРШ може ускладнюватися вторинним інфікуванням [13].

Ультразвукову діагностику іноді застосовують лише для виключення іншої асоційованої патології передньої поверхні шиї та підтвердження зв'язку СРШ із під'язичною кісткою [6].

Диференційну діагностику СРШ проводять з кістою щитоподібної залози протоки, фістулою грушоподібного синуса, дермоїдною кістою [1].

Гістологічно шкіра в проекції тріщин з акантозом і гіперкератозом, епідермальний шар вкриває фіброзо-

вану шкіру, позбавлену будь-яких додатків. Верхня частина розщілини зазвичай вкрита епітелієм із паракератозом, а нижня – багатоядерним плоским епітелієм. Часто шкіра містить поодинокі жмутки скелетних м'язів. Іноді у верхній частині розщілини визначаються фрагменти м'язової та хрящової тканини.

Лікування серединної розщілини шиї. Основне лікування – видалення СРШ, яке можна проводити в будь-якому віці, для попередження формування контрактури шиї та поліпшення косметичного компонента якості життя пацієнтів, особливо при сформованій ретрогнатії, яка часто характерна для цієї патології через зростання нижньої щелепи, або обмеження її рухомості [5]. Існує думка деяких фахівців щодо доцільності виконання оперативного лікування до 2-річного віку для попередження рецидивів патології та формування грубої контрактури шиї в більш старшому віці [8,9].

Найпоширенішим способом оперативного втручання є вертикальна «Z-подібна» пластика, яка у своєму класичному варіанті полягає в обертанні двох трикутних клаптів, з оптимальним кутом у 60°, які при переміщенні симетрично проєктуються на площину рани [12]. Хірургічне втручання, план якого визначається індивідуально в кожному конкретному випадку, що залежить від локалізації та розмірів усіх складових СРШ, має на меті досягнення очікуваного максимально задовільного функціонального та естетичного результату [7].

Інформація в сучасних медичних джерелах, на жаль, представлена фрагментарно, що не дає змоги ознайомитися з цією важливою вродженою патологією.

Для наочної демонстрації цієї патології нижче наведено два власні клінічні спостереження з ретельною деталізацією випадків СРШ. Гістологічне дослідження інтраопераційного матеріалу виконували після фіксації зразків у 10% буферному розчині формаліну, проводили забір найбільш змінених ділянок, зневоднювали в спиртах, просочували парафінами і заливали в парафінові блоки. Після приготування зрізів на мікромомі їх фарбували гематоксилином-еозином. Мікропрепарати досліджували на морфометричному комплексі «Olympus imaging CORP Model NoE-410 DC 7:4VD 56547931» зі збільшенням у 40, 100 та 200 разів.

Дослідження виконано відповідно до принципів Гельсінської декларації. На проведення досліджень отримано інформовану згоду батьків пацієнтів.

Випадок 1

Хворий Л., віком 1 рік, госпіталізований до хірургічного стаціонару 22.10.2019 р. зі скаргами на

Огляди

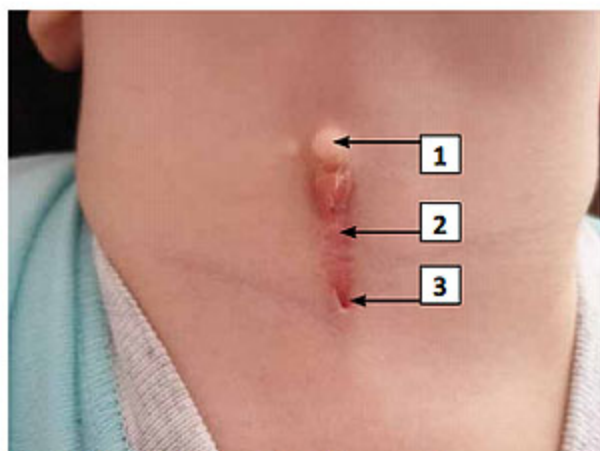


Рис. 2. Хворий Л., віком 1 рік. Діагноз «Вроджена серединна розщільна шиї»: 1 – капюшоноподібний сосок; 2 – розщільна; 3 – синус

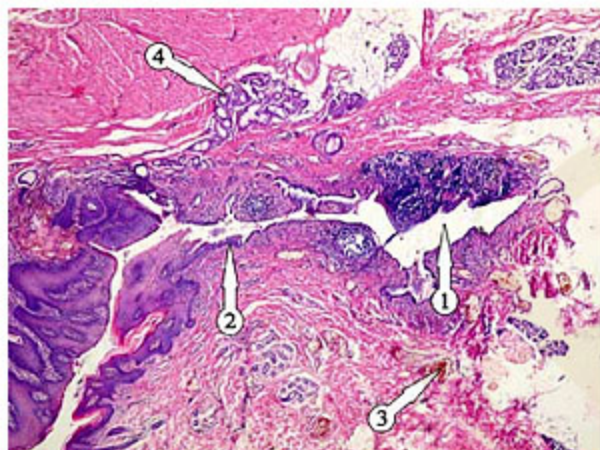


Рис. 3. Хворий Л., віком 1 рік. Діагноз «Серединна розщільна шиї». Макроскопічна будова ділянки зміненої шкіри та зовнішнього отвору норицевого ходу: 1 – утворення у вигляді норицевого ходу; 2 – епітелій, що диференціюється в багатошаровий плоский епітелій; 3 – судини зі стазом; 4 – потові залози. Забарвлення гематоксилін та еозин, $\times 100$

об'ємне утворення по передній поверхні шиї розміром 30×8 мм. Зі слів матері, новоутворення наявне в дитини від народження. З норицевого ходу періодично спостерігається виділення в невеликій кількості слабо-мутної рідини.

За результатами огляду передньої поверхні шиї, у межах її середньої третини, на рівні перснеподібного хряща гортані, визначається напівовальної форми ділянка шкіри білуватого кольору діаметром до 10 мм, яка у вигляді папіломи виступає над поверхнею шкіри до 6 мм. При ковтанні папілома та навколишня шкіра не рухомі, пальпація цієї ділянки безболісна. Нижче папіломоподібного утворення, шкіра над яким не змінена, наявна смужка зміненої шкіри рожево-тілесного кольору шириною до 8 мм

і довжиною до 20 мм, яка закінчується норицевим ходом із діаметром зовнішнього отвору до 3,5–4,0 мм, який чітко простежуються при зміщенні до груднини ділянки зміненої шкіри.

Під час пальпації ділянка папіломи, незміненої навколишньої шкіри та зовнішнього норицевого ходу вільно охоплюється пальцями, зміщується вільно в усі боки, а при їх фіксації ковтання не утруднене. Норицевий хід пальпується в підшкірній клітковині в напрямку до рукоятки груднини. Після натискання на норицевий хід із нього в незначній кількості виділяється прозора безбарвна рідина.

При відхиленні голови назад пальпаторно визначається щільний тяж у підшкірній клітковині від папіломи до рукоятки груднини (рис. 2).

Показники гемограми, загального аналізу сечі та біохімічні константи – у межах вікової норми.

Під інкубаційним наркозом 24.10.2019 р. дитині проведено оперативне втручання – видалення об'ємного утворення з норицевим ходом.

Післяопераційний період мав задовільний перебіг, 28.10.2019 р. дитину в задовільному стані виписано на подальше амбулаторне лікування.

Макроскопічний опис видаленого препарату. Тканина патологічного утворення представлена двома фрагментами: 1 (ділянка зміненої шкіри та зовнішнього отвору норицевого ходу) – сірого кольору тяж, розміром $30 \times 10 \times 5$ мм, покритий лусочками з елементами намокання з наявністю ходу, що закінчується сліпо, хід забарвлений діамантовим зеленим; 2 (ділянка папіломоподібного утворення) – вузол із чіткими межами, щільно-еластичної консистенції, діаметром 9 мм, на розрізі рожево-білуватого кольору з вираженою волокнистістю, частковою будовою.

Мікроскопічний опис видаленого препарату. Ділянка зміненої шкіри та зовнішнього отвору норицевого ходу представлена жмутками сполучнотканинних волокон, покрита дегенеративно зміненим багатошаровим плоским епітелієм з масивними крововиливами та вираженими атрофічними змінами, у фіброзно-жировій тканині визначається порожнина у вигляді трубочки, що вислана епітелієм, який представлений багатошаровим плоским, навколо ходу наявні судини зі стазами, також спостерігається розгалуженість основного ходу на додаткові, навколо ходу розсіяна переважно лімфоїдна інфільтрація, потові залози (рис. 3).

Ділянка папіломоподібного утворення представлена жмутками сполучнотканинних волокон, що розташовані в різних напрямках та мають різну довжину і товщину. Поліморфізм фібробластів вира-

жений слабо, деякі ядра гіперхромні. Наявні також м'язові волокна. У будові пухлини переважає волокнистий компонент над клітинним з елементами набряку. Наявні групи потових залоз. Утворення покриті епідермісом (рис. 4).

Випадок 2

Хворий С., віком 2 роки, 02.04.2019 р. госпіталізований до хірургічного відділення зі скаргами на пухлиноподібне утворення в ділянці передньої поверхні шиї. Зі слів мами, новоутворення на шиї дитини наявне від народження.

За результатами огляду передньої поверхні шиї, у межах її середньої та нижньої третин, визначається пухлиноподібне утворення над рівнем шкіри розміром 10×15 мм, шкіра над ним візуально не змінена, має тілесний колір. При ковтанні утворення та навколишня шкіра дещо не рухомі, пальпація цієї ділянки безболісна. Нижче утворення визначається смужка зміненої шкіри рожево-червоного кольору шириною до 6 мм і довжиною до 35 мм, яка закінчується норицевим ходом, зовнішній отвір якого прикритий епітеліальними нашаруваннями, і який простежуються при зміщенні до груднини ділянки зміненої шкіри.

При пальпації ділянка утворення, смужка зміненої шкіри з норицевим ходом вільно охоплюються пальцями, зміщується в усі боки, а при їх фіксації ковтання не утруднене. Норицевий хід пальпується в підшкірній клітковині в напрямку до рукоятки груднини. При нахиланні голови назад пальпаторно визначається щільний тяж у підшкірній клітковині від папіломподібного утворення до рукоятки груднини (рис. 5).

05.04.2019 дитині проведено фістулографію, у ході якої виявлено, що над яремною вирізкою існує норицевий хід під шкірою довжиною 13 мм по середній лінії, який має каудальний напрям і закінчується сліпо.

08.04.2019 виконано мультиспіральну комп'ютерну томографію шиї та органів грудної клітки з внутрішньовенним контрастуванням «Ультравіст 370» в об'ємі 25 мл. На серії томограм по середній лінії передньої поверхні шиї над поверхнею шкіри визначається тканинне утворення розміром 10×7×7 мм із чіткими рівними контурами та ознаками інтенсивного накопичення контрасту. Підшкірно-жирова клітковина під утворенням має ознаки незначного ущільнення. В 30 мм каудальніше від утворення візуалізується тяж довжиною 12 мм у підшкірно-жировій клітковині, який починається від поверхні шкіри, тягнеться косо-каудально в на-

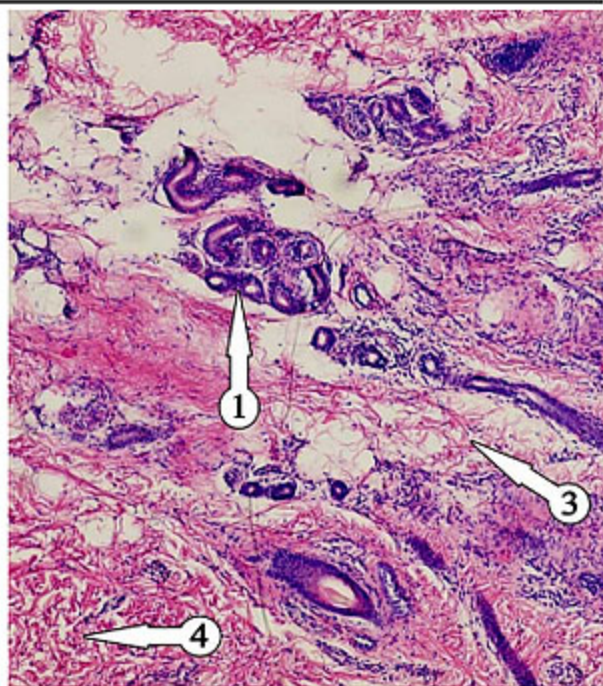


Рис. 4. Хворий Л., віком 1 рік. Діагноз «Середина розщелина шиї». Макроскопічна будова ділянки папіломподібного утворення: 1 – групи потових залоз; 2 – багат шаровий плоский епітелій; 3 – жмутки сполучнотканинних волокон, що розташовані в різних напрямках і мають різну довжину і товщину; 4 – м'язові волокна. Забарвлення гематоксилін та еозин, ×40

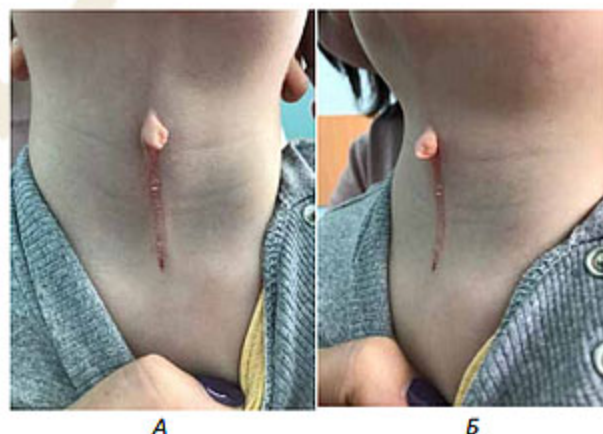


Рис. 5. Хворий С., віком 2 роки. Діагноз «Вроджена середина розщелина шиї». Загальний вигляд: А – фас; Б – профіль

прямку яремної вирізки і закінчується сліпо. Зв'язку зі структурами середостіння не виявлено. М'язи дна ротової порожнини симетричні з обох боків, розвинені нормально. Простори дна ротової порожнини та шиї добре контуруються, вільні від патологічних утворень. Патології з боку органів середостіння та легень не виявлено. Медичний висновок: комп'ютернотомографічні ознаки тканинного утворення (папілома) по ходу середньої лінії передньої по-

Огляди

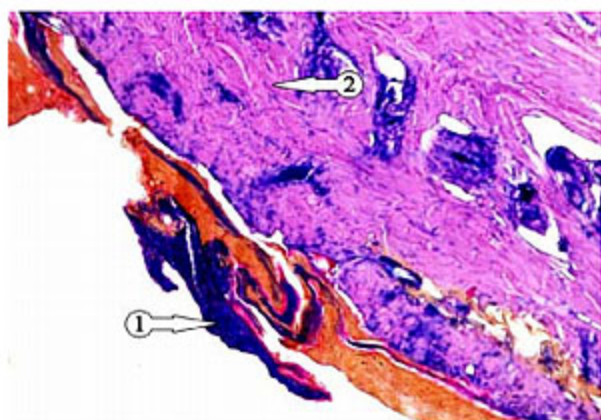


Рис. 6. Хворий С., віком 2 роки. Діагноз «Серединна розщільна шиї». Макроскопічна будова першого фрагмента утворення: 1 – дегенеративно змінений багат шаровий плоский епітелій, з масивними крововиливами та вираженими атрофічними змінами; 2 – жмутки сполучнотканинних волокон, що розташовані в різних напрямках та мають різну довжину і товщину. Забарвлення гематоксилін та еозин, $\times 200$

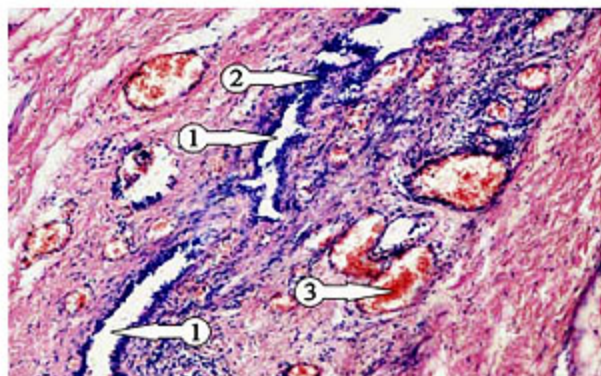


Рис. 7. Хворий С., віком 2 роки. Діагноз «Серединна розщільна шиї». Макроскопічна будова другого фрагмента утворення: 1 – утворення у вигляді ходу, що розгалужується; 2 – епітелій, що диференціюється в багат шаровий плоский епітелій; 3 – судини зі стазом. Забарвлення гематоксилін та еозин, $\times 200$

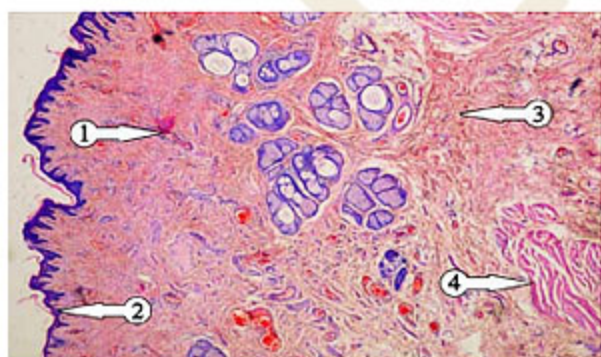


Рис. 8. Хворий С., віком 2 роки. Діагноз «Серединна розщільна шиї». Макроскопічна будова третього фрагмента утворення: 1 – виражений судинний компонент; 2 – багат шаровий плоский епітелій; 3 – жмутки сполучнотканинних волокон, що розташовані в різних напрямках та мають різну довжину і товщину; 4 – м'язові волокна. Забарвлення гематоксилін та еозин, $\times 40$

верхні ший, фіброзного тяжу (можливо з норицевим ходом) каудальніше утворення в межах підшкірно-жирової клітковини.

Показники гемограми, загального аналізу сечі та біохімічні константи – у межах вікової норми.

Під інкубаційним наркозом 11.04.2019 р. дитині проведено оперативне втручання: видалення об'ємного утворення шкіри та висічення нориці в ділянці шкіри.

Післяопераційний період мав задовільний перебіг. 15.04.2019 р. дитину в задовільному стані виписано зі стаціонару на амбулаторне лікування.

Макроскопічний опис видаленого препарату. Тканина патологічного утворення представлена 3 фрагментами: 1 – сірого кольору тяж, розміром $25 \times 5 \times 6$ мм, що покритий лусочками з елементами намокання; 2 – сірого кольору тяж, що закінчується сліпо (хід забарвлений діамантовим зеленим), розміром $10 \times 3 \times 2$ мм; 3 – пухлиноподібне утворення з чіткими межами, щільно-еластичної консистенції, діаметром 10 мм, на розрізі рожево-білуватого кольору з вираженою волокнистістю, частковою будови.

Мікроскопічний опис видаленого препарату. Перший фрагмент вилученого утворення: препарат представлений жмутками сполучно-тканинних волокон, покритий дегенеративно зміненим багат шаровим плоским епітелієм, з масивними крововиливами та вираженими атрофічними змінами (рис. 6).

Другий фрагмент видаленого препарату представлений фіброзно-жировою тканиною, у якій визначається порожнина у вигляді трубочки, що вилана епітелієм, який подекуди диференціюється в багат шаровий плоский, навколо ходу наявні судини зі стазами, також спостерігається розгалуженість основного ходу на додаткові, навколо ходу визначається розсіяна інфільтрація, переважно лімфоїдна (рис. 7).

Третій фрагмент утворення представлений жмутками сполучнотканинних волокон, що розташовані в різних напрямках та мають різну довжину і товщину. Поліморфізм фібробластів виражений слабо, деякі ядра гіперхромні. Наявні також м'язові волокна. У будові пухлини переважає волокнистий компонент над клітинним з елементами набряку. Звертає на себе увагу наявність збільшеної кількості судин зі стазами. Наявні групи сальних залоз. Утворення покриті багат шаровим плоским епітелієм (рис. 8).

Проведені гістологічні дослідження в обох клінічних випадках виявили певну схожість їхньої макроскопічної будови, що доводить спорідненість етіології та патогенезу патології.

Висновки

Недостатність інформації щодо середньої розцілини шиї на сьогодні, результати гістологічних досліджень у різних клінічних випадках свідчать про необхідність подальшого вивчення цієї рідкісної вродженої вади. У цьому може допомогти поглиблений аналіз ембріологічних, генетичних та екологічних факторів, що впливають на процес формування зазначеної патології. На нашу думку, доцільним є проведення оперативного лікування вродженої СРШ, до досягнення 2-річного віку дитини, для попередження рецидивів патології та формування грубої контрактури шиї в майбутньому.

Автори заявляють про відсутність конфлікту інтересів.

References/Література

1. Aboaziza A, Akpan U. (2018). Newborn with Neck Lesion. *Neo-Reviews*. 19 (10): e633-e635.
2. Agrawal V, Sanghvi BV, Borwankar SS. (2009). Congenital Midline Cervical Cleft: A Case Report. *The Internet Journal of Surgery*. 22 (1): 1-3.
3. Celikoyar M, Aktan E, Dogusoy G. (2019). Congenital midline cervical cleft: a case report. *Journal of Medical Case Reports*. 13 (1): 1-4.

4. Eom TK, Sun H, Yoon HK. (2014). Congenital midline cervical cleft. *Archives of plastic surgery*. 41 (4): 429-431. <https://doi.org/10.5999/aps.2014.41.4.429>.
5. Fan Y, Matthews H, Kilpatrick N, Claes P, Clement J, Penington A. (2018). 4 Facial morphology and growth following surgery for congenital midline cervical cleft patients. *International Journal of Oral and Maxillofacial Surgery*. 47 (4): 437-441.
6. Farhadi R, Alam SA, Ghasemi M. (2012). Case report: congenital midline cervical cleft: can it be treated in newborn? *Iranian Journal of Pediatrics*. 4 (22): 547-550.
7. Helal AA, Mahmoud BA. (2018). Congenital midline cervical cleft. *Journal of pediatric surgery case reports*. 36: 3-6.
8. King J, Patel RV, Huddart SN. (2013). Congenital midline cervical cleft. *Journal of Pediatric Surgery Case Reports*. 1 (5): 99-101.
9. Macaj M, Jovankovicova A, Jakubikova J, Koller J. (2016). A case of untreated midline cervical cleft associated with congenital heart defect. *Case Studies in Surgery*. 1 (2): 60-63.
10. Mirza B. (2013). Congenital midline cervical cleft. *APSP Journal of Case Reports*. 4 (1): 9.
11. Oshi AME, Al-Sofiani MM, Abdulbasit OB, Al Bhlal LA, Seidahmed MZ. (2015). Congenital midline cervical cleft: case report and literature review. *Journal of Clinical Neonatology*. 4(4): 278-280.
12. Rodriguez ÁHR, Guimarães ASC, de Abreu e Souza RR, Padrao TM, de Souza ANF. (2012). Congenital midline cervical cleft. *Revista Brasileira de Cirurgia Plástica*. 27: 644-647.
13. Sinopidis X, Kourea HP, Panagidis A, Alexopoulos V, Tzifas S, Dimitriou G, Georgiou G. (2012). Congenital midline cervical cleft: diagnosis, pathologic findings, and early stage treatment. *Case Reports in Pediatrics*: 951040.

Відомості про авторів:

Лукіянець Олег Олександрович – к.мед.н., асистент каф. дитячої хірургії Вінницького НМУ імені М.І. Пирогова. Адреса: м. Вінниця, вул. Пирогова, буд. 56. <https://orcid.org/0000-0001-9525-1547>.

Сасюк Анатолій Іванович – к.мед.н., доц. каф. дитячої хірургії Вінницького НМУ імені М.І. Пирогова. Адреса: м. Вінниця, вул. Пирогова, буд. 56. <https://orcid.org/0000-0001-7454-2986>.

Коноплицкий Віктор Сергійович – д.мед.н., проф., зав. каф. дитячої хірургії Вінницького НМУ імені М.І. Пирогова. Адреса: м. Вінниця, вул. Пирогова, буд. 56. <https://orcid.org/0000-0001-9525-1547>.

Марункевич Ярослава Юрївна – к.мед.н., доц. каф. психіатрії, наркології та психотерапії Вінницького НМУ імені М.І. Пирогова. Адреса: м. Вінниця, вул. Пирогова, буд. 56. <https://orcid.org/0000-0002-6871-4347>.

Педоренко Катерина Анатоліївна – лікар-патологоанатом вищої кваліфікаційної категорії відділення загальної патології з гістологічними, молекулярно-генетичними та цитологічними дослідженнями КНП «Вінницьке обласне патологоанатомічне бюро Вінницької обласної ради». Адреса: м. Вінниця, вул. Пирогова, буд. 46, корп. 2. <https://orcid.org/0000-0002-8930-2026>.

Стаття надійшла до редакції 25.02.2023 р., прийнята до друку 14.06.2023 р.

В.Ф. Рибальченко¹, П.С. Русак^{1,2}, Б.С. Рінзберг³, Н.М. Нагорнюк², С.В. Саган¹

Непрохідність тонкої кишки продуктами харчування в дітей раннього віку: погляд на проблему, літературні дані та власні клінічні спостереження

¹Національний університет охорони здоров'я України імені П.Л. Шупика, м. Київ

²КНП «Житомирська обласна дитяча клінічна лікарня», Україна

³КНП «Київська міська дитяча клінічна лікарня №1», Україна

Paediatric Surgery(Ukraine).2023.2(79):92-98; doi 10.15574/PS.2023.79.92

For citation: Rybalchenko VF, Rusak PS, Rinzberg BS, Nagornyuk NM, Sagan SV. (2023). Small intestinal obstruction by food in young children: a view on the problem, literature data and own clinical observations. Paediatric Surgery (Ukraine). 2 (79): 92-98. doi: 10.15574/PS.2023.79.92.

Мета – поліпшити результати лікування дітей раннього віку, хворих на обтураційну непрохідність тонкої кишки, за рахунок впровадження інформативних технологій візуалізації недуги та сучасних відеотехнологій лікування; навести власні клінічні спостереження обтураційної непрохідності травного каналу продуктами харчування у дітей раннього віку та їх лікування.

Наведено огляд літератури стосовно обтураційної непрохідності тонкої кишки продуктами харчування у дітей раннього віку. Встановлено всього чотири випадки. Наведено власні 2 випадки обтураційної непрохідності продуктами харчування (зерна кукурудзи, ананас, червона риба) у дітей до 3 років. На основі власного досвіду обґрунтовано вживання терміну «фітобестоар» у трактуванні непрохідності тонкої кишки. Усім проведено оперативне лікування – 1 лапаротомно, 1 – лапароскопічно. Усі діти одужали та виписані з клініки.

Діагностика та верифікація обтураційної непрохідності кишечника продуктами харчування в дітей раннього віку передусім ґрунтується на результатах ретельно зібраного анамнезу. Доцільно з метою як верифікації локалізації непрохідності, так і встановлення фактора непрохідності кишечника застосовувати такі методи: оглядова рентгенографія органів черевної порожнини як на момент госпіталізації, так і в динаміці перебігу недуги, комп'ютерна томографія, а також ультразвукове дослідження черевної порожнини. Наявність сумнівів у встановленні причини непрохідності тонкого кишечника є показанням до діагностичної лапароскопії. Трактування терміну фітобестоар повинно мати підґрунтя з урахуванням часу непрохідності і перебування продукту в травній системі, умов та видів продуктів харчування.

Дослідження проведено відповідно до принципів Гельсінської декларації. На проведення досліджень отримано інформовану згоду пацієнтів.

Автори заявляють про відсутність конфлікту інтересів.

Ключові слова: обтураційна непрохідність тонкої кишки, фітобестоар, продукти харчування.

Small intestinal obstruction by food in young children: a view on the problem, literature data and own clinical observations

V.F. Rybalchenko¹, P.S. Rusak^{1,2}, B.S. Rinzberg³, N.M. Nagornyuk², S.V. Sagan¹

¹Shupyk National University of Healthcare of Ukraine, Kyiv

²CNE «Zhytomyr Regional Children's Clinical Hospital», Ukraine

³CNE «Kyiv City Children's Clinical Hospital No. 1», Ukraine

Purpose – to improve the results of treatment of young children with small intestinal obstruction due to the introduction of informative imaging technologies and modern video treatment technologies; to present own clinical observations of food-related obstruction of the digestive tract in young children and their treatment.

The article provides a review of the literature on small intestinal obstruction caused by food in young children. Only four cases have been established. There are 2 cases of food obstruction (corn kernels, pineapple, red fish) in children under 3 years of age. Based on my own experience, the use of the term «phytobezoar» in the treatment of small intestinal obstruction is substantiated. All underwent surgical treatment: 1 – laparotomy, 1 – laparoscopic. All children recovered and were discharged from the clinic.

The diagnosis and verification of food-related intestinal obstruction in young children is primarily based on the results of a thorough history. It is advisable to use the following methods in order to verify the location of the obstruction and establish the factor: X-ray examination of the organs of the abdominal cavity, both during hospitalization and during the course of the disease, CT scan, as well as ultrasound of the abdominal cavity. The presence of doubts in determining the cause of small intestinal obstruction is an indication for diagnostic laparoscopy. The interpretation of the term phytobezoar should have a basis, taking into account the time of obstruction and stay of the product in the digestive system, conditions and types of food.

The study was conducted in accordance with the principles of the Declaration of Helsinki. Informed consent from the child's parents was obtained for the research.

Keywords: obstructive obstruction of the small intestine, phytobezoar, food products.

Історія опису та клінічного спостереження безоперативного травного каналу починається з 1854 року, коли Swain уперше повідомив про летальний випадок людини, а причиною був безоар [1].

За даними літератури, у хірургічній практиці тонкокишкова непрохідність є поширеною проблемою, а фітобезоар як причина механічної тонкокишкової непрохідності згадується рідко, оскільки на неї припадає всього 0,4–4% випадків [3,6].

Обтураційна непрохідність тонкої кишки продуктами харчування без утворення фітобезоару в дитячому віці є рідкістю. Поміж тим формування фітобезоару потребує певного часу з відповідною симптоматикою, яка з часом переходить у гостру непрохідність кишечника.

У літературі за останні роки наведено такі клінічні спостереження кишкової непрохідності в дітей віком до 3 років. Так, R. Patcharu та співавт. (2020) описано випадок у дводенного новонародженого без будь-яких специфічних рентгенологічних ознак, у якого під час діагностичної лапаротомії в здувній кишці виявлено набряклі та роздуті роздинки, що викликали кишкову непрохідність, а Abdullahi Yusuf Ali та співавт. (2022) описано трирічного хлопчика з непрохідністю тонкого кишечника, а причиною були дві половинки лимона, що при рентгенографії черевної порожнини вказували на непрохідність [2,9].

У цілому, симптоми обтураційної непрохідності тонкої кишки відповідали недузї. Зазвичай безоари та тверді продукти харчування застрягають у найвузкій частині тонкої кишки, причому найпоширенішим місцем є кінцевий відділ клубової кишки, за яким слідує порожня кишка. На сьогодні основним методом лікування обтураційної непрохідності тонкої кишки, спричиненої харчовими продуктами, є тільки хірургічний, оскільки фрагментація продуктів харчування, що спричинили непрохідність у цьому відділі, неможлива [3,6–9].

Мета дослідження – поліпшити результати лікування дітей раннього віку на обтураційну непрохідність тонкої кишки за рахунок впровадження інформативних технологій візуалізації недуги та сучасних відеотехнологій лікування; навести власні клінічні спостереження обтураційної непрохідності травного каналу продуктами харчування у дітей раннього віку та їх лікування.

Дослідження проведено відповідно до принципів Гельсінської декларації. На проведення досліджень отримано інформовану згоду пацієнтів.

Клінічне спостереження 1

Дівчинка К., віком 1 рік 6 місяців, 05.09.2011 о 21:15 госпіталізована в ургентному порядку до хірургічного відділення КНП «Київської міської дитячої клінічної лікарні №1» (КНП «КМДКЛ №1») із діагнозом «Інвагінація кишечника?». На момент госпіталізації були скарги на неспокій та блювання з'їденою їжею (манна каша). Скарги на неспокій з'явилися о 16:00 після вживання їжі (каші) та виражались у неспокої та нудоті, блювання не було, дитина заспокоїлася та заснула. Близько 20:00 у дитини виникли скарги на нападopodobний біль у животі та одноразове блювання з'їденою їжею. Блювання не принесло полегшення в загальному стані, тому викликали швидку медичну допомогу та доправили в лікарню.

На момент госпіталізації хірургом розцінено загальний стан як середнього ступеня тяжкості. Температура тіла – 36,9°C. Шкіра та видимі слизові чисті, фізіологічного забарвлення. Органи дихання та серце – без особливостей. Живіт симетричний, не здутий, бере участь в акті дихання, судинний малюнок не виражений. Пальпація неможлива, утруднена через неспокій та плач дитини, а тому симптоми подразнення очеревини неможливо встановити. Діурез без особливостей. Випорожнення востаннє близько 18:00, самостійний, без патологічних домішок.

Клінічний випадок

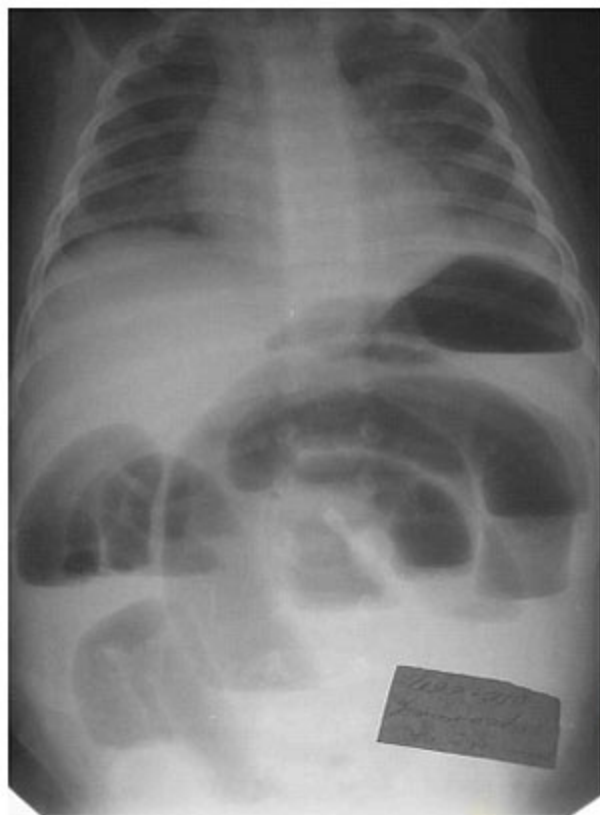


Рис. 1. Повторна оглядова рентгенографія органів черевної порожнини – множинні рівні рідини з локалізацією у верхніх відділах черевної порожнини та відсутність загазованості в нижніх відділах

Оглядова рентгенографія органів черевної порожнини (ОЧП) 05.09.2011 о 22:00: визначаються роздуті петлі тонкого кишечника у верхніх відділах живота – парез, а в нижніх відділах – поодинокі рівні рідини. Виконано гіпертонічну клізму, дитина спорожнилася без патологічних домішок. Аускультативно перистальтика симетрична у всіх відділах, без патології. У подальшому ніч минула спокійно, нападоподібного болю та блювання не було. Огляд під час сну: живіт не здутий, м'який, пальпуються роздуті та наповнені петлі кишечника, без об'ємних утворень, але симптом відштовхування негативний.

Обстеження 05.09.2011: гемоглобін (Hb) – 124 г/л, еритроцити (Er) – $4,4 \times 10^{12}/л$, тромбоцити (Tr) – $312 \times 10^9/л$, швидкість осідання еритроцитів (ШОЕ) – 3 мм/год, лейкоцити (L) – $8,0 \times 10^9/л$, паличкоядерні (п) – 4, сегментоядерні (с) – 44, еозинофіли (е) – 1, базофіли (б) – 0, лімфоцити (л) – 46, моноцити (м) – 5.

Наступного дня (06.09.2011) о 8:30 стан погіршився, відновилося блювання, нудота, біль у животі та помірно здуття. Очисна клізма – відійшли промивні води, без патологічних домішок та калу. По-

вторна оглядова рентгенографія ОЧП 06.09.2011 о 10:00 (через 12 годин від госпіталізації) – множинні рівні рідини з локалізацією у верхніх відділах черевної порожнини та відсутність загазованості в нижніх відділах (рис. 1). Аускультативно черевної порожнини вказує на відсутність кишкових шумів у нижніх відділах і значно знижені перистальтичні хвилі у верхніх відділах на тлі здутого живота.

Піднаркозний огляд. У ділянці пупка справа пальпується щільноеластичної консистенції утворення розміром 6,5×10,5 см, рухоме.

Медичний висновок. За даними клініки, оглядової рентгенографії в динаміці та піднаркозного огляду не можна виключити інвагінацію кишечника.

Діагностична лапаротомія. Мінімальна середина лапаротомія. Під час ревізії кишечника встановлено, що середня частина тонкої кишки збільшена в розмірі у 2,5 раза від вікової норми та заповнена повітрям. Дистальна частина тонкої кишки щільно нафарширована на протязі до 14 см. Через стінку кишки проглядається розбухлі зерняти кукурудзи. Методом видоювання проведено евакуацію щільного вмісту (кукурудзи) та кишкових газів із тонкої кишки у висхідні та дистальні відділи товстої кишки. Під час відновлення прохідності кишечника виникла помірна травматизація апендикулярного паростка, а тому проведено апендектомію із зануренням культи під кисетний шов. Черевну порожнину осушено та поширово ушито. Шви на шкіру, асептична пов'язка.

У післяопераційному періоді дитині призначено лікування: антибактеріальну, інфузійну та симптоматичну терапію. На 2 і 3-тю добу після операції відійшла велика кількість випорожнень – розбухлих зерен кукурудзи.

Доповнення анамнезу. 05.09.2011 близько 12:00 (за 915 годин до госпіталізації) під час приготування їжі мамою дитина з'їла близько 350–450 г консервованої кукурудзи.

Остаточний діагноз. Обтураційна непрохідність тонкої кишки, зумовлена зернами кукурудзи.

Обстеження перед випискою:

14.09.2011: Hb – 132 г/л, Er – $4,38 \times 10^{12}/л$, Tr – $268 \times 10^9/л$, ШОЕ – 5 мм/год, L – $8,12 \times 10^9/л$, п – 4, с – 19, е – 3, б – 0, л – 70, м – 4. Загальний аналіз сечі: 14.09.2011, питома вага – 1022 г/л, L – 2 клітин/мкл, епітелій плоский +, слиз +.

15.09.2011 шви зняті, рана загоїлася, дитина виписана з клініки.

Клінічне спостереження 2

Дівчинка С., віком 1 рік 10 місяців, 02.10.2022 о 22:45 госпіталізована в ургентному порядку

до мультипрофільного хірургічного відділення КНП «КМДКЛ №1» з діагнозом «Інвагінація кишечника (?)». На момент госпіталізації скарги на неспокій дитини, блювання 2 рази з'їденою попередньо їжею (банан, йогурт).

Перші скарги з'явилися 02.10.2022 близько 18:00 на неспокій дитини, підтягування ніжок до живота, у зв'язку з чим звернулися до приватної клініки до дитячого хірурга. У клініці дитині проведено очисну клізму. З попереднім діагнозом «Гострий апендицит? Диспепсія. Гостре респіраторне захворювання. Гострий риніт. Гострий фарингіт. Гострий отит. Інвагінація кишківника». У подальшому каретою швидкої допомоги з приватної клініки дитину доставлено до КНП «КМДКЛ №1». Дорогою в кареті швидкої допомоги в дитини була однократна блювота їжею, повторна – у приймальному відділенні.

Загальний стан хворої на момент госпіталізації черговим хірургом розцінено як середнього ступеня тяжкості. Температура тіла – 36,8°C. Шкіра та видимі слизові чисті, фізіологічного забарвлення. *Cor et pulmon* – без особливостей. Живіт симетричний, не піддутий, бере участь в акті дихання. Пальпація не можлива, утруднена через напруження м'язів живота та плач дитини. Симптоми подразнення очеревини сумнівні. Діурез – без особливостей. Випорожнення востаннє близько 16:00, самостійне, без патологічних домішок.

За результатами динамічного спостереження, через 1 та 3 години в дитини зберігався нападopodobний біль у животі, а також блювання з домішками жовчі до 3 разів. Під час огляду живіт не піддутий, м'який при поверхневій пальпації, а при глибокій – не доступний. Симптоми подразнення очеревини негативні. Ніч провела спокійно, нападopodobного болю не було. Очисна клізма на момент госпіталізації – відійшли промивні води без калу, без сторонніх домішок, випорожнення не було. Повторна очисна клізма 03.10.2022 о 10:30 – відійшли фрагменти твердого калу, подекуди темно-червоного кольору. Зі слів мами, дитина їла помідори (шкірка від помідора).

Обстеження. Оглядова рентгенографія ОЧП 03.10.2022: роздуті петлі тонкого кишечника у верхніх відділах живота, нижні та ліві відділи мінімально заповнені повітрям із поодинокими рівнями рідини. Ультразвукове дослідження (УЗД) ОЧП 03.10.2022: печінка не збільшена, контур рівний, однорідна, ізоехогенна (рис. 2). Жовчний міхур: овальної форми, стінка не ущільнена, вміст ехонегативний. Підшлункова залоза не збільшена, ізоехогенна, однорідна. Селезінка – без особливостей.

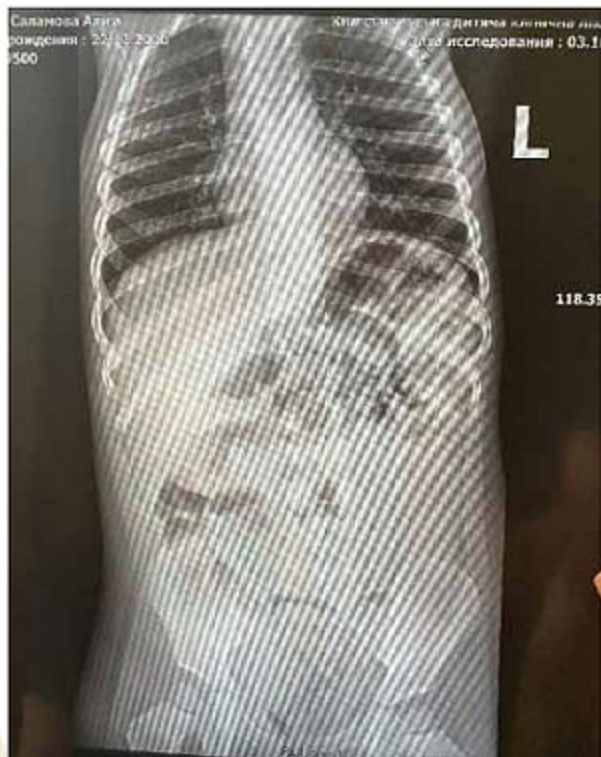

Рис. 2. Оглядова рентгенографія: визначаються роздуті петлі тонкого кишечника у верхніх відділах живота, нижні та ліві відділи мінімально заповнені повітрям із поодинокими рівнями рідини

Нирки розташовані звичайно, форма і контури чіткі, розміри – норма. Мисково-лоханкова система не розширена, не ущільнена $D=S$. Візуалізуються розширені петлі кишечника $d=2,3-2,8$ із малорухомих ехогенним вмістом, між петлями кишечника візуалізується вільна рідина до 0,6–1,5 см.

Огляд. У ділянці над лоном пальпується утворення щільноеластичної консистенції розміром 6x8 см, не фіксоване з оточуючими тканинами, рухоме. За даними огляду не можна виключити тонкокишкову інвагінацію (?) чи obturaційну тонкокишкову непрохідність (?).

Медичний висновок. Враховуючи клінічні дані: нападopodobний біль у животі, а також дані УЗД і рентгенографії, ймовірно, має місце інвагінація кишечника. З метою уточнення діагнозу показана діагностична лапароскопія.

Операція – діагностична лапароскопія, ліквідація obturaційної непрохідності тонкої кишки.

Ревізія ОЧП: вміст черевної порожнини серозний, у значній кількості, розташований у нижній частині черевної порожнини. Парієтальна очеревина не запалена. Внутрішні пахові кільця облітеровані. Візуалізуються розширені петлі тонкої кишки (рис. 3).

Клінічний випадок

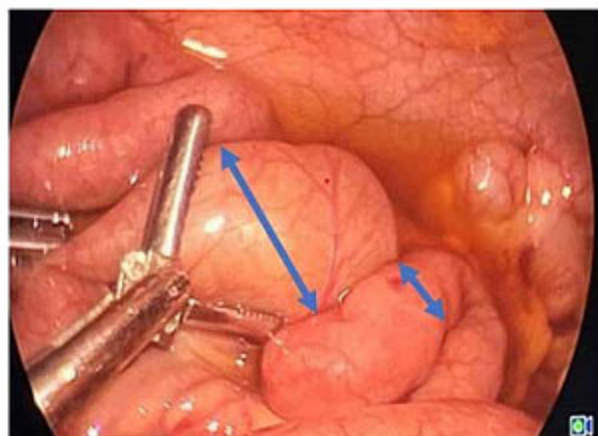


Рис. 3. Вигляд розширеної та пустої тонкої кишки

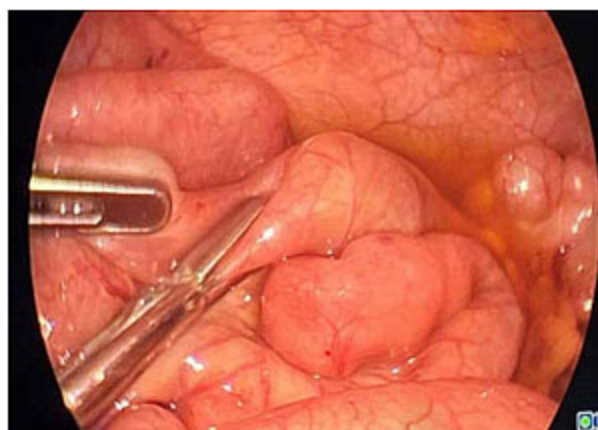


Рис. 4. Етап переміщення харчових продуктів, що викликали обтураційну непрохідність тонкої кишки

Подальша ревізія: сліпа кишка розташована типово. Апендикс розташований типово розміром 5×0,3 см, без ознак запалення. Під час ревізії тонкої кишки на відстані 25–30 см від ілеоцекального кута виявлено ділянку здухвинної кишки, туго заповнену щільним вмістом. Привідні петлі тонкої кишки дилатовані. Здухвинна кишка дистальніше – без вмісту.

Щільні маси евакуйовано (рис. 4) в товсту кишку, прохідність тонкої кишки відновлено. Черевну порожнину рясно промито. Під час ревізії малого таза виявлено агенезію правих придатків матки. Лівий яєчник нормальних розмірів, без патології. Порти видалено. Пошаровий шов ран наглухо. Асептичні наклейки. Післяопераційний період без ускладнень. Випорожнення з'явилися на 2-гу добу після операції з геморагічними домішками.

У подальшому – без особливостей. Шви зняті на 7-му добу. Загоєння рани первинним натягом.

Лабораторні обстеження. Загальний аналіз крові:

– на момент госпіталізації 02.10.2022: Нб – 125 г/л, Ег – $4,5 \times 10^{12}$ /л, Тг – 268×10^9 /л, ШОЕ – 5 мм/год, L – $11,8 \times 10^9$ /л, п – 2, с – 70, е – 0, б – 0, л – 24, м – 4.

– на 2-гу добу після операції 04.10.2022: Нб – 116 г/л, Ег – $4,32 \times 10^{12}$ /л, Тг – 358×10^9 /л, ШОЕ – 2 мм/год, L – $8,0 \times 10^9$ /л, п – 5, с – 43, е – 1, б – 0, л – 46, м – 5.

– перед випискою 09.10.2022: Нб – 129 г/л, Ег – $4,5 \times 10^{12}$ /л, Тг – 240×10^9 /л, ШОЕ – 2 мм/год, L – $8,0 \times 10^9$ /л, п – 3, с – 20, е – 3, б – 0, л – 71, м – 3.

Загальний аналіз сечі 09.10.2022: питома вага – 1022 г/л, L – 2 клітин/мкл, епітелій плоский +, слиз +.

У післяопераційному періоді дитина отримувала лікування: антибактеріальну терапію – цефтріаксон у дозі 250 мг 2 рази протягом 5 діб, інфузійну та симптоматичну терапію.

Доповнення анамнезу після операції: окрім того, що сказала мама перед операцією (дитина їла помідори), встановили, що дитина ще їла ананас і червону рибу.

У задовільному стані з діагнозом «Обтураційна непрохідність тонкої кишки зумовлена харчовими продуктами «ананас, риба», агенезія правих придатків матки» дитину виписано під спостереження за місцем проживання.

Фітобозоари є шлунково-кишковими сформованими твердими конкрементами, які зазвичай складаються зі спожитих овочів і фруктів, що частково або повністю не перетравлені. Утворення їх пов'язують із вживанням переважно хурми, кокосових волокон, селери, шкірки та стебел винограду, чорносливу, родзинок, цибулі-порею, мальви та дикого буряка, а також рослин і насіння. Механізм утворення фітобозоару з рослинних речовин і продуктів харчування ймовірно механічний і залежить від вмісту нерозчинних і неперетравлюваних волокон. Попри добре відому етіологію обтураційної кишкової непрохідності фітобозоарами та продуктами харчування, вони є рідкістю у формуванні «твердих конкрементів». Первинні фітобозоари тонкої кишки зустрічаються рідко і майже завжди мають обструктивний характер [4].

Стосовно публікацій у вітчизняних виданнях є достатньо клінічних спостережень фітобозоарів у дітей старшого віку, які впродовж тривалого часу проковтували волосся та нігті [3,6–8], але, на наш розсуд, для формування фітобозоару потрібні такі умови: певний час та відповідні продукти харчування з урахуванням їхньої кількості та тривалості вживання. Поміж тим, за даними літературних і власних клінічних спостережень, клінічні прояви непрохідності тонкої кишки не мали рецидивного характеру, а дітей госпіталізували з гострою непрохідністю кишечника.

Враховуючи власний досвід і дані літератури (табл.), для формування фітобозоару потрібні певні

Таблиця

Власні та літературні клінічні спостереження непрохідності тонкої кишки

№ пор.	Автор та посилання	Рік публікації	Вік дитини	Продукти харчування	Метод діагностики	Метод лікування
1.	В.Ф. Рибальченко, П.С. Русак (публ.)	2023	1 рік 6 міс	зерна кукурудзи	рентгенографія ОЧП	лапаротомія
2.	В.Ф. Рибальченко, П.С. Русак (публ.)	2023	1 рік 10 міс	ананас, червона риба	рентгенографія ОЧП, УЗД	лапароскопія
3.	A.Yu. Ali та співавт. [9]	2022	3 роки	дві половинки лимона	рентгенографія, КТ	лапаротомія
4.	V. Raveenthiran та співавт. [4]	2009	18 днів	фітобезоар, без верифікації продуктів?	рентгенографія	лапаротомія
5.	M. Glatstein та співавт. [1]	2013	4 роки	корінь ревеню	рентгенографія, КТ	лапаротомія
6.	R. Patcharu та співавт. [2]	2020	2 дні	родзинки	рентгенографія, ОЧП	лапаротомія

продукти (зрозуміло, що не з усіх продуктів харчування можливе формування фітобезоарів), умови для формування (порушення ферментативної функції травної системи організму), а також потрібен певний час для формування фітобезоару (зрозуміло, що фітобезоар «організована тверда грудка» не може сформуватися за 3–6 або 10 годин). На наш клінічний розсуд, а також з огляду на власні клінічні спостереження, причиною непрохідності були харчові продукти (зерна кукурудзи, ананас, червона риба), але вони викликали непрохідність і за певний час не перетворились у фітобезоар, а коли їх перемістили в товсту кишку, то вони вийшли природним шляхом не змінені (не перетравлені), а тому вважаємо, що називати таку непрохідність фітобезоаром не розумно як з клінічної, так і з патофізіологічної точки зору. Попри рідкість недуги – безоарів, маємо певний досвід стосовно діагностики та хірургічного лікування безоарів травного каналу в дітей старшого віку [6,7].

У статті В. С. Коноплицького та співавт. (2019) виділено деякі нюанси генезу непрохідності тонкої кишки за тонкокишковою локалізацією безоарів та абдомінального болю: її виникнення в дуоденоєюнальному сегменті тонкої кишки з наступним зміщенням у праву здухвинну ділянку через міграцію безоару; періодичне колькоподібне посилення болю через локальні затримки транзиту й ентероспазми; купування больового синдрому досягається спазмолітичною терапією та паранефральними блокадами [3].

Стосовно збору анамнезу слід згадати випадок, описаний R. Patcharu та співавт. (2020), кишкової непрохідності у дводенного новонародженого без будь-яких специфічних рентгенологічних ознак, що вказують на загальну етіологію. За результатами діагностичної лапаротомії в здухвинній кишці ви-

явлено здуті родзинки, що викликали кишкову непрохідність. Історія, взята в ретроспективі, показала, що старша дитина стала свідком того, як її батько виконував традиційний ритуал додавання краплі меду в рот новонародженого, і вона повторила те саме з родзинками, що призвело до непрохідності тонкої кишки. А тому автори вважають, що ретельна докладна історія місцевих традиційних ритуалів іноді є найважливішим показником в етіології клінічного стану дитини [2].

Діагностика непрохідності тонкої кишки зазвичай ґрунтується на даних рентгенографії та комп'ютерної томографії (КТ). Важливе діагностичне значення має УЗД та доплерографія стану кровотоку ділянки кишки, що має непрохідність [2]. Так, M. Glatstein та співавт. у 2013 р. описано випадок, коли чотирирічний хлопчик із симптомами гострої кишкової непрохідності доставлений із блюванням та непрохідністю кишечника. Під час оглядової рентгенографії черевної порожнини у вертикальному положенні виявлено множинні рівні повітряної рідини. Під час УЗД патології не виявлено, у зв'язку з погіршенням загального стану виконано КТ черевної порожнини, за результатами якої встановлено внутрішньопросвітню обструкцію термінального відділу клубової кишки. При діагностичній лапаротомії виявлено фітобезоар, що складається з неперетравленого ревеню. Вміст ревеню видалено в товсту кишку, а в подальшому – через задній прохід [1].

V. Raveenthiran та співавт. (2009) уперше описано асоціацію фітобезоару та мальротатії середньої кишки у 18-місячної дитини чоловічої статі, яка одужала після операції Ледда, ентеротомії з видалення безоару і дуоденопластики, що звужувалася. А тому автором на основі цього випадку наголошено,

Клінічний випадок

що перед початком медикаментозного лікування гастроуденальних фітобозоарів у дітей слід виключити основні анатомічні вади розвитку [4].

Отже, підводячи підсумок огляду літератури та власних спостережень, констатовано б випадків непрохідності тонкої кишки продуктами харчування в дітей раннього віку.

У верифікації недуги важливе значення має вдало зібраний анамнез і клінічна картина на тлі вживання продуктів харчування, що складно піддаються перетравлюванню. Основними методами верифікації непрохідності тонкої кишки є рентгенологічні та контрастні методи обстеження травного каналу та КТ. Важливе діагностичне та прогностичне значення має УЗД черевної порожнини та доплерографія ділянки кишки, яка має непрохідність.

Висновки

Діагностика та верифікація обтураційної непрохідності кишечника продуктами харчування в дітей раннього віку насамперед ґрунтується на результатах старанно зібраного анамнезу.

З метою як верифікації локалізації непрохідності, так і встановлення фактора непрохідності кишечника доцільно використовувати такі методи: оглядову рентгенографію ОЧП на момент госпіталізації та в динаміці перебігу недуги, КТ, а також УЗД органів ОЧП.

Сумніви у встановленні причини непрохідності тонкого кишечника є показанням до діагностичної лапароскопії.

Трактування терміну «фітобозоар» повинно мати підґрунт з урахуванням часу непрохідності і перебування продукту в травній системі, умов і видів продуктів харчування.

Автори заявляють про відсутність конфлікту інтересів.

Відомості про авторів:

Рибальченко Василь Федорович – д.мед.н., проф., проф. каф. дитячої хірургії, анестезіології, ортопедії та травматології НУОЗ України імені П. Л. Шупика. Адреса: м. Київ, вул. Дорогожицька, 9. <https://orcid.org/0000-0002-1872-6948>.

Русак Петро Степанович – д.мед.н., проф. каф. дитячої хірургії, анестезіології, ортопедії та травматології НУОЗ України імені П. Л. Шупика; зав. хірургічного відділення №1 КНП «Житомирська обласна дитяча клінічна лікарня» Житомирської обласної ради. Адреса: Житомирська обл., Житомирський р-н, с. Станишівка, шосе Сквирське, 6. <https://orcid.org/0000-0002-1267-0816>.

Рінзберг Борис Сергійович – зав. мультипрофільного хірургічного відділення КНП «КМДКЛ №1» м. Києва. Адреса: м. Київ, вул. Богатирська, 30.

Нагорнюк Наталія Миколаївна – лікар-інтерн каф. дитячої хірургії, анестезіології, ортопедії та травматології НУОЗ України імені П. Л. Шупика. Адреса: м. Київ, вул. Дорогожицька, 9.

Саган Софія Василівна – лікар-інтерн каф. дитячої хірургії, анестезіології, ортопедії та травматології НУОЗ України імені П. Л. Шупика. Адреса: м. Київ, вул. Дорогожицька, 9.

Стаття надійшла до редакції 16.03.2023 р., прийнята до друку 14.06.2023 р.

References/Literatura

1. Ali AY, Biyikli A, Mohamed AA, Dhaley A, Ibrahim IG. (2022, Apr). Infrequent cause of small bowel obstruction in a child: A lemon. *Ann Med Surg (Lond)*. 76: 103488. Published online 2022 Mar 15. doi: 10.1016/j.amsu.2022.103488.
2. Glatstein M, Danino D, Rimón A, Keidar S, Scolnik D. (2013). An unusual cause of small bowel obstruction in a child: ingested rhubarb. *Case Rep. Surg.* 2013; 497214. doi: 10.1155/2013/497214.
3. Konoplytskyi VS, Dmytriv DV, Kalinchuk OO, Konoplytskyi DV, Blazhko SS. (2019). Bezoarna khvoroba shlunkovo-kyshkovoho traktu u ditei (ohliad literatury ta interpretatsiia klinichnoho sposterezhennia). *Journal of Perioperative Medicine / Clinical thinking*. 2; 1: 52–58. [Конопліцький ВС, Дмитрів ДВ, Калінчук ОО, Конопліцький ДВ, Блашко СС. (2019). Безоарна хвороба шлунково-кишкового тракту у дітей (огляд літератури та інтерпретація клінічного спостереження). *Journal of Perioperative Medicine / Clinical thinking*. 2; 1: 52–58]. doi: 10.31636/prmd.v2i2.7.
4. Patcharu R, Chand K, Parikh B. (2021). Phytobezoar causing intestinal obstruction in a neonate: a case report. *J. Neonatal Surg.* 10: 3. URL: <https://www.jneonatsurg.com/ojs/index.php/jns/article/view/704>.
5. Raveenthiran V, Surg IJ. (2009, Feb). An Unusual Association of Gastrointestinal Phytobezoar and Malrotation of the Midgut. *Indian J Surg*. 71 (1): 38–40. Epub 2009 Mar 13. doi: 10.1007/s12262-009-0009-4.
6. Rusak PS, Rybalchenko VF, Vyshpynska VM, Melnyk BA, Talko MO. (2013). Nihantskyi trykhobezoar shlunka ta dvana-dsiatypaloi kyshky u divchynky 15 rokiv. *Khirurgiia dytiachoho viku*. 2: 77–80. [Русак ПС, Рибальченко ВФ, Вишпінська ВМ, Мельник БА, Талько МО. (2013). Гігантський трихобозоар шлунка та дванадцятипалої кишки у дівчинки 15 років. *Хірургія дитячого віку*. 2: 77–80].
7. Rusak PS. (2011). Innovatsiini tekhnologii v diahnozyti, likuvanni ta profilaktyti urhentnoi khirurgichnoi abdominalnoi patolohii u ditei. *Avtoref. dys. na zdobuttia naukovoho stupenia doktora medychnykh nauk*. Kyiv: 32. [Русак ПС. (2011). Інноваційні технології в діагностиці, лікуванні та профілактиці ургентної хірургічної абдомінальної патології у дітей. Автореф. дис. на здобуття наукового ступеня доктора медичних наук. Київ: 32].
8. Rybalchenko VF. (2013). Analiz roboty dytiachoi khirurgichnoi sluzhby Ukrainy u 2012 rotsi. *Khirurgiia dytiachoho viku*. 3: 24–33. [Рибальченко ВФ. (2013). Аналіз роботи дитячої хірургічної служби України у 2012 році. *Хірургія дитячого віку*. 3: 24–33].
9. Yurchenko MI, Rybalchenko VF. (2005). Bezoary travnoho kanalu u ditei. *Khirurgiia dytiachoho viku*. 2: 93–96. [Юрченко МІ, Рибальченко ВФ. (2005). Безоари травного каналу у дітей. *Хірургія дитячого віку*. 2: 93–96].

УДК 616.36-089.843+616.14-089.844

О.Г. Котенко, А.О. Матвієнків, М.С. Григорян, А.А. Мініч, І.О. Котенко,
О.С. Михайлюк

Такролімус-асоційований синдром синусоїдальної обструкції після трансплантації частини печінки від живого родинного донора

Медичний центр «Універсальна клініка «Оберіг», м. Київ, Україна

Paediatric Surgery(Ukraine).2023.2(79):99-104; doi 10.15574/PS.2023.79.99

For citation: Kotenko OG, Matvienkiv AO, Hryhorian MS, Minich AA, Kotenko IO, Mykhailiuk OS. (2023). Tacrolimus-associated sinus obstruction syndrome after liver transplantation from a living related donor. Paediatric Surgery (Ukraine). 2 (79): 99-104. doi: 10.15574/PS.2023.79.99.

Синдром синусоїдальної обструкції (*Sinusoidal obstruction syndrome* – далі SOS), раніше відомий як печінкова венооклюзійна хвороба, проявляється облітеруючим запаленням термінальних печінкових вен. Характеризується гепатомегалією, болем у правому верхньому квадранті, жовтяницею та асцитом, найчастіше виникає в пацієнтів після трансплантації гемопоетичних стовбурових клітин та на тлі застосування препаратів платини. У світовій літературі також зафіксовані випадки розвитку SOS у пацієнтів після трансплантації солідних органів (легень, підшлункової залози, печінки). Випадки розвитку SOS після трансплантації солідних органів є рідкісними, а після пересадки частки печінки від живого родинного донора – поодинокими та маловивченими. Діагноз встановлюється на основі клінічних ознак, інструментально (за даними ультразвукового дослідження та радіологічних методів досліджень) і на основі морфологічного дослідження біоптату печінки. Повідомлялося, що такролімус є збудником, який потенційно відіграє роль у патофізіологічному механізмі виникнення SOS.

Мета – вивчити зв'язок між застосуванням такролімусу пролонгованої дії та розвитком SOS у пацієнтів після трансплантації частини печінки від живого родинного донора.

Клінічний випадок. Наведено випадок SOS після трансплантації частини печінки від живого родинного донора, пов'язаний з токсичною дією такролімусу пролонгованої дії («Енварсус»). У 55-річного чоловіка після трансплантації частки печінки від живого родинного донора зафіксовано високі концентрації такролімусу в крові, пов'язані з неконтрольованим застосуванням препарату. За результатами проведення ряду лабораторних та інструментальних методів дослідження у зв'язку з появою масивного асциту встановлено діагноз SOS. Виключивши інші можливі сприятливі фактори, у тому числі гострий криз відторгнення, зроблено висновок, що такролімус пролонгованої дії («Енварсус») є причиною SOS.

Дослідження виконано відповідно до принципів Гельсінської декларації. На проведення досліджень отримано інформовану згоду пацієнта.

Автори заявляють про відсутність конфлікту інтересів.

Ключові слова: синдром синусоїдальної обструкції (SOS), такролімус, трансплантація печінки.

Tacrolimus-associated sinus obstruction syndrome after liver transplantation from a living related donor

O.G. Kotenko, A.O. Matvienkiv, M.S. Hryhorian, A.A. Minich, I.O. Kotenko, O.S. Mykhailiuk

Medical Centre «Universal Clinic «Oberig», Kyiv, Ukraine

Sinusoidal obstruction syndrome (SOS), previously known as hepatic veno-occlusive disease, is manifested by obliterating inflammation of the terminal hepatic veins, characterized by hepatomegaly, right upper quadrant pain, jaundice and ascites, and most often occurs in patients after hematopoietic stem cell transplantation and usually in those who received platinum drugs. Cases of SOS development in patients after transplantation of solid organs (lungs, pancreas, liver) are also recorded in the world literature. Cases of the development of SOS after transplantation of solid organs are rare, and after transplantation of the liver lobe from a living family donor – isolated and poorly studied. The

Клінічний випадок

diagnosis is established on the basis of clinical signs, imaging techniques (according to ultrasound and radiological research methods), histological study of a liver biopsy. Tacrolimus has been reported to be a causative agent that potentially plays a role in the pathophysiological mechanism of SOS.

Purpose – to study the relationship between prolonged-release tacrolimus and the development of sinusoidal obstruction syndrome in patients after living donor liver transplantation.

Clinical case. In this article, we present a case of SOS after living donor liver transplantation, which was associated with the toxic effect of prolonged-release tacrolimus («Envarsus»). In a 55-year-old man, after living donor liver transplantation, high concentrations of tacrolimus in the blood associated with uncontrolled drug intake were recorded. When carrying out a number of laboratory and instrumental research methods in connection with the appearance of massive ascites, the diagnosis of SOS was established. After excluding other possible contributing factors, including an acute rejection crisis, it was concluded that long-acting tacrolimus («Envarsus») was the cause of SOS.

The research was carried out in accordance with the principles of the Helsinki Declaration. The informed consent of the patient was obtained for conducting the studies.

No conflict of interests was declared by the authors.

Keywords: sinusoidal obstruction syndrome (SOS), tacrolimus, liver transplantation.

Вступ

Синдром синусоїдальної обструкції (SOS), раніше відомий як печінкова венооклюзійна хвороба, є рідкісним розладом з унікальним етіопатогенезом токсичного ураження печінкових синусоїдів, що викликає прогресуючу фіброзну облітерацію термінальних печінкових вен. Болісна гепатомегалія, асцит і жовтяниця є типовими симптомами SOS [1]. Загалом SOS є життєзагрозливим ускладненням, за якого у 16–50% пацієнтів може розвинутися тяжка печінкова недостатність із високим ризиком смертності. Тяжкий SOS призводить до смерті приблизно у 84–90% пацієнтів [1,8]. Цей синдром найчастіше виникає в пацієнтів після трансплантації гемопоетичних стовбурових клітин і на тлі застосування препаратів платини. Повідомлялося про обмежену кількість випадків SOS після трансплантації нирок, легенів, підшлункової залози та печінки [1,2]. SOS після трансплантації печінки є надзвичайно рідкісним ускладненням і терапія азатиоприном або гостре відторгнення вважається найпоширенішою етіологією [6,7]. Такролімус може бути іншим можливим і рідкісним патогенним агентом, оскільки він має потенційну цитотоксичність для ендотеліальних клітин і прискорює їх дисрегуляцію [2,4].

Нижче наведено випадок SOS після трансплантації печінки, причиною якого, виключивши інші можливі сприятливі фактори, стали високі концентрації такролімусу пролонгованої дії («Енварсус») у сироватці крові пацієнта.

Мета дослідження – вивчити зв'язок між застосуванням такролімусу пролонгованої дії та розвитком SOS у пацієнтів після трансплантації частини печінки від живого родинного донора.

Дослідження виконано відповідно до принципів Гельсінської декларації. На проведення досліджень отримано інформовану згоду пацієнта.

Клінічний випадок

Чоловік віком 55 років із 2012 р. хворіє на гепатит С, 3 роки тому виявлено новоутворення печінки. З 2018 р. виконано 2 сеанси трансартеріальної хіміо-емболізації частки печінки та 1 сеанс радіочастотної абляції. Приймав сорафеніб з 04.03.2022. Звернувся для проведення трансплантації печінки до МЦ «Універсальна клініка «Оберіг».

Діагноз: Гепатоцелюлярна карцинома печінки з мультифокальним білобарним ураженням печінки, згідно з класифікацією TNM видання №8 Американського спільного комітету з питань раку (AJCC Cancer Staging Manual 8th edition): pT3N0M0, стадія III-A, клінічна група 2, на тлі цирозу печінки вірусної етіології (за результатами дослідження методом полімеразної ланцюгової реакції (ПЛР) копій РНК вірусу гепатиту С у крові не виявлено), клас В за Чайлдс-П'ю. Синдром портальної гіпертензії у стадії декомпенсації. Спленомегалія, гіперспленізм II ст. Варикозне розширення вен стравоходу I ст. Пацієнта обстежено амбулаторно в повному обсязі і заплановано проведення ортотопічної трансплантації правої долі печінки з серединною веною від живого родинного донора (доньки) 26.04.2022.

Патоморфологічний висновок: За результатами морфологічного та імуногістохімічного дослідження препарату тотальної гепатектомії (з наступною трансплантацією правої долі печінки з серединною веною від живого родинного донора (доньки) – мультифокальна помірно диференційована гепатоцелюлярна аденокарцинома в препараті печінки на тлі портального цирозу печінки вірусної етіології (при ПЛР-дослідженні копій РНК вірусу гепатиту С у крові не виявлено) без ознак інвазії в кровоносні, лімфатичні судини, без ознак периневральної інвазії. Класифікації TNM видання №8 Американського спільного комітету з питань раку (AJCC Cancer

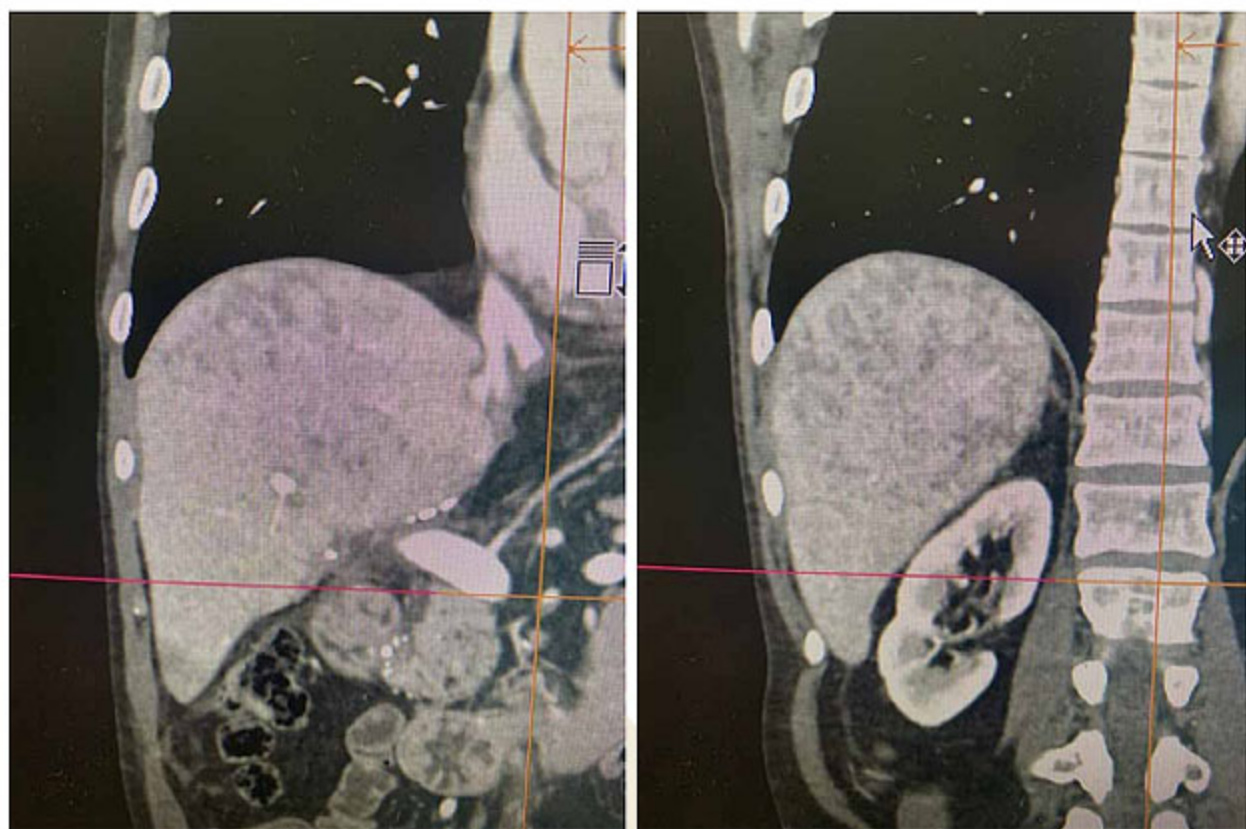


Рис. 1. Комп'ютерна томографія органів черевної порожнини: гіподенсивні ділянки паренхіми в дистальних і субкапсулярних відділах трансплантату печінки

Staging Manual 8th edition): TNM: pT3a pNx cM0 L0 V0 Pn 0 G2 R0.

26.04.2022 виконано операцію ортотопічної трансплантації правої долі печінки з середньою веною від живого родинного донора. Послідовно накладено анастомози між правою печінковою веною графта і культею правої печінкової вени реципієнта, середньою печінковою веною графта і устям середньої та лівої печінкових вен реципієнта через аутовенозну вставку з біфуркації ворітної вени реципієнта за типом «бумеранг». Накладено анастомоз за типом «кінець у кінець» між ворітною веною реципієнта та правою дольовою гілкою ворітної вени графта неперервним швом нитками Prolen 6/0. Ретроградне заповнення печінки. Відновлення портального кровотоку. Накладено анастомоз між правою власною печінковою артерією реципієнта і правою печінковою артерією графта одиничними вузловими швами, нитками Prolen 8/0. Враховуючи анатомічні характеристики холедоха реципієнта і структуру жовчних протоків графта, прийнято рішення виконати біліарну реконструкцію за типом «duct to duct» (накладено анастомоз між правою печінковою жовчною протокою трансплантату печінки та загальною жовчною

протокою реципієнта) на зовнішньому стенті, вузловими одиничними швами, ниткою PDS 5/0.

У післяопераційному періоді на 8-му добу виявлено ускладнення – правобічний ексудативний плеврит. 04.05.2022 проведено дренування плевральної порожнини під контролем ультразвукового дослідження. Дренажі черевної і плевральної порожнини видалено на 10–14-ту післяопераційну добу, післяопераційна рана зажила первинним натягом. Холангіостома задовільно функціонувала – дебіт жовчі за добу 400–500 мл (поверталася в повному об'ємі в мікроеностоми). Пацієнта в задовільному стані виписано на 19-ту добу після проведення трансплантації. Призначено таку імуносупресивну терапію:

1. Такролімус пролонгованої дії (препарат «Енварсус»): по 4 мг 1 раз на добу довічно.
2. Метилпреднізолон: по 16 мг о 10:00 (до 25.05.2022), потім по 8 мг (до 25.06.2022), далі по 4 мг (до 25.07.2022), з 26.07.2022 – відміна.
3. Мікофенолова кислота: по 360 мг × 2 рази на добу (р/д) (8:00–20:00) протягом 6 місяців.

У зв'язку з низькою концентрацією такролімусу в крові 5 мкг/л) дозу препарату підвищено до 8 мг 1 раз на добу.

Клінічний випадок

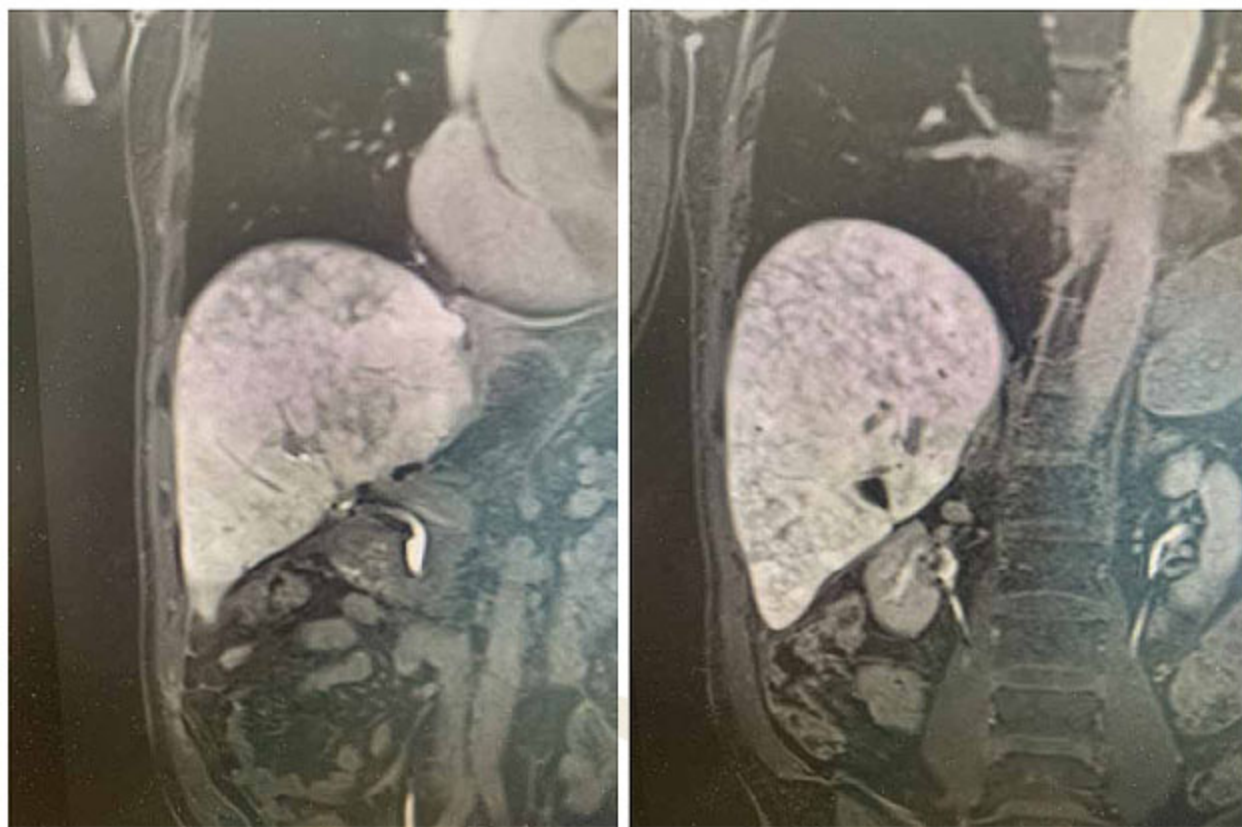


Рис. 2. Магнітно-резонансна томографія печінки з гепатотропним контрастним препаратом гадоксетової кислоти (гепатобілярна фаза)

02.06.2022 проведено планові лабораторні дослідження, за результатами яких встановлено: концентрація такролімусу в крові – 81,072 мкг/л, за даними повторної здачі аналізу в іншій лабораторії 03.06.2022–83,958 мкг/л. У зв'язку з високою концентрацією препарат відмінено. За повторної здачі аналізу через 4 доби після відміни (06.06.2022) концентрація такролімусу становила 20,2 мкг/л, а 10.06.2022–5,9 мкг/л, прийнято рішення про відновлення застосування препарату в дозі 2 мг на добу.

Пацієнта госпіталізовано повторно для проведення додаткових обстежень і видалення холангіостоми. Скарг на момент огляду не виявлено. Результати лабораторних досліджень, у тому числі функція печінки, нирок і функція згортання, – у нормі.

За даними комп'ютерної томографії органів черевної порожнини – у порто-венозну фазу неоднорідне підсилення паренхіми печінки за рахунок наявності гіподенсивних ділянок/вогниць у дистальних і субкапсулярних відділах трансплантату (рис. 1). Такі зміни характерні для SOS.

У світовій літературі сформовано чіткі рентгенологічні критерії встановлення вищенаведеного діагнозу [9], тому прийнято рішення про проведення

магнітно-резонансної томографії печінки з гепатотропним контрастним препаратом гадоксетової кислоти.

Опис дослідження: структура паренхіми печінки дифузно змінена, у вигляді нерівномірності сигналу особливо на T 2-WI послідовностей; при цьому на DWI-послідовностях видимих патологічних сигналів не виявлено. За результатами болюсного контрастування в динамічні фази в артеріально-портальну фазу візуалізовано множинні «лінійні» ділянки гіперперфузії, з подальшим їхнім контрастуванням у венозну/віддалену фазу, з гіпоінтенсивними ділянками сегмента, які не виповнюються контрастним препаратом. У гепатобілярну фазу (15...25 хв) на тлі інтенсивно підсиленої паренхіми відмічено множинні гіпоінтенсивні сигнали патологічних лінійних ділянок, у вигляді «мозаїчності» (*mottled*) патерну, що обумовлено венозною обструкцією дрібних печінкових вен (рис. 2).

Біопсію печінки не проведено у зв'язку з достовірністю діагнозу рентгенологічно та підвищеним ризиком кровотечі з трансплантованої частки печінки. Імуносупресивну терапію скориговано: такролімус (препарат «Енварсус») – 1 мг на добу. Концентрація

в крові – 9,8 мкг/л. У подальшому такролімус відмінено і призначено циклоспорин – стартова доза 15 мг/кг із подальшим зниженням до 5 мг/кг. Фінансово-обґрунтованим методом динамічного спостереження обрано дуплексне ультразвукове сканування судин трансплантату. Через місяць після зміни імуносупресії та корекції дози пацієнт відмічає відсутність слабкості, зменшення кількості асцитичної рідини, лабораторні показники – у межах референтних значень. За даними доплерографії: зменшення об'єму трансплантату за рахунок розриву SOS. Відмічено зниження кількості асциту в черевній порожнині.

Доплерівське дослідження судин трансплантата печінки (до призначення циклоспорину). Трансплантат печінки має об'єм ~1800 см³ (163×163×130 мм). Медичний висновок: ознаки порушення гемодинаміки в судинах трансплантата не виявлені. Асцит. Виявлені дифузно-вогнищеві зміни паренхіми трансплантата, підозрілі на синдром обструкції синусоїдів.

Доплерівське дослідження судин трансплантата печінки (через місяць після призначення циклоспорину). Трансплантат печінки має об'єм ~1544 см³ (171×146×118 мм). Медичний висновок: ознаки порушення гемодинаміки в судинах трансплантата не виявлені. Асцит. УЗ-ознаки дифузно-вогнищевих змін паренхіми трансплантата (SOS).

Обговорення

Синдром синусоїдальної обструкції є рідкісним ускладненням у реципієнтів після трансплантації печінки, у літературі повідомляється про частоту 2% [4]. Незважаючи на низький рівень захворюваності, SOS може призвести до відмови трансплантату. SOS трансплантату печінки слід підозрювати після виключення інших причинних факторів, які можуть призводити до обструкції кровотоку в печінці: криз відторгнення, гепатотропна вірусна інфекція, васкулобіліарні пошкодження. Можуть спостерігатися ускладнення, такі як асцит, гідроторакс і спленомегалія. Типові ознаки при комп'ютерній томографії – дифузна гепатомегалія, плямисте гетерогенне посилення паренхіми печінки та стенозований або затемнений просвіт печінкової вени [6]. Гостре клітинне відторгнення є основним причинним фактором для SOS у реципієнтів LT [1,7]. Терапія азатиоприном – інший доведений фактор ризику виникнення SOS після трансплантації солідного органа [6], але рідко використовується сьогодні через його гепатотоксичність.

Однак у літературі з'являється все більше випадків виникнення SOS на тлі застосування кальційнев-

ринових інгібіторів. Такролімус є одним із найбільш широко використовуваних інгібіторів кальційневрину і має доведену ефективність у профілактиці та лікуванні гострого відторгнення трансплантованих органів. Більше того, існують дослідження, які показують гепатотрофічну функцію цього препарату [10]. Патофізіологічні механізми виникнення SOS на тлі застосування такролімусу до кінця не вивчені. На даний момент лише один препарат схвалений для лікування SOS Європейським союзом та FDA – дефібротид. Однак, враховуючи значну вартість і часті ускладнення у вигляді кровотеч, застосування цього препарату не є доцільним [3,5]. У пацієнта в нашому дослідженні спостерігалися високі концентрації такролімусу в крові, що посилювали його токсичність. Враховуючи, що доказів гострого кризу відторгнення не виявлено, а також відсутність інших провокуючих факторів, зроблено припущення, що високі концентрації такролімусу пролонгованої дії (препарат «Енварсус») призвели до виникнення SOS у цього пацієнта.

Отже, такролімус пролонгованої дії («Енварсус») може викликати SOS трансплантату печінки від живого родинного донора, за умови відсутності інших можливих причин.

Автори заявляють про відсутність конфлікту інтересів.

References/Література

1. Fan CQ, Crawford JM. (2014). Sinusoidal Obstruction Syndrome (Hepatic Veno-Occlusive Disease). *Journal of Clinical and Experimental Hepatology*. 4; 4: 332–346. ISSN 0973–6883.
2. Jiang JY, Fu Y, Ou YJ, Zhang LD. (2022, Dec 26). Hepatic sinusoidal obstruction syndrome induced by tacrolimus following liver transplantation: Three case reports. *World J Clin Cases*. 10 (36): 13408–13417.
3. Kernan NA, Grupp S, Smith AR et al. (2018). Final results from a defibrotide treatment-IND study for patients with hepatic veno-occlusive disease/sinusoidal obstruction syndrome. *Br J Haematol*. 181 (6): 816–827.
4. Li C, Ma H, Sun C. (2022). Hepatic Sinusoidal Obstruction Syndrome Post-Liver Transplantation: A Rare Complication of Tacrolimus. *Clin Gastroenterol Hepatol*. 20: e347.
5. Nauffal M, Kim HT, Richardson PG, Soiffer RJ, Antin JH, Cutler C et al. (2022, Jan 11). Defibrotide: real-world management of veno-occlusive disease/sinusoidal obstructive syndrome after stem cell transplant. *Blood Adv*. 6 (1): 181–188.
6. Ruiz-Manriquez J, Kauffman-Ortega E, Gamboa-Dominguez A, Rios-Valencia J, Ramirez-Quesada W, C Flores-Garcia N. (2021). Sinusoidal obstruction syndrome after liver transplantation: An interplay between thrombotic and immunological factors. A case report. *Journal of Liver Transplantation*. 2: 100018. ISSN 2666–9676.
7. Sebah M, Azoulay D, Roche B, Hoti E, Karam V, Teicher E et al. (2011). Significance of isolated hepatic veno-occlusive disease/sinusoidal obstruction syndrome after liver transplantation. *Liver Transpl*. 17: 798–808.
8. Shen T, Feng XW, Geng L, Zheng SS. (2015, May 28). Reversible sinusoidal obstruction syndrome associated with tacrolimus

Клінічний випадок

- following liver transplantation. World J Gastroenterol. 21 (20): 6422–6426.
9. Shin NY, Kim MJ, Lim JS, Park MS, Chung YE, Choi JY, Kim KW, Park YN. (2012, Apr). Accuracy of gadoteric acid-enhanced magnetic resonance imaging for the diagnosis of sinusoidal obstruction syndrome in patients with chemotherapy-treated colorectal liver metastases. Eur Radiol. 22 (4): 864–871.
10. Starzl TE, Porter KA, Mazzaferro V, Todo S, Fung J, Francavilla A. (1991, Jan). Hepatotropic effects of FK506 in dogs. Transplantation. 51 (1): 67–70.

Відомості про авторів:

Котенко Олег Геннадійович – д.мед.н., проф., зав. відділення хірургії печінки, підшлункової залози та трансплантації Універсальної клініки «Оберіг». Адреса: м. Київ, вул. Зоологічна, 3, корпус «В» і «Г». <https://orcid.org/0000-0001-8264-7374>.

Матвієнків Андрій Олегович – лікар-інтерн відділення хірургії печінки, підшлункової залози та трансплантації Універсальної клініки «Оберіг». Адреса: м. Київ, вул. Зоологічна, 3, корпус «В» і «Г». <https://orcid.org/0000-0003-0414-328X>.

Пригорян Марат Славович – лікар-хірург-трансплантолог відділення хірургії печінки, підшлункової залози та трансплантації Універсальної клініки «Оберіг». Адреса: м. Київ, вул. Зоологічна, 3, корпус «В» і «Г». <https://orcid.org/0000-0002-2579-9440>.

Мініч Артем Анатолійович – к.мед.н., лікар хірург-трансплантолог відділення хірургії печінки, підшлункової залози та трансплантації Універсальної клініки «Оберіг». Адреса: м. Київ, вул. Зоологічна, 3, корпус «В» і «Г». <https://orcid.org/0000-0002-1003-2095>.

Котенко Іван Олегович – лікар-інтерн відділення хірургії печінки, підшлункової залози та трансплантації Універсальної клініки «Оберіг». Адреса: м. Київ, вул. Зоологічна, 3, корпус «В» і «Г». <https://orcid.org/0000-0002-9917-1314>.

Михайлюк Оксана Сергіївна – лікар-хірург-трансплантолог відділення хірургії печінки, підшлункової залози та трансплантації Універсальної клініки «Оберіг». Адреса: м. Київ, вул. Зоологічна, 3, корпус «В» і «Г». <https://orcid.org/0000-0002-5940-8567>.

Стаття надійшла до редакції 18.03.2023 р., прийнята до друку 14.06.2023 р.



УДК 616.33-006.6-089.87-089.843

П.В. Іванчов, С.Г. Гичка, О.Б. Пруднікова, Є.Є. Переш

Езофагодуоденостомія за методом Накаяма як реконструктивний етап після гастректомії з приводу раку шлунка, ускладненого гострою кровотечею та метастазами Крукенберга. Клінічний випадок

Національний медичний університет імені О.О. Богомольця, м. Київ, Україна

Paediatric Surgery(Ukraine).2023.2(79):105-110; doi 10.15574/PS.2023.79.105

For citation: Ivanchov PV, Hychka SH, Prudnikova OB, Peresh YeYe. (2023). Nakayama esophagoduodenostomy as a reconstructive stage after gastrectomy for gastric cancer complicated by acute bleeding and Krukenberg metastases. Clinical case. Paediatric Surgery (Ukraine). 2(79): 105-110. doi: 10.15574/PS.2023.79.105.

Мета – на основі клінічного випадку обґрунтувати технічні аспекти накладання езофагодуоденостомії за методом Накаяма як реконструктивного етапу після гастректомії з приводу раку шлунка, ускладненого гострою кровотечею та метастазами Крукенберга.

Клінічний випадок. У відділенні хірургії № 3 КНП «Київська міська клінічна лікарня швидкої медичної допомоги» перебувала на лікуванні пацієнтка О., 1975 р.н., з приводу раку шлунка, ускладненого гострою кровотечею середнього ступеня тяжкості та метастазами Крукенберга. Хворій виконано загальноклінічні, спеціальні лабораторні та інструментальні методи дослідження (електрокардіографія, езофагогастродуоденоскопія, ультразвукове дослідження органів черевної порожнини та малого таза, комп'ютерна томографія органів черевної порожнини та малого таза із внутрішньовенним контрастуванням).

У пацієнтки виявлено рак кардіального відділу шлунка, ускладнений шлунково-кишковою кровотечею середнього ступеня тяжкості з наявністю метастазів Крукенберга, у зв'язку з чим пацієнтці виконано оперативне втручання в ранньому відтермінованому періоді за унікальним методом – гастректомія з лімфодисекцією в обсязі D2+ та накладанням езофагодуоденоанастомозу за типом Накаяма в модифікації клініки. Пацієнтку виписано в задовільному стані на 10-ту добу після оперативного втручання під нагляд онколога та хірурга за місцем проживання. При динамічному спостереженні протягом 12 місяців почувалася задовільно.

Висновки. На основі клінічного випадку обґрунтовано технічні аспекти накладання езофагодуоденостомії за методом Накаяма як реконструктивного етапу після гастректомії з приводу раку шлунка, ускладненого гострою кровотечею та метастазами Крукенберга.

Дослідження виконано відповідно до принципів Гельсінської декларації. На проведення досліджень отримано інформовану згоду жінки.

Автори заявляють про відсутність конфлікту інтересів.

Ключові слова: рак шлунка, кровотеча, гастректомія, езофагодуоденоанастомоз.

Nakayama esophagoduodenostomy as a reconstructive stage after gastrectomy for gastric cancer complicated by acute bleeding and Krukenberg metastases. Clinical case

P.V. Ivanchov, S.H. Hychka, O.B. Prudnikova, Ye.Ye. Peresh

Bogomolets National Medical University, Kyiv, Ukraine

Purpose – on a clinical case to justify the technical aspects of applying the Nakayama esophago-duodenostomy as a reconstructive stage after gastrectomy for gastric cancer complicated by acute bleeding and Krukenberg metastases.

Клінічний випадок

Clinical case. Patient O., born in 1975, was being treated for stomach cancer complicated by moderate acute bleeding and Krukenberg metastases in the surgery department No. 3 of the Kyiv City Emergency Clinical Hospital. The patient general clinical, special laboratory and instrumental research methods were carried out (electrocardiography, esophagogastroduodenoscopy, ultrasound examination of the organs of the abdominal cavity and small pelvis, computer tomography of the organs of the abdominal cavity and small pelvis with intravenous contrast).

The patient had cancer of the cardiac part of the stomach, complicated by moderate gastrointestinal bleeding with the presence of Krukenberg metastases, in connection with which the patient underwent surgery in the early delayed period according to a unique method – gastrectomy with lymphodissection in the volume of D2+ and overlapping esophageal-duodenal anastomosis according to the Nakayama type in the modification of the clinic. The patient was discharged in a satisfactory condition on the 10th day after surgery under the supervision of an oncologist and a surgeon at her place of residence. During the dynamic observation for 12 months, she felt satisfactory.

Conclusions. Using the example of a clinical case, the technical aspects of applying the Nakayama esophagoduodenostomy as a reconstructive stage after gastrectomy for gastric cancer complicated by acute bleeding and Krukenberg metastases are substantiated.

The research was carried out in accordance with the principles of the Helsinki Declaration. The informed consent of the patient was obtained for conducting the studies.

No conflict of interests was declared by the authors.

Keywords: stomach cancer, bleeding, gastrectomy, esophagoduodenostomy.

Рак шлунка, незважаючи на стрімкий розвиток сучасної медицини, залишається важливою проблемою. За статистичними даними, щорічно у світі реєструється понад 800 тис. випадків раку шлунка [4,9,11]. За даними Національного канцер-реєстру України, у структурі захворюваності та смертності серед злоякісних новоутворень рак шлунка стабільно посідає одне з чотирьох рангових місць із частотою виявлення близько 21 на 100 тис. населення, займаючи друге місце серед причин смертності від раку як у світі, так і в Україні [1,2,5–7].

Перед хірургами постає складне завдання вибору оптимального методу оперативного втручання для пацієнта з метою досягнення максимальної радикалізації, гладкого перебігу раннього післяопераційного періоду та забезпечення належної якості життя і гарних відділених результатів, що особливо актуально для пацієнтів, яким виконано гастректомію. Реалізація поставлених завдань досягається шляхом створення тонкокишкових резервуарів, запобігання розвитку рефлюкс-езофагіту, включення, за можливості, у травний процес дванадцятипалої кишки [3,6,8,10].

Зазвичай після виконання гастректомії формування стравохідно-кишкового анастомозу проводять на виключеній петлі тонкої кишки, дистальніше зв'язки Трейца за Брауном або за Ру. На противагу цим методикам, у 1954 р. Накаяма зі співавторами запропонував методику формування езофагодуоденостомії, інтерпозицію сегмента порожньої кишки між стравоходом і дванадцятипалою кишкою та накладення тонкокишкового співустя у вигляді бета-анастомозу: накладають стравохідно-кишковий анастомоз кінець у бік дво- або трирядними швами, привідну петлю анастомозують за Ру, кінець пересіченої кишки не швиють, а з'єднують із цією ж петлею кінець у бік.

Накаяма зазначив, що застосування таких методів реконструкції після гастректомії можливе лише в пацієнтів монголоїдної раси, завдяки особливостям їхніх антропометричних даних, що передусім пов'язано з амфіморфним типом тілобудови і, відповідно, частими анатомічними варіантами близькості розташування гастродуоденального переходу до абдомінального відділу стравоходу та високою мобільністю гепато-панкреато-дуоденального комплексу.

У європеїдної раси переважає доліхоморфний тип тілобудови, за якого гастродуоденальний перехід розташований нижче та латеральніше абдомінального відділу стравоходу, а мобільність гепато-панкреато-дуоденального комплексу суттєво обмежена. За такого варіанту абдомінальної анатомії формування езофагодуоденостомії супроводжується максимальним натягом анастомозованих сегментів, що призводить до великого навантаження на сформоване співустя і, як наслідок, до розвитку неспроможності швів анастомозу, що і є основною причиною уникання більшістю хірургів запропонованого Накаяма варіанта реконструкції після гастректомії [11].

Мета дослідження – обґрунтувати технічні аспекти накладання езофагодуоденостомії за методом Накаяма як реконструктивного етапу після гастректомії з приводу раку шлунка, ускладненого гострою кровотечею та метастазами Крукенберга.

Клінічний випадок

У відділенні хірургії № 3 КНП «Київська міська клінічна лікарня швидкої медичної допомоги» перебувала на лікуванні пацієнтка О., 1975 р.н., з приводу раку шлунка, ускладненого гострою кровотечею середнього ступеня тяжкості та метастазами Крукенберга.

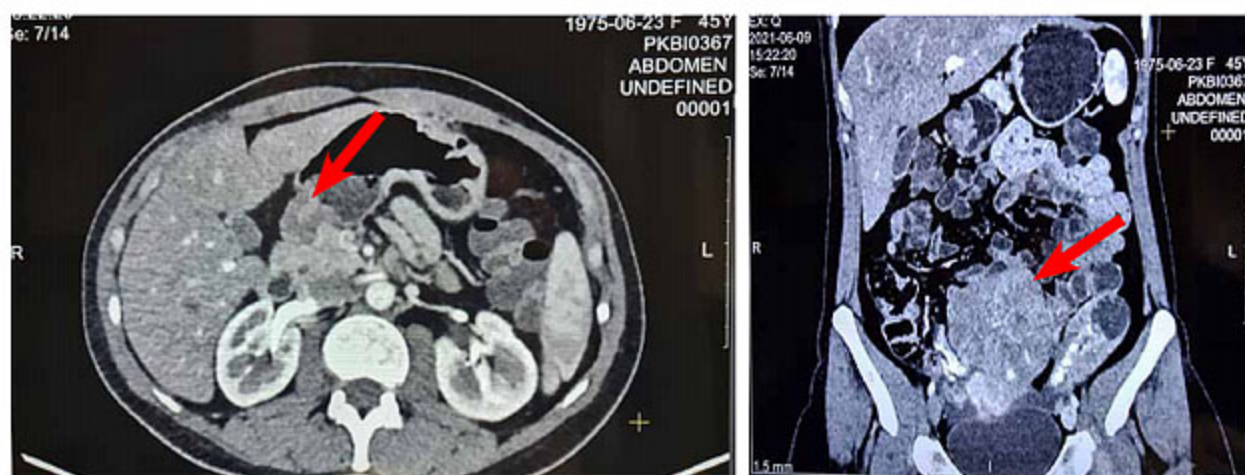

Рис. 1. Мультиспіральна комп'ютерна томографія органів черевної порожнини та малого таза з в/в контрастним підсиленням (стрілками вказано пухлину шлунка та метастази Крукенберга)

Хворий проведено загальноклінічні (розгорнутий загальний аналіз крові, загальний аналіз сечі, біохімічний аналіз крові, дослідження коагулограми, визначення групи крові, Rh-фактора) та спеціальні лабораторні дослідження (визначення онкомаркерів: СА 72 – 4, СА 125, раково-ембріонального антигена, антиген плоскоклітинної карциноми, електрокардіографія), інструментальні методи дослідження (езофагогастроуденоскопія (ендоскоп «OLYMPUS GIF N170»), ультразвукове дослідження органів черевної порожнини та малого таза (апарат марки «Philips HD11XE»), комп'ютерна томографія органів черевної порожнини та малого таза). Комп'ютерну томографію виконано з внутрішньовенним (в/в) контрастуванням препаратом Томогексол 350 з розрахунку 1 мл/кг маси тіла та пероральним контрастуванням шлунка нейтральним середовищем (вода). Дослідження проведено на 16-зрізовому комп'ютерному томографі «Aquilion-16 (TSX-101A)», виробництва «Toshiba», Японія.

Під час дослідження використано методи статистичного спостереження, метод складання і групування первинного статистичного матеріалу та визначення узагальнених зведених показників.

Дослідження погоджено та затверджено на засіданні комісії з біоетики Національного медичного університету імені О.О. Богомольця. На проведення досліджень отримано інформовану згоду пацієнтки.

На момент госпіталізації до клініки (09.06.2021) пацієнтка мала скарги на блювання кров'ю, нудоту, випорожнення чорного кольору, біль у верхніх відділах черева, загальну слабкість, запаморочення. Хворіла дві доби, коли вперше з'явилася мелена. Раніше подібних скарг не відмічала, по медичну допомогу не зверталася. Об'єктивно на момент госпіта-

лізації пацієнтка була у свідомості, шкірні покриви та видимі слизові бліді, гіпотензія не відмічалася, при пальпації живіт правильної форми, брав участь в акті дихання, м'який, значно болісний в епігастральній ділянці, де в положенні на лівому боці нечітко пальпувалося пухлиноподібне утворення з нечіткими контурами, малорухоме.

Оразу після госпіталізації хворий виконано екстрену езофагогастроуденоскопію: стравохід вільно прохідний, округлої форми, легко розправляється повітрям, слизова оболонка блідо-рожева, гладка, палісадні судини візуалізуються, хітальне звуження визначається на 38 см, «розетка» нижнього стравохідного сфінктера змикається повністю, кардіальна складка нещільно охоплює ендоскоп. Шлунок звичайних розмірів та форми, вільно та рівномірно розправляється повітрям, містить слиз, прозорий секрет, перистальтика активна, слизова оболонка рожева, гладка, блискуча, на межі середньої та верхньої третини на відстані 41 см від різців (3,0 см від кардії) – глибокий виразковий дефект 5,0x5,0 см у діаметрі з вираженою інфільтрацією та набряком країв. При біопсії тканина фрагментується, у дні, що вкрите фібрином, визначається велика тромбована судина – F ІА, пілорус округлої форми, не деформований, змикається; цибулина дванадцятипалої кишки – без патології. За результатами патоморфологічного дослідження ендоскопічного біопсійного матеріалу – низькодиференційована аденокарцинома.

На 4-ту добу госпіталізації пацієнтці проведено комп'ютерну томографію (рис. 1) органів черевної порожнини, малого таза, органів грудної клітки з в/в контрастуванням: при тугому заповненні шлунка рідиною по передній стінці середньої третини тіла з

Клінічний випадок

переходом на малу кривизну визначається стійке потовщення стінки до 12 мм довжиною до 30×35 мм із помірним контрастуванням усіх шарів стінки, перигастрально на рівні малої кривизни візуалізуються п'ять одиничних лімфатичних вузлів до 4–7 мм з інтенсивним підсиленням. У малому тазу, походячи з правого яєчника та щільно прилягаючи до поверхні тіла матки, відмічається чітко окреслене округло-овоїдної форми кістозно-солідне об'ємне утворення, розмірами 89×50×86 мм, із наявністю зовнішньої капсули, неоднорідної, переважно м'якотканинної структури, при подвійному контрастуванні в артеріальну фазу відмічається ранне підсилення тканини, утворення з більш інтенсивним підсиленням у пізні фази; простежується наявність множинних власних судин. Утворення тісно прилягає до задньої поверхні тіла/шийки матки, компресує ампулу прямої кишки без ознак інвазії, тісно прилягає до здухвинних судин, без інвазії. Ознак вторинного ураження інших паренхіматозних органів черевної порожнини, органів грудної порожнини не виявлено.

Хвору, враховуючи клінічну симптоматику та дані додаткових методів обстеження, прооперовано за життєвими показаннями в ранньому віддаленому періоді після належної передопераційної підготовки, максимальної стабілізації загального стану та компенсації усіх показників гомеостазу.

18.06.2021 пацієнтці проведено верхньо-середню лапаротомію. Під час ревізії черевної порожнини в кардіальному відділі шлунка візуалізується та пальпується щільна пухлина, неправильної форми, розміром 10×8 см по малій кривизні. Правий та лівий яєчники збільшені в розмірах – 10×15 см та 10×8 см відповідно, щільні при пальпації, неправильної форми, бугристі. Матка – без патології. Асцити немає, поширення пухлинного процесу по очеревині не виявлено. Печінка, підшлункова залоза, селезінка, тонка, товста кишка – без патології.

Операцію розпочату з широкої мобілізації дванадцятипалої кишки за Кохером до повної візуалізації аорто-кавального проміжку та *a. et v. mesenterica superior* з одномоментною дисекцією 13-ї групи лімфатичних вузлів. Наступним етапом проведено дисекцію гепатодуоденальної зв'язки, *a. hepatica communis et propria, tr. coeliacus* з перев'язкою і пересіченням *a. et v. gastrica dextra* та *a. et v. gastrica sinistra* з видаленням відповідних груп лімфатичних вузлів: 12a, 12p, 7, 8a, 9.

Виділено на препарат малий та великий чепці з перев'язкою і пересіченням *a. et v. gastroepiploica dextra* та *a. et v. gastroepiploica sinistra* з дисекцією 6,

14v, 4sb груп лімфатичних вузлів. Дванадцятипалу кишку пересічено дистальніше пілоруса. Продовжено дисекцію 11p і 11d груп лімфатичних вузлів уздовж верхнього краю підшлункової залози по ходу *a. et v. lienalis* із завершенням дисекції 10-ї групи лімфатичних вузлів у воротах селезінки з її збереженням та пересіченням *aa. gastrici brevis* з дисекцією 4sa групи лімфатичних вузлів. Під час виконання лімфодисекції сформовано тунель під підшлунковою залозою в проекції тіла та хвоста, що в поєднанні з широкою мобілізацією дванадцятипалої кишки за Кохером та бурсектомією додає значної мобільності дуодено-панкреатичному комплексу.

Наступним етапом виконано передню сагітальну діафрагмокуротомію, тункулярну ваготомію з мобілізацією нижньогрудного та кардіального відділу стравоходу з одномоментною лімфодисекцією нижніх медіастинальних 110, 111, 112 та хіатальних 19, 20 груп лімфатичних вузлів. Такий хірургічний прийом дозволив мобілізувати дистальну частину стравоходу на 12–14 см і тим самим створив умови для максимального його зближення з куксою дванадцятипалої кишки.

Трансекція стравоходу на 2 см проксимальніше стравохідно-шлункового переходу – гастректомія «en-bloc» із групами перигастральних – 1, 2, 3, 4sa, 4sb, 4b, 5, 6, 7 та регіональних – 8a, 9, 10, 11p, 11d, 12a, 12p, 13, 19, 20, 110, 111, 112, що визначає обсяг лімфодисекції як D2+.

Куксу дванадцятипалої кишки разом із голівкою підшлункової залози ротовано за годинниковою стрілкою на 90°, після чого сформовано езофагодуоденоанастомоз «кінець у кінець» дворядним швом без натягу анастомозованих сегментів за типом Накаяма в модифікації клініки (рис. 2). Симультанно виконано двобічну аднексектомію та холецистектомію. Силіконові дренажі підведено до зони езофагодуоденоанастомозу, підпечінковий простір, піддіафрагмально зліва та порожнину малого таза. Об'єм інтраопераційної крововтрати не перевищив 70 мл.

Периопераційна терапія – за принципами та відповідно до протоколу ERAS. Налагодження пасажу по кишечнику – на 2-гу добу. Дренажі видалено на 4 і 6-ту добу. Післяопераційний період – без ускладнень. Рана загоїлася первинним натягом, шви знято на 10-ту добу.

Патогістологічне дослідження видаленого шлунка з пухлиною від 05.07.2021: низькодиференційована аденокарцинома до серозного прошарку стінки шлунка з метастатичним ураженням регіонарних лімфатичних вузлів, обох яєчників.

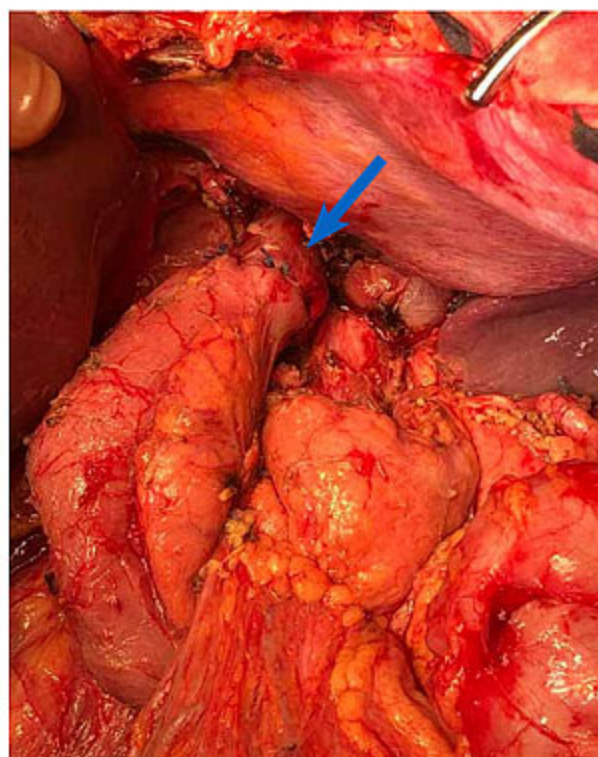


Рис. 2. Езофагодуоденоанастомоз за типом Накаяма (інтраопераційний фотоматеріал, стрілкою позначено зону езофагодуоденоанастомозу)

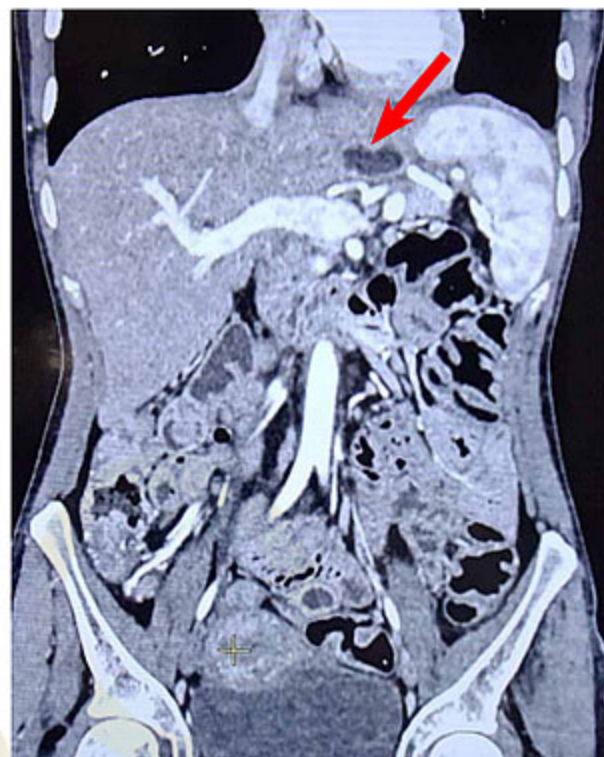

Рис. 3. Мультиспіральна комп'ютерна томографія органів черевної порожнини та малого таза з в/в контрастним підсиленням (стрілкою позначено зону езофагодуоденоанастомозу)

Враховуючи дані патоморфологічного дослідження, проведено імуногістохімічне дослідження видаленого шлунка з пухлиною (14.06.2021): СК AE1/AE3 (clone AE1/AE3, Dako) – позитивна цитоплазматична реакція в 90% пухлинних клітин і позитивна реакція в 95% епітелію інтактних залоз слизової оболонки шлунка. CDX-2 (Vitro Clone EP25) – позитивна реакція в 50% пухлинних клітин і негативна в епітелії інтактних залоз слизової оболонки. CK45 (Dako Clone GV809) – негативна реакція в пухлинних клітинах і позитивна мембранна реакція в нечисленних клітинах запального інфільтрату. Ki-67 (Vitro Clone SP6) – реакція позитивна в 40% пухлинних клітин та позитивна в 5% епітелію інтактних залоз. Висновок: морфологічна картина та результати проведеного імуногістохімічного дослідження свідчать на користь дифузної низькодиференційованої (G3) карциноми шлунка з високою проліферативною активністю (індекс проліферації Ki-67 – 40%).

Починаючи з 4-го тижня післяопераційного періоду, розпочато проведення ад'ювантної хіміотерапії за схемою FLOX – 6 курсів з інтервалом 4 тижні. Ускладнень і побічних постхімотерапевтичних реакцій не відмічено.

Таким чином, у пацієнтки виявлено рак кардіального відділу шлунка, ускладнений шлунково-киш-

ковою кровотечею середнього ступеня тяжкості з метастазами Крукенберга, у зв'язку з чим пацієнтці виконано оперативне втручання в ранньому відтермінованому періоді за унікальним методом – гастректомія з лімфодисекцією в обсязі D2+ та накладанням езофагодуоденоанастомозу за типом Накаяма в модифікації клініки.

Пацієнтку виписано в задовільному стані на 10-ту добу після оперативного втручання під нагляд онколога та хірурга за місцем проживання. За результатами динамічного спостереження протягом 12 місяців почувалася задовільно. Контрольну комп'ютерну томографію (рис. 3) органів грудної клітки, органів черевної порожнини та малого таза з в/в контрастним підсиленням виконано 27.04.2022.

Висновок: стан після оперативного втручання – гастректомії з приводу раку кардіального відділу шлунка, ускладненого шлунково-кишковою кровотечею – на всьому протязі локального рецидиву вторинного ураження або лімфаденопатії з боку досліджуваних відділів не виявлено.

Уперше успішно виконано радикальну гастректомію з лімфодисекцією в обсязі D2+ з накладанням езофагодуоденоанастомозу за типом Накаяма та двобічною аднексектомією з приводу раку шлунка, усклад-

Клінічний випадок

неного шлунково-кишковою кровотечею середнього ступеня тяжкості та метастазами Крукенберга пацієнтці європейської раси. Пацієнтка на даний час почувається задовільно. Приріст маси тіла – 5 кг. Суттєвих скарг із боку органів травлення немає. Харчується повноцінно з дотриманням дієтичного режиму. Продовжує активно працювати за основним місцем роботи.

Висновки

На прикладі клінічного випадку обґрунтовано технічні аспекти накладання езофагодуоденостомії за методом Накаяма як реконструктивного етапу після гастректомії з приводу раку шлунка, ускладненого гострою кровотечею та метастазами Крукенберга.

Уперше успішно виконано радикальну гастректомію з лімфодисекцією в обсязі D2+ з накладанням езофагодуоденостомії за типом Накаяма та двобічною аднексектомією з приводу раку шлунка, ускладненого шлунково-кишковою кровотечею середнього ступеня тяжкості та метастазами Крукенберга пацієнтці європейської раси.

Технічні передумови формування езофагодуоденостомії полягають у трьох послідовних етапах. На першому етапі проводять широку мобілізацію дванадцятипалої кишки за Кохером, лімфодисекцію зони гепатодуоденальної зв'язки, бурсектомію, формування ретропанкреатичного тунелю в ділянці тіла та хвоста підшлункової залози в ході проведення лімфодисекції, що додає значної мобільності дуодено-панкреатичному комплексу. На другому етапі виконують передню сагітальну діафрагмокуротомію, трункулярну ваготомію з мобілізацією нижньогрудного та кардіального відділу стравоходу з одномоментною лімфодисекцією нижніх медіастинальних та хітальних лімфатичних вузлів, що дає змогу мобілізувати дистальну частину стравоходу на 12–14 см і тим самим створити умови для максимального його зближення з куксою дванадцятипалої кишки. На третьому етапі здійснюють накладання езофагодуоденостомії за Накаяма в модифікації клініки «кінець у кінець», після попередньої ротації по осі на 90° за годинниковою стрілкою кукси дванадцятипалої киш-

ки з голівкою підшлункової залози, без натягу анастомозованих сегментів.

Автори заявляють про відсутність конфлікту інтересів.

References/Література

- Chen S, Li YF, Feng XY et al. (2012, Dec). Significance of palliative gastrectomy for late-stage gastric cancer patients. *J Surg Oncol.* 106 (7): 862–71. doi: 10.1002/jso.23158.
- Choi YY, Noh SH, Cheong JH. (2015, Sep). Evolution of gastric cancer treatment: from the golden age of surgery to an era of precision medicine. *Yonsei Med J.* 56 (5): 1177–1185. doi: 10.3349/ymj.2015.56.5.1177.
- Cowling J, Gorman B, Riaz A, Bundred JR, Kamarajah SK, Evans RPT et al. (2021). Peri-operative outcomes and survival following palliative gastrectomy for gastric cancer: a systematic review and meta-analysis. *J Gastrointest Cancer.* 52 (1): 41–56. doi: 10.1007/s12029-020-00519-4.
- Fedorenko ZP, Hulak LO, Mykhailovych YuI ta in. (2021). Rak v Ukraini, 2019–2020. *Zakhvoriuvaniist, smertnist, pokaznyky diialnosti onkologichnoi sluzhby, Biul. nats. kantser-reiestru Ukrainy.* 22: 123. [Федоренко ЗП, Гулак ЛО, Михайлович ЮІ та ін. (2021). Рак в Україні, 2019–2020. Захворюваність, смертність, показники діяльності онкологічної служби, Бюл. нац. канцер-реєстру України. 22: 123].
- Li J. (2020, Mar 2). Gastric cancer in young adults: A different clinical entity from carcinogenesis to prognosis. *gastroenterol Res Pract.* 9512707. doi: 10.1155/2020/9512707.
- Marano L, Polom K, Patriti A et al. (2016, Jan). Surgical management of advanced gastric cancer: An evolving issue. *Eur J Surg Oncol.* 42 (1): 18–27. doi: 10.1016/j.ejso.2015.10.016.
- Price TJ, Shapiro JD, Segelov E et al. (2012, Apr). Management of advanced gastric cancer. *Expert Rev Gastroenterol Hepatol.* 6 (2): 199–208; quiz 209. doi: 10.1586/egh.11.103.
- Shiozaki H, Shimodaira Y, Elimova E, Wadhwa R, Sudo K, Harada K et al. (2016). Evolution of gastric surgery techniques and outcomes. *Chin J Cancer.* 35 (1): 69. doi: 10.1186/s40880-016-0134-y.
- Thakur B, Devkota M, Sharma A. (2019, Aug 4). Evidence based surgical approach to locally advanced gastric cancer. *J Nepal Health Res Council.* 17 (2): 133–140. doi: 10.33314/jnhrc.v0i0.2055.
- Wang SY, Hsu CH, Liao CH, Fu CY, Ouyang CH, Cheng CT et al. (2017). Surgical outcome evaluation of perforated gastric cancer: from the aspects of both acute care surgery and surgical oncology. *Scand J Gastroenterol.* 52 (12): 1371–1376. doi: 10.1080/00365521.2017.1369562.
- Yuldoshev RZ. (2010). *Khyrurhicheskoe lechenye nekotorykh oslozhnennikh y rasprostranennikh form raka zheludka. Avtoreferat dySSERTatsyy.* Byshkek: Kirhizsko-ros. slavian. un-t: 45. [Юлдошев РЗ. (2010). Хирургическое лечение некоторых осложненных и распространенных форм рака желудка. Автореферат диссертации. Бишкек: Кыргызско-рос. славян. ун-т: 45].

Відомості про авторів:

Іванчов Павло Васильович – д.мед.н., д.ек.н., проф., зав. каф. хірургії № 3 імені О.О. Богомольця. Адреса: м. Київ, бульвар Т. Шевченка, 13. <https://orcid.org/0000-0001-6201-4203>.

Пичка Сергій Григорович – д.мед.н., проф., зав. каф. патологічної анатомії НМУ імені О.О. Богомольця. Адреса: м. Київ, 01601, бульвар Т. Шевченка, 13. <https://orcid.org/0000-0002-6821-0085>.

Пруднікова Оксана Борисівна – асистент каф. хірургії № 3 імені О.О. Богомольця. Адреса: м. Київ, бульвар Т. Шевченка, 13. <https://orcid.org/0000-0002-0607-2166>.

Переш Євген Євгенович – к.мед.н., асистент каф. хірургії № 3 імені О.О. Богомольця. Адреса: м. Київ, бульвар Т. Шевченка, 13. <https://orcid.org/0000-0003-0941-3349>.

Стаття надійшла до редакції 04.03.2023 р., прийнята до друку 14.06.2023 р.

Правила подачі та оформлення статей

Авторська стаття направляється до редакції електронною поштою у форматі MS Word. Стаття супроводжується офіційним направленням від установи, в якій була виконана робота, з візою керівництва (наукового керівника), завереним круглою печаткою установи, експертним висновком про можливість відкритої публікації, висновком етичного комітету установи або національної комісії з біоетики. На останній сторінці статті мають бути власноручні підписи всіх авторів та інформація про відсотковий внесок у роботу кожного з авторів.

Приймаються оригінали супровідних документів з примірником рукопису, підписаного автором(ами), надіслані поштою, або скановані копії вищезазначених документів і першої (титульної) сторінки статті з візою керівництва, печаткою установи і підписами всіх авторів у форматі Adobe Acrobat (*.pdf), надіслані на електронну адресу редакції.

Статті приймаються українською, російською або англійською мовами.

Структура матеріалу: вступ (стан проблеми за даними літератури не більше ніж 5–7-річної давності); мета, завдання, матеріали та методи; результати дослідження та їх обговорення (висвітлення статистично опрацьованих результатів дослідження); висновки; перспективи подальших досліджень у даному напрямку; список літератури (два варіанти); реферати українською, російською та англійською мовами.

Реферат є незалежним від статті джерелом інформації, коротким і послідовним викладенням матеріалу публікації за основними розділами і має бути зрозумілим без самої публікації. Його обсяг не повинен перевищувати 200–250 слів. Обов'язково подаються ключові слова (від 3 до 8 слів) у порядку значущості, що сприятиме індексуванню статті в інформаційно-пошукових системах.

Реферат до оригінальної статті повинен мати структуру, що повторює структуру статті: мета дослідження; матеріали і методи; результати; висновки; ключові слова. Усі розділи у рефераті мають бути виділені в тексті жирним шрифтом.

Для інших статей (огляд, лекція, клінічний випадок тощо) реферат повинен включати короткий виклад основної концепції статті та ключові слова.

Оформлення статті. На першій сторінці зазначаються: індекс УДК ліворуч, ініціали та прізвища авторів, назва статті, назва установ, де працюють автори та виконувалось дослідження, місто, країна.

За умови проведення досліджень із залученням будь-яких матеріалів людського походження, в розділі «Матеріали і методи» автори повинні зазначити, що дослідження проводилися відповідно до стандартів біоетики, були схвалені етичним комітетом установи або національною комісією з біоетики. Те саме стосується і досліджень за участю лабораторних тварин.

Наприклад: «Дослідження виконані відповідно до принципів Гельсінської Декларації. Протокол дослідження ухвалений Локальним етичним комітетом (ЛЕК) всіх зазначених у роботі установ. На проведення досліджень було отримано поінформовану згоду батьків дітей (або їхніх опікунів)».

«Під час проведення експериментів із лабораторними тваринами всі біоетичні норми та рекомендації були дотримані».

Кількість ілюстрацій (рисунок, схеми, діаграми, фото) має бути мінімальною. Діаграми, графіки, схеми будуються у програмах Word або Excel; фотографії повинні мати один із наступних форматів: PDF, TIFF, PSD, EPS, AI, CDR, QXD, INDD, JPG (150–600 dpi).

Таблиці та рисунки розташовують у тексті статті відразу після першого згадування. У підпису до рисунку наводять його назву, розшифровують усі умовні позначки (цифри, літери, криві тощо). Таблиці мають бути оформлені відповідно до вимог ДАК, бути компактними, пронумерованими, мати назву. Номери таблиць, їхні заголовки і цифрові дані, оброблені статистично, повинні точно відповідати наведеному у тексті статті.

Посилання на літературні джерела у тексті позначаються цифрами у квадратних дужках та відповідають нумерації у списку літератури. Статті зі списком літературних джерел у вигляді посилань на кожній сторінці або кінцевих посилань не приймаються.

Необхідно подавати два варіанти списку літератури.

Перший варіант подається відразу після тексту статті, джерела розташовуються за алфавітом (спочатку праці, опубліковані українською або російською мовами, далі – іншими мовами).

Другий варіант повністю відповідає першому, але джерела українською та російською мовами **ПЕРЕКЛАДАЮТЬСЯ!** на англійську мову. Цей варіант необхідний для сайту, підвищення індексу цитування та аналізу статті у міжнародних наукометричних базах даних.

Обидва варіанти оформлюються за стилем APA (American Psychological Association style), який використовується у дисертаційних роботах.

Приклад оформлення для обох варіантів:

Автор АА, Автор ВВ, Автор СС. (2005). Назва статті. Назва журналу. 10(2); 3: 49-53.

Автор АА, Автор ВВ, Автор СС. (2006). Назва книги. Місто: Видавництво: 256.

У тексті статті допускаються загальноприйняті скорочення, а також авторські скорочення, які обов'язково розшифровуються у тексті при першому згадуванні та залишаються незмінними по всьому тексту.

У кінці статті автори мають заявити про наявність будь-яких конкуруючих фінансових інтересів щодо написання статті. Зазначення конфлікту інтересів або його відсутності у статті є **обов'язковим**.

Приклад: «Автори заявляють про відсутність конфлікту інтересів» або «Матеріал підготовлений за підтримки компанії...»

Стаття закінчується відомостями про **усіх авторів**. Зазначаються прізвище, ім'я, по батькові (повністю), вчений ступінь, вчене звання, посада в установі/установах, робоча адреса з поштовим індексом, робочий телефон і адреса електронної пошти; ідентифікатор ORCID (<https://orcid.org/register>). Автор, відповідальний за зв'язок із редакцією, надає свій мобільний/контактний номер телефона.

Відповідальність за достовірність та оригінальність наданих матеріалів (фактів, цитат, прізвищ, імен, результатів досліджень тощо) несуть автори.

Редакція забезпечує рецензування статей, виконує спеціальне та літературне редагування, залишає за собою право скорочувати обсяг статей. Відмова авторам у публікації статті може здійснюватись без пояснення причин і не вважається негативним висновком щодо наукової та практичної значущості роботи.

Статті, оформлені без дотримання правил, не розглядаються і не повертаються авторам.

Редколегія



WORLD THROMBOSIS DAY
13 OCTOBER

#Ukraine_support WTD 2023

Шановний колего!

Ми прагнемо підвищити обізнаність про тромбоз, включаючи його причини, фактори ризику, симптоми та доказову профілактику і лікування. Зрештою, ми прагнемо зменшити смертність та інвалідність, спричинену цим станом.

Наша місія підтримує глобальну ціль Всесвітньої Асамблеї охорони здоров'я щодо скорочення передчасної смертності від неінфекційних захворювань на 25 відсотків до 2025 року.

Долучайтесь! Збережемо здоров'я нації!
Обізнаний сьогодні – врятований завтра!
Разом ми сила!

EYES OPEN TO THROMBOSIS

wtd-ukraine.org

V МІЖНАРОДНИЙ КОНГРЕС
18–19 листопада 2023 on-line

Antibiotic resistance STOP!

Стійкість до антибіотиків зростає до загрозово високих рівнів у всьому світі. Нові механізми стійкості з'являються і поширюються всюди, створюючи перешкоди для лікування розповсюджених інфекційних захворювань

- World Health Organization

ANTIBIOTIC RESISTANCE



Розвиток нових антибіотиків має надзвичайне значення, оскільки еволюція мікробів продовжуватиметься безперервно, а резистентність до лікарських засобів зростає.

Проблема антибіотикорезистентності стала глобальним викликом сьогодення. Головною його причиною вважають нераціональне застосування антибактеріальної терапії.

Тож під час Всесвітнього тижня поінформованості про антибіотики, в Україні традиційно буде проведено

V міжнародний конгрес «Antibiotic resistance STOP!»,
який об'єднає провідних спеціалістів медичної галузі для розробки стратегії контролю розвитку антибіотикорезистентності

antibiotic-congress.com